ULB UNIVERSITÉ LIBRE DE BRUXELLES, UNIVERSITÉ D'EUROPE

DIGITHÈQUE
Université libre de Bruxelles

ROMMELAERE Willem, *Clinique médicale à l'hôpital St-Pierre : notes recueillies par les élèves du service*, vol. XI, Bruxelles : F. Hayez, 1900-1901.

Cette œuvre littéraire appartient au domaine public.

Elle a été numérisée par les Archives & Bibliothèques de l'Université libre de Bruxelles.
Les règles d'utilisation des copies numériques des oeuvres sont visibles sur la dernière page de ce document.

L'ensemble des documents numérisés par les Archives & Bibliothèques de l'ULB sont accessibles à partir du site
http://digitheque.ulb.ac.be/

Accessible à : http://digistore.bib.ulb.ac.be/2015/noncat000052_011_f.pdf

CLINIQUE MÉDICALE

à l'hôpital St-Pierre.

NOTES

RECUEILLIES PAR LES ÉLÈVES DU SERVICE.

XI

Docteur ROMMELAERE

1900-1901

BRUXELLES

HAYEZ, IMPRIMEUR DE L'ACADÉMIE ROYALE DE MÉDECINE DE BELGIQUE

Rue de Louvain, 112

—

1901

CLINIQUE MÉDICALE

à l'hôpital Saint-Pierre

CLINIQUE MÉDICALE

à l'hôpital St-Pierre.

NOTES

RECUEILLIES PAR LES ÉLÈVES DU SERVICE.

XI

Docteur ROMMELAERE

1900-1901

BRUXELLES

HAYEZ, IMPRIMEUR DE L'ACADÉMIE ROYALE DE MÉDECINE DE BELGIQUE

Rue de Louvain, 112

—

1901

N° 209.

Alcoolisme habituel. Apoplexie cérébrale avec accès épileptiformes. Mort dans le coma. Hémorragie dans la substance blanche de la région pariétale de l'hémisphère droit. Intégrité des noyaux. Œdème cérébral très abondant. Cirrhose atrophique du foie. Sclérose rénale. Pneumonie lobulaire bilatérale.

Le nommé J.-B. De D..., 48 ans, tailleur, est apporté à l'hôpital Saint-Pierre (salle 19, lit 7) dans la soirée du 24 décembre 1899.

Les renseignements suivants nous sont donnés : c'est un alcoolique buvant jusqu'à un litre de genièvre par jour; depuis quelque temps, il s'était reporté plutôt vers la bière. Il a le facies amaigri et inquiet du buveur de liqueur, et de plus un léger degré d'exophtalmie bilatérale.

Il a été atteint d'une attaque apoplectique le 24 décembre; le coma a été troublé par plusieurs accès épileptiformes, avec prédominance à gauche. A son entrée, il est dans un état comateux avec relâchement musculaire général; il n'y a plus eu d'accès convulsifs à l'hôpital. Il est impossible de déterminer l'état des réflexes.

Pas de bruit morbide au cœur; râles bronchiques des deux côtés. Respiration de Cheyne-Stokes.

On lui a administré un lavement purgatif au séné, qui a amené plusieurs selles. On lui a donné du café.

Le 25 décembre, le coma persiste; incontinence d'urine et des matières fécales. L'urine retirée par la sonde est jaune foncé, transparente, acide; elle a une densité de 1.021 et contient une forte proportion d'albumine. La température était à 38°9 le 24 au soir; elle est à 40°2 ce matin; le pouls est à 160, régulier, petit; la respiration reste inégale. Pas de bruit morbide au cœur; tympanisme aigu à la base gauche postérieure. Transpiration profuse.

Nous prescrivons une injection hypodermique de 1 centigramme de chlorhydrate de pilocarpine, qui a déterminé une abondante salivation.

Le malade a succombé dans le coma, sans nouvelles convulsions, le 26 décembre, dans la matinée.

La température axillaire est reproduite dans le tableau suivant :

DATES.	MATIN.	SOIR.
24 décembre 1899. . . .	39°3	38°8
25 —	40.2	39.6

Autopsie. — Elle a été faite par M. le Dr Vervaeck.

La rigidité persiste ; les lividités sont très étendues ; l'amaigrissement est notable. Pas d'œdème. Bouffissure et anémie de la face.

A l'ouverture de la poitrine, on ne constate pas d'adhérences ; la cavité pleurale gauche renferme 50 grammes de sérosité citrine.

Poumon droit : pèse 600 grammes. Emphysème sous-pleural du lobe supérieur ; anthracose de la plèvre. A la section, le parenchyme du sommet est anémié, emphysémateux, crépite partout dans les deux tiers antérieurs. Le lobe moyen offre le même aspect. Le tiers postérieur du sommet et le lobe inférieur sont congestionnés, œdémateux et présentent plusieurs foyers d'hépatisation lobulaire.

Poumon gauche : pèse 650 grammes. Le lobe supérieur est emphysémateux et anémié ; le lobe inférieur, congestionné et œdématié, présente plusieurs foyers de broncho-pneumonie.

Cœur : pèse 390 grammes ; mesure $12 \times 11 \times 3\ 1/2$. L'organe, en diastole, est peu chargé de graisse et dilaté. La cavité péricardique ne renferme pas de sérosité. Le feuillet viscéral du péricarde n'est pas opacifié. Le myocarde, de coloration brunâtre, est anémié, de consistance assez ferme.

Ventricule gauche : la paroi mesure 16 millimètres ; l'endocarde est sain ; la valvule mitrale, légèrement infiltrée d'athérome à sa base, reste souple à son bord libre. L'orifice mitral n'est pas rétréci.

Ventricule droit : légèrement dilaté. La valvule tricuspide garde sa souplesse. Les valvules de l'orifice pulmonaire sont transparentes ; celles de l'orifice aortique sont légèrement sclérosées dans leur segment inférieur.

La paroi de l'aorte présente très peu d'athérome.

Le trou de Botal est oblitéré.

Foie : pèse 1380 grammes ; mesure $24 \times 16 \times 6$. La capsule n'est pas

épaissie; la surface du foie est chagrinée, granuleuse. La vésicule biliaire dépasse son bord antérieur de 1 centimètre; elle renferme de la bile verdâtre. A la section, le parenchyme hépatique est anémié, jaunâtre, cirrhotique, de consistance ferme. Les gros vaisseaux sont dilatés.

Rate : pèse 160 grammes; mesure $13\ ^1/_2 \times 8 \times 2\ ^1/_2$. La capsule est violacée, plissée. La pulpe est anémiée, de consistance assez ferme.

Rein droit : pèse 165 grammes; mesure $10 \times 6\ ^1/_2 \times 3$. La capsule se détache difficilement de la surface, qui est granuleuse. A la section, la substance corticale est diminuée d'étendue, jaunâtre; la substance médullaire paraît saine, légèrement congestionnée. Le bassinet est dilaté et chargé de graisse.

Rein gauche : pèse 140 grammes; mesure $11 \times 6 \times 3$; présente les mêmes caractères que le rein droit.

Pancréas : le parenchyme glandulaire est anémié, de consistance assez augmentée.

Cavité abdominale : ne renferme pas de liquide. Les ganglions mésentériques ne sont pas engorgés. Le péritoine est sain.

Estomac : ne renferme qu'un peu de mucus; la muqueuse est plissée, grisâtre, sans lésion.

Intestin grêle : mesure 6^m80; *gros intestin :* mesure 1^m30; ils n'offrent que des lésions de décomposition.

Centres nerveux : la dure-mère est grisâtre, légèrement épaissie. L'œdème cérébral est très abondant. Les vaisseaux de la base ne sont pas athéromateux. La pie-mère est transparente au niveau du chiasma. Les centres nerveux sont vivement congestionnés. A la section, on constate dans l'hémisphère droit un foyer hémorragique siégeant au niveau de la région pariétale. Dans son diamètre antéro-postérieur, ce foyer mesure 9 centimètres; transversalement, 20 millimètres. Autour du foyer hémorragique, la substance blanche est ramollie sur une assez grande étendue. La substance grise reste indemne. En dedans, le ramollissement s'étend au corps calleux et à la cloison interventriculaire.

Le foyer mesure 9 centimètres dans son diamètre antéro-postérieur; 20 millimètres transversalement; 20-25 millimètres verticalement.

Les noyaux et les capsules droits n'offrent aucune altération.

Le ventricule latéral gauche renferme de la sérosité.

Les noyaux gauches sont sains.

Bulbe, protubérance, cervelet : rien d'anormal.

Réflexions. — I. *Diagnostic.* — Le malade nous a été apporté dans le coma et avait eu plusieurs accès épileptiformes chez lui. Son urine contenait une forte proportion d'albumine. Nous avions conclu à une urémie convulsive consécutive à une néphrite granuleuse du rein contractée à la suite d'excès alcooliques.

L'autopsie a établi l'existence de la néphrite granuleuse, mais elle nous a appris qu'il y avait de plus un foyer d'hémorragie siégeant dans la substance blanche de la région pariétale de l'hémisphère droit.

Nous avons tenu à reproduire l'histoire de ce cas à la suite de celle qui figure sous le numéro précédent; elles établissent la difficulté qu'il y a à poser un diagnostic anatomique certain dans le syndrome apoplectique.

L'erreur de diagnostic ne pouvait pas être prévenue d'une manière certaine ; les symptômes sont les mêmes dans les cas d'hémorragie cérébrale et d'urémie cérébrale.

Les convulsions épileptiformes sont la règle dans le cas où la lésion hémorragique intéresse les zones motrices de l'écorce grise cérébrale. Mais elles sont fréquentes aussi dans les manifestations cérébrales de l'urémie.

II. *Apoplexie par voisinage.* — Nous tenons à faire ressortir un fait dans le syndrome observé : la substance grise des centres psycho-moteurs était intacte. Cela nous rappelle l'apoplexie par voisinage que nous avons observée fréquemment dans les cas d'hémorragie qui intéressait seulement le noyau lenticulaire; la capsule interne était respectée et cependant le sujet présentait l'hémiplégie de l'atteinte de la capsule interne. Il en est de même dans ce cas spécial pour la substance grise des centres psychomoteurs; ici encore la lésion dans leur voisinage trouble ces centres et est de nature à déterminer les convulsions épileptiformes qui sont notées comme caractérisant l'hémorragie dans la substance grise des circonvolutions pariétales.

Il n'y a pas eu de déviation conjuguée ; mais les convulsions épileptiformes ont été prédominantes dans le côté gauche du corps, la lésion siégeant à droite.

III. *Pneumonie lobulaire.* — La pneumonie lobulaire qui a été la cause directe de la mort était bilatérale.

IV. *Athéromatose vasculaire insignifiante.* — Nous notons, comme une particularité intéressante, l'absence presque complète d'athérome vascu-

laire; c'est à peine s'il en existait quelques traces dans la paroi de l'aorte, et on n'en retrouvait pas dans les artères cérébrales. Le fait est remarquable, parce que le sujet était un alcoolique de longue date.

V. *Traitement.* — Nous avons eu recours chez notre malade au chlorhydrate de pilocarpine en injection hypodermique.

En faisant cette prescription, nous avons été guidé par la pensée que les symptômes épileptiformes et comateux étaient sous la dépendance de l'urémie. La transpiration profuse du sujet est un des symptômes habituels de la sclérose rénale. Il nous est arrivé, à plusieurs reprises, de voir les symptômes de l'encéphalopathie urémique convulsive disparaître après l'administration du jaborandi. Ce moyen a provoqué chez notre sujet une abondante salivation. Mais l'effet utile a été et devait être nul.

N° 210.

Carcinome de la petite courbure de l'estomac. Foyers métastatiques dans la muqueuse gastrique, dans le foie, dans les deux poumons et dans l'arrière-cavité des épiploons.

Le nommé Alphonse P..., 58 ans, chiffonnier, est entré à l'hôpital Saint-Pierre (salle 19, lit 6) le 9 avril 1900.

Pas de renseignements sur les antécédents; le malade nous dit qu'il souffre depuis longtemps de douleurs de ventre avec tendance diarrhéique. Il s'est décidé à entrer à l'hôpital à cause du gonflement du ventre qui ne lui permettait plus de continuer son métier.

Nous constatons un état de maigreur extrême, qui contraste avec le développement du ventre par suite d'ascite; le teint est carcinomateux. Il existe à l'épigastre une tumeur volumineuse, bosselée, occupant toute la région préhépatique et s'étendant jusqu'à la rate. La tête de Méduse est peu développée. Le malade ressent des douleurs vives au niveau de la tumeur; il a de l'inappétence; il n'a jamais eu de vomissements, il n'accuse même pas de gastrorrhée. Diarrhée. Ascite et œdème des membres inférieurs, du scrotum et de la verge. L'urine est rare, uratée, acide; elle a une densité de 1.028 et ne contient ni albumine, ni glucose, ni phénol. La diazo-réaction est négative et l'examen microscopique du produit centrifugé ne renseigne que des urates amorphes en grande quantité et de rares leucocytes et cellules vésicales (Dr Zunz).

En présence de la nature et de la période avancée du mal, nous nous bornons à prescrire une potion calmante.

Il n'a séjourné que neuf jours à l'hôpital; il a décliné rapidement sans présenter de symptômes du côté des organes respiratoires. Mort le 19 avril 1900.

Autopsie. — Elle a été faite par M. le Dr Vervaeck.

Amaigrissement prononcé. OEdème des membres inférieurs, du scrotum et de la verge.

A l'ouverture de la poitrine, *la cavité pleurale droite* renferme environ 200 grammes de liquide jaune citrin. Le poumon droit ne contracte pas d'adhérence avec la paroi thoracique.

La cavité pleurale gauche ne renferme pas de liquide, mais on note de nombreuses adhérences très intimes.

Poumon droit : pèse 1250 grammes. Les trois lobes présentent de l'œdème et de la congestion. Le parenchyme pulmonaire est infiltré d'un grand nombre de néoplasmes métastatiques cancéreux à forme arrondie, de coloration blanc grisâtre et du volume d'un pois.

Poumon gauche : pèse 980 grammes; présente les mêmes caractères de congestion et d'œdème. Au lobe inférieur existent, en outre, plusieurs foyers de pneumonie lobulaire. La métastase cancéreuse offre le même aspect qu'à droite.

Cœur : pèse 270 grammes; mesure $11 \times 11 \times 4$; volume, 250 centimètres cubes. L'organe est en diastole, non chargé de graisse. Le péricarde est œdématié et opacifié le long des coronaires. Le myocarde a une coloration brunâtre, il est anémié, de consistance assez faible.

Ventricule gauche : l'endocarde est grisâtre dans l'espace mitro-sigmoïdien. La valvule mitrale est indurée, jaunâtre, et l'orifice n'est pas rétréci.

Ventricule droit : l'endocarde est sain, la valvule tricuspide est grisâtre et souple.

Orifice pulmonaire : valvules transparentes.

Orifice aortique : valvules sclérosées dans leur segment inférieur. Peu d'athérome de la paroi de l'aorte.

Les oreillettes n'offrent pas de lésion.

Le trou de Botal est oblitéré.

Foie : pèse 4450 grammes; mesure $35 \times 22 \times 10$; volume, 4122 centimètres cubes. L'infiltration métastatique cancéreuse est extrêmement développée et correspond comme étendue aux $^9/_{10}$ du volume hépatique. Au lobe droit, on rencontre quelques zones de parenchyme anémié, infiltré de bile, de consistance très faible. *La vésicule* renferme une petite quantité de bile épaisse, orangée, sans calculs.

Rate : pèse 120 grammes; mesure $10\ ^1/_2 \times 9 \times 2$; volume, 110 centimètres cubes. La capsule est violacée, plissée. La pulpe splénique a un aspect normal; pas de métastase.

Rein droit : pèse 115 grammes; mesure $11 \times 5 \times 2\ ^1/_2$; volume, 110 centimètres cubes. Se décortique difficilement. La surface du rein

reste lisse. A la section, les substances corticale et médullaire sont de dimensions normales, extrêmement anémiées. Le bassinet est dilaté

Rein gauche : pèse 150 grammes; mesure 11 × 6 × 3; volume, 142 centimètres cubes. Présente les mêmes caractères. Au voisinage du bassinet existe un kyste du volume d'une noisette. Pas de métastase cancéreuse.

La cavité abdominale renferme environ 1500 grammes de sérosité sanguinolente.

Le péritoine est sain.

Les ganglions mésentériques ne sont pas engorgés. On note un engorgement ganglionnaire d'aspect cancéreux au niveau de la petite courbure dans l'arrière-cavité des épiploons.

Pancréas : rien d'anormal.

Estomac : dilaté; renferme environ 300 grammes de liquide gris rougeâtre.

Au niveau de la petite courbure, à une distance de 35 millimètres du pylore, de 70 millimètres du cardia, existe un néoplasme de forme irrégulièrement arrondie, mesurant 5 centimètres dans tous ses diamètres. Les rebords en sont saillants, hyperémiés, sans ulcérations. Les parties centrales sont légèrement ramollies.

La muqueuse stomacale est plissée, grisâtre, sans ulcérations, et présente au voisinage du néoplasme un petit nodule métastatique du volume d'un pois.

Les intestins n'offrent aucune lésion de décomposition. L'intestin grêle mesure 5m50 et le gros intestin 1m50.

Analyse histologique des tumeurs gastrique et hépatique. — M. le Dr Vandervelde, préparateur au cours d'anatomie pathologique, a complété les données de l'autopsie par l'analyse histologique; nous transcrivons la note qui résume les résultats de son examen :

Examen de la tumeur gastrique. — Coupe perpendiculaire à la surface de la muqueuse.

1° *État de la muqueuse gastrique :* on ne trouve plus de trace de l'épithélium de revêtement. La muqueuse est complètement transformée en une masse néoplasique formée d'un stroma conjonctif délimitant des alvéoles.

Le stroma conjonctif est assez dense; il est formé de faisceaux conjonctifs entre-croisés; il est très pauvre en éléments cellulaires; ceux-ci

sont représentés par quelques cellules fusiformes à noyau allongé, massif. Les alvéoles sont généralement petits, tantôt circulaires, tantôt allongés et ovalaires.

Les alvéoles les plus voisins de la tunique moyenne de l'estomac sont tapissés d'un revêtement épithélial cylindrique à une assise. L'aspect de ces alvéoles rappelle à fort peu près celui des glandes normales.

Mais quand on approche de la lumière de l'organe, on voit l'épithélium envahir la cavité alvéolaire; les cellules se tassent les unes contre les autres, et deviennent polymorphes par pression réciproque. L'aspect à ce niveau est nettement carcinomateux.

En divers points, les cellules épithéliales sont gonflées, leur noyau est pâle, le protoplasme se teinte d'une manière diffuse par l'hématoxyline de Böhmer; ces cellules sont atteintes de transformation muqueuse. Enfin, par suite de la chute des cellules dégénérées, certains alvéoles sont vides et la tumeur n'est plus, en de nombreux points, représentée que par son stroma conjonctif.

2° *État des tuniques sous-jacentes à la muqueuse :* la séreuse péritonéale est intacte.

On trouve dans la tunique moyenne quelques îlots épithéliaux d'aspect carcinomateux. Mais ces îlots sont peu nombreux et leur présence ne paraît pas avoir exercé une influence sensible sur la structure de la tunique.

Diagnostic. — Adénocarcinome compliqué de transformation muqueuse des cellules épithéliales.

Examen d'une coupe du foie. — Le stroma conjonctif de l'organe est notablement plus épais qu'à l'état normal. On y trouve une quantité innombrable de nodules épithéliaux à cellules polymorphes, et ces nodules semblent se développer surtout au voisinage des branches terminales de la veine porte; au surplus, plusieurs vaisseaux appartenant à ce système sont oblitérés par une accumulation de cellules épithéliales dans leur lumière même.

La masse épithéliale s'étend au delà des travées conjonctives; elle pénètre dans les lobules et se substitue petit à petit aux cellules hépatiques. A la limite de l'envahissement épithélial, les cellules hépatiques sont nécrosées; elles ont perdu leur noyau; souvent leur individualité a disparu, et elles ne sont plus représentées que par une masse granuleuse.

Les canalicules biliaires sont intacts.

Enfin, on trouve çà et là dans la masse néoplasique quelques foyers assez étendus d'hémorragie récente.

Diagnostic. — Foyers carcinomateux métastatiques.

Réflexions. — I. *Diagnostic.* — Nous avons établi le diagnostic de cancer de l'estomac, avec foyers métastatiques dans le foie. L'autopsie a confirmé le diagnostic anatomique et l'a complété en nous révélant l'existence de nombreux foyers métastatiques dans les deux poumons. La cause directe de la mort résidait dans l'existence de foyers multiples de pneumonie lobulaire dans le poumon gauche.

Malgré son apparence banale, le cas présente de l'intérêt à plusieurs points de vue.

II. *Lésions de la petite courbure de l'estomac.* — Les lésions les plus fréquentes observées à la petite courbure de l'estomac sont l'ulcère et le cancer. La caractéristique clinique la plus importante notée presque constamment, c'est l'insignifiance des désordres gastriques. Nous vous en avons parlé à différentes reprises, ainsi que de l'hématémèse foudroyante qui emporte, en quelques minutes, par syncope, des sujets qui vaquaient à leurs occupations sans que l'état de leur santé les eût engagés à consulter un médecin; ils se plaignaient tout au plus de quelques malaises dyspeptiques insignifiants, alors qu'à l'autopsie nous constations l'existence de l'ulcère de l'estomac.

Il n'en est pas tout à fait de même pour le cancer siégeant au même niveau, et cependant le sujet actuel n'a guère ressenti le besoin de recourir à l'hôpital que quand les localisations secondaires hépatiques se sont produites. Ce fait prouve que le cancer de l'estomac peut occuper la petite courbure de l'estomac pendant un temps assez long sans provoquer de symptômes gastriques assez importants pour engager le sujet à se faire traiter.

Une particularité à noter, c'est l'existence d'un nodule métastatique du volume d'un pois retrouvé dans la muqueuse gastrique dans le voisinage du néoplasme principal.

III. *Cancer du poumon.* — Il se présentait chez notre sujet comme secondaire; c'est le cas le plus fréquent. Les deux poumons étaient entrepris au même degré par un grand nombre de noyaux cancéreux du volume

d'un pois. Le poumon gauche présentait plusieurs foyers de pneumonie lobulaire.

Le cancer du poumon n'a pas été reconnu pendant la vie du malade ; aucun des noyaux ne présentait assez de développement pour déterminer des symptômes pulmonaires. L'évolution terminale du cas par la pneumonie lobulaire n'a pas offert de particularités au point de vue de la séméiologie. Pas d'engorgement ganglionnaire, ce qui dépend probablement du petit volume des noyaux cancéreux, laissant encore assez de liberté à la circulation lymphatique.

IV. *Cancer du foie.* — Il rentrait dans la catégorie du cancer métastatique. Deux particularités sont à noter :

1. Son étendue considérable ; il occupait en effet les $^9/_{10}$ de l'organe par une série de foyers très rapprochés les uns des autres.

2. Le degré modéré de gêne de la circulation porte. Les canaux biliaires étaient surtout entrepris. La petite portion de parenchyme hépatique qui avait échappé, se présentait sous forme d'un tissu anémié, infiltré de bile et de consistance très faible.

Nous avons rarement rencontré un foie aussi profondément détruit, et cependant la bile se formait toujours et sa matière colorante imprégnait tous les tissus.

V. *Gêne de la circulation cave.* — Elle était très marquée et avait entraîné un œdème considérable de la moitié inférieure du corps. Nous croyons que l'obstacle à la circulation du sang dans le système veineux cave provenait de l'engorgement ganglionnaire retrouvé dans l'arrière-cavité des épiploons.

VI. *Analyse du sang.* — Elle a été faite par M. le Dr Van Nypelseer et a donné les résultats reproduits dans le tableau suivant :

NORMAL.		10 avril 1900.
14 %	Hémoglobine % (Gowers)	11.20
4,500,000	Globules rouges par mm³	4,080,000
8,000	Globules blancs par mm³	14,000
1 : 560	Rapport globulaire.	1 : 291
3.11	Richesse hémoglobinique $\frac{H}{N}$ par million de globules rouges	2.74

VII. *Analyse de l'urine.* — Elle a été faite par M. Richard, et nous indiquons dans le tableau suivant les résultats obtenus :

DATE.	QUANTITÉ.	URÉE.	CHLORURE.	ACIDE phosphorique.	ACIDITÉ URINAIRE EN PO^4H^3.
1900.					
11 avril. .	550	21.39	2.20	1.24	0.865
12 — . .	350	13.17	0.96	0.95	0.595
13 — . .	650	23.81	1.63	1.65	0.930
14 — . .	600	21.48	1.80	1.50	0.628
TOTAL. .	»	79.85	6.59	5.34	»
Moyenne quotidienne	»	19.96	1.65	1.33	»

Ces résultats sont des plus importants.

Azoturie. — Le malade ne se nourrissait guère; on pouvait le considérer comme soumis à une diète presque complète. D'autre part, on nous a assuré que la récolte de l'urine représentait bien la quantité totale d'urine rendue; nous acceptons les chiffres; nous sommes certain, en effet, que les quantités inscrites ont été éliminées. Or le chiffre de l'azoturie était relativement élevé; il atteignait une moyenne de 19^{gr}96 d'urée par jour.

Chlorurie. — Elle était déprimée comme elle l'est toujours dans les cas de pneumonie et d'ascite progressive. Notre sujet a succombé à des foyers de pneumonie lobulaire.

Phosphaturie. — Elle est déprimée et a suivi fidèlement la courbe qui correspond à celle de la chlorurie.

VIII. *Signification du terme carcinome.* — Dans les travaux que nous avons publiés sur le diagnostic du cancer, nous avons insisté sur l'hypoazoturie dans les cas de malignité morbide. En outre, nous avons appelé l'attention sur un point qu'on a perdu de vue : c'est que ce signe n'est pas pathognomonique d'une tumeur morphologique déterminée. Nous avons admis qu'il peut se rencontrer dans n'importe quelle espèce de tumeur, et

l'observation nous a montré dès le début de nos travaux des sujets chez lesquels nous avions rencontré de l'azoturie normale ou de l'hyperazoturie, alors que l'autopsie nous a révélé plus tard le caractère carcinomateux de la tumeur.

Le terme carcinome n'est pas synonyme de cancer; il représente à l'esprit une notion de structure, il établit un caractère morphologique, alors que le mot *cancer* répond à un syndrome clinique qui peut se rencontrer dans toutes les variétés morphologiques de tumeur.

Le plus souvent, le carcinome est de nature maligne et détermine le syndrome cancéreux; c'est le motif qui engage le plus grand nombre de médecins à assimiler les deux expressions. C'est une erreur; nous avons vu des carcinomes se guérir soit à la suite d'une extirpation, soit par un processus spontané d'élimination. Nous avons vu d'autre part des tumeurs dites *bénignes*, s'accompagner d'une dénutrition progressive qui est la caractéristique du cancer.

La détermination morphologique ne suffit donc pas pour établir la nature cancéreuse d'un néoplasme. Celle-ci n'est déterminée que par l'observation clinique et l'état de la nutrition organique.

Notre malade a succombé à une tumeur carcinomateuse; mais la nutrition cellulaire était encore bien conservée, comme l'hyperazoturie l'établit, et la terminaison fatale a été la conséquence de l'extension considérable du néoplasme

N° 211.

Cancer primitif du foie. Pas d'autres localisations. Durée : sept mois.

Le nommé Dominique De B..., 72 ans, pensionnaire des hospices, est entré à l'hôpital Saint-Pierre (salle 9, lit 4) le 19 juin 1900.

Il a toujours été bien portant jusqu'il y a sept mois; à cette époque, il a commencé à ressentir de la faiblesse générale, et il s'est établi peu après de l'ictère qui a persisté. Il a ressenti des douleurs de ventre avec des alternatives de constipation et de diarrhée; il n'y a eu ni vomissements ni hémorragie.

Nous constatons à l'entrée du malade un état avancé de cachexie carcinomateuse. Le foie est très fortement engorgé et sa surface est dure, irrégulière et bosselée; de plus, immédiatement sous le rebord des fausses côtes, il existe sur la ligne médiane une tumeur arrondie plus dure que le foie et mesurant environ 5 centimètres de diamètre. Nous croyons qu'elle est constituée par une saillie carcinomateuse du foie.

L'évolution du cas a été rapidement progressive et le malade a succombé le 29 juin aux progrès de la cachexie.

Autopsie. — Elle a été faite par M. le Dr Vervaeck.

Pas d'œdème. Amaigrissement notable. Ictère.

A l'ouverture de la poitrine, les plèvres renferment chacune environ 1 litre de sérosité rougeâtre. On note quelques adhérences lâches au sommet gauche et à la face externe du poumon droit.

Poumon droit : pèse 820 grammes. Le parenchyme pulmonaire des trois lobes est vivement congestionné et œdématié. Pas de pneumonie. Au sommet existent quelques anciens tubercules crétifiés.

Poumon gauche : pèse 580 grammes. Présente les mêmes caractères d'œdème et de congestion.

Cœur : pèse 320 grammes; mesure $12 \times 10 \times 2\,1/2$. L'organe est en diastole, flasque, chargé de graisse. Le péricarde est sain. Le myocarde est jaunâtre, de consistance faible.

Ventricule gauche : l'endocarde pariétal est sain. La valvule mitrale est infiltrée d'athérome à sa base, souple à son bord libre qui n'est pas rétracté.

Ventricule droit : l'endocarde est sain. La valvule tricuspide est athéromateuse, mais l'orifice n'est pas rétréci. Orifice pulmonaire : les valvules sont transparentes. Orifice aortique : les valvules sont infiltrées d'athérome ainsi que la paroi de l'aorte.

Les *oreillettes* sont dilatées, sans altérations. Le trou de Botal est oblitéré.

Foie : pèse 1720 grammes; mesure $26 \times 17 \times 6\ 1/2$. La capsule est épaissie au voisinage de la vésicule biliaire, qui renferme de la bile jaunâtre, sans calculs. Les parois de la vésicule sont saines. Le cholédoque et le canal cystique n'offrent pas d'altérations. A la section, le parenchyme hépatique est anémié, infiltré de bile, de consistance assez faible. Les parois des canaux biliaires et vasculaires sont épaissies. Le parenchyme hépatique est infiltré de nodules cancéreux métastatiques. On note, à la partie postérieure et interne du lobe droit du foie, un néoplasme squirrheux, du volume d'un œuf de poule, de consistance très forte, qui paraît s'être constitué aux dépens des canaux biliaires. En arrière de la tumeur, qui les sépare des gros troncs hépatiques, les petits canaux biliaires sont extrêmements dilatés; leurs parois sont épaissies. L'examen microscopique de la tumeur n'a pas été pratiqué à cause de la décomposition trop avancée.

Rate : pèse 180 grammes; mesure $12 \times 7 \times 2\ 1/2$. Décomposée.

Rein droit : pèse 180 grammes; mesure $12 \times 6 \times 2\ 1/2$. Se décortique facilement. Les substances corticale et médullaire ont leur étendue normale. La décomposition du rein est très avancée.

Rein gauche : pèse 200 grammes; mesure $12 \times 6 \times 2\ 1/2$. Présente les mêmes caractères.

Cavité abdominale : renferme environ 2 litres de sérosité rougeâtre. Le péritoine est sain. Les ganglions mésentériques ne sont pas engorgés.

Estomac et intestins : n'offrent que des lésions de décomposition. Pas de tumeur ni d'ulcérations.

Pancréas : ne présente rien d'anormal.

Réflexions. — I. *Diagnostic.* — Nous avions établi le diagnostic de cancer du foie sans entreprise de l'estomac. L'autopsie a confirmé le diagnostic.

II. *Cancer primitif du foie.* — Le cancer primitif du foie est rare; on l'a observé sous deux formes: en noyaux volumineux isolés et en infiltration cancéreuse diffuse. C'est sous la forme de noyaux isolés qu'elle a existé chez notre malade, offrant ainsi par l'aspect macroscopique de la ressemblance avec les noyaux carcinomateux métastatiques. On a rapporté leur origine à l'épithélium des canalicules biliaires, parfois aux cellules hépatiques. Leur détermination morphologique la plus fréquente est le carcinome à cellules cylindriques.

III. *Séméiologie.* — La durée totale de la maladie a été de sept mois. Le début du processus a été caractérisé par de l'ictère qui a persisté. L'ascite a été peu prononcée, ainsi que les troubles intestinaux.

IV. *Analyse du sang.* — Elle a été faite le 20 juin par M. le Dr Van Nypelseer, qui a consigné les résultats de son examen dans le tableau suivant :

NORMAL.		20 juin 1900.
14 °/₀	Hémoglobine °/₀ (Gowers).	12.60 °/₀
4,500,000	Globules rouges par mm³.	3,440,000
8,000	Globules blancs par mm³.	10,000
1 : 560	Rapport globulaire.	1 : 344
3.11	Richesse hémoglobinique $\frac{H}{N}$ par million de globules rouges	3.66

Cette analyse renseigne une légère diminution dans la masse totale d'hémoglobine; le nombre des globules rouges a subi une réduction plus forte, de sorte que la richesse des globules rouges en principe albuminoïde colorant est supérieure à la moyenne normale : 0.0366 milligr. au lieu de 0.0311 milligr. par million de globules rouges.

Le nombre de leucocytes était légèrement augmenté.

V. *Analyse de l'urine.* — La récolte de l'urine a rencontré des difficultés; nous n'avons pu la recueillir que pendant trois jours, et l'analyse a donné à M. Richard les résultats consignés dans le tableau qui figure à la page 61.

Cette analyse est importante; elle nous révèle les conditions de la

nutrition intime dans les conditions de la déchéance organique à laquelle la malade a succombé.

DATE.	QUANTITÉ d'urine.	ACIDITÉ URINAIRE EN PO^4H^3.	URÉE.	CHLORURE.	ACIDE phosphorique
1900.					
22 juin	1,000	1.17	15.07	1.50	1.84
23 —	1,150	1.50	17.05	1.72	1.87
24 —	1,150	1.58	16.18	1.43	1.55
TOTAL. . .	»	»	48.30	4.65	5.26
Moyenne quotidienne. . . .	»	1.39	16.10	1.55	1.75

Chlorurie. — La chlorurie urinaire a été des plus réduites; la moyenne quotidienne était de 1gr55. C'est à l'influence du régime qu'il faut rapporter la cause de cette réduction.

Phosphaturie — Elle a atteint le niveau moyen de 1gr75 par jour.

Azoturie. — Le niveau a été relativement élevé; la moyenne a été de 16gr,10 d'urée urinaire quotidienne, ce qui est un chiffre excessif si l'on tient compte de l'insuffisance alimentaire du sujet. Malgré le régime réduit, la malade a trouvé dans les albuminoïdes de son organisme les éléments de déchet azoté urinaire en proportion normale. Nous nous bornerons à rappeler que nous admettons des formes hyperazoturiques de carcinome; la réduction de l'azoturie ne caractérise pas une modalité morphologique spéciale.

L'analyse microscopique de la tumeur n'a pas pu être faite; nous le regrettons parce qu'elle aurait complété l'histoire anatomo-pathologique du cas. Si nous nous en rapportons à l'examen macroscopique, il existait deux formes de lésions : la première, la plus volumineuse, se présentait sous la forme d'une tumeur squirrheuse, dure, criant sous le scalpel. La deuxième affectait l'aspect qui est habituel aux lésions dites métastatiques.

En l'absence de la détermination morphologique précise, nous devons nous en tenir à l'observation clinique du cas. Or, à ce point de vue, nous avons constaté par le degré de l'azoturie que la nutrition cellulaire s'effectuait dans les conditions normales. Le malade a succombé à un déclin progressif, conséquence de la désorganisation presque complète du foie. La malignité morbide n'entrait pas en question.

N° 212.

Alcoolisme habituel. Cirrhose hypertrophique du foie. Début par ictère qui a persisté. Grossesse à 4 mois. Oblitération du système porte. Processus par saccades. Insuffisance mitrale. Mort par asphyxie.

La nommée Stéphanie P..., 29 ans, cabaretière, entre à l'hôpital Saint-Pierre (salle 35, lit 14) le 11 mai 1899.

C'est une alcoolique invétérée. Sa période est en retard de quatre mois par suite de grossesse probable. Le début de la maladie remonte à quatre mois et s'est produit comme ictère qui a persisté depuis lors. Quelques temps après, par une journée froide et humide, elle a fait une course précipitée à la suite de laquelle elle a contracté un refroidissement avec douleurs vives du côté du ventre; il en est resté du ballonnement abdominal et de la diarrhée. Elle n'est pas très précise dans la description de ses symptômes; mais elle garde le souvenir de cette course folle à laquelle elle rapporte l'origine de sa maladie. C'est à partir de ce moment qu'elle a constaté le développement des veines sous-cutanées abdominales, ce qui l'a beaucoup impressionnée.

A son entrée, nous constatons une oppression très forte et des îlots télangiectasiques à la face. Souffle systolique un peu partout et dilatation du cœur; foie fortement engorgé; ascite, tête de Méduse et de plus des noyaux télangiectasiques comme ceux de la face. Rate engorgée. L'appétit est bon; douleur nulle part. Diarrhée. L'urine est abondante, jaune orangé foncé, ictérique; elle renferme beaucoup d'albumine et de la bilirubine; pas de sucre.

Nous croyons à l'existence d'une cirrhose du foie, avec néphrite au premier degré.

Le traitement institué est palliatif; régime lacté et infusion de centaurée.

Dès le lendemain, nous pouvons à peine retrouver l'albumine dans l'urine; nous avons eu recours à la méthode du contact par l'acide azotique à froid, à l'oxyphényl-sulfureux, à l'acide trichloracétique à 10 %,

au réactif de Tanret et à l'asaprol; c'est ce dernier agent qui a donné la réponse la plus affirmative. La bilirubine se retrouve comme la veille. Pas de sucre.

Le 15, nous soumettons la malade à l'usage de la potion suivante, qu'elle a continuée pendant tout son séjour :

R. Infus. baccar. Junip. contus., 8 : 200.
Acetat. kali.
Nitrat kali ãã 2 gramm.

une cuillerée à soupe toutes les deux heures.

La diarrhée et la diurèse persistent; l'ascite augmente, ainsi que l'engorgement veineux de la paroi abdominale antérieure. Malgré la diarrhée, nous prescrivons du calomel le 18 mai, sous la forme suivante :

R. Calomel, 60 centigramm.
Pulv. jalap, 1 gramm.

La purgation ne modifie guère l'ascite ni la tête de Méduse. Le 22 mai, nous prescrivons un purgatif salin au citrate de magnésie, 45 : 300. Le ventre est un peu moins tendu.

Le 28 mai, nous renouvelons la prescription du jalap et du calomel, qui détermine cette fois du vomissement.

Le teint est un peu plus ictérique; l'ascite et l'état variqueux des veines sous-cutanées persistent et il se déclare de l'œdème des membres inférieurs.

Pendant toute cette période, il n'y a pas eu de symptômes pulmonaires ni bronchiques; l'oppression était très forte par suite de l'ascite et la malade était obligée de garder la position assise au lit. Le cœur restait régulier, mais toujours dilaté. La tête était libre; le sommeil était fréquemment interrompu par suite de l'oppression. Le 26 juin, il y a eu un peu de raucité de la voix par suite d'un refroidissement.

A partir du 1er juin, il y a eu un peu de soulagement; l'ascite n'a plus fait de progrès et la malade a reposé.

Le 7 juin, éruption de purpura simple à la face interne et inférieure de la jambe droite; application de poudre d'amidon.

Le progrès s'est accentué peu à peu à partir du 15 juin; la malade a circulé dans les salles. L'urine a une densité de 1.013; coloration jaune

transparente; réaction neutre. Elle ne contient plus trace d'albumine ni de bilirubine; pas de sucre.

Il n'y a plus eu de complication et la malade a quitté l'hôpital le 10 juillet, en se déclarant parfaitement en état de reprendre ses occupations.

A sa sortie, nous avons examiné le ventre; l'ascite a presque disparu, mais la tête de Méduse persiste. Nous entendons les bruits du rythme fœtal au milieu de la ligne qui s'étend de l'ombilic à l'épine iliaque antéro-supérieure gauche.

Il n'y a pas eu de fièvre pendant le séjour à l'hôpital; la température a oscillé de 37° à 37°8 C.

Nous avons considéré le cas comme constituant une cirrhose atrophique du foie en voie d'évolution et nous en avons rapporté la cause à l'intoxication alcoolique chronique. Nous nous attendions à revoir la malade.

Deuxième séjour : du 1er mars au 28 avril 1900.

La malade est rentrée salle 37, lit 7, après une absence de huit mois. Son état s'est graduellement aggravé. Nous constatons une ascite considérable; guère d'œdème des membres inférieurs; la tête de Méduse est des plus prononcées et, de plus, la circulation capillaire est entravée, au point de constituer de nombreux îlots télangiectasiques un peu partout. Gastrorrhée et fréquents vomissements biliaires. Tendance à la constipation. L'urine est rare, citrine, acide, d'une densité de 1.010 et contient de l'albumine. L'oppression est extrême.

Nous prescrivons d'abord une limonade purgative au citrate de magnésie 45 : 300, qui a amené neuf évacuations et qui a été suivie d'un soulagement prononcé de l'oppression.

Deux jours après, nous avons renouvelé la purgation sous la forme de poudre de calomel et de jalap.

Après avoir paré au plus pressé, nous avons repris l'administration de l'infusion de genévrier, additionnée de nitrate et d'acétate de potasse qui avait agi très favorablement lors du premier séjour à l'hôpital. L'effet diurétique a été prononcé et l'ascite a diminué; toutefois nous avons été amené à renouveler les moyens purgatifs qui déterminaient un soulagement immédiat de l'oppression.

La malade n'avait plus été réglée depuis treize mois; la période est revenue le 7 mars, mais elle n'a duré que quarante-huit heures.

L'urine a été examinée le 17 mars par M. le Dr Zunz, qui n'a retrouvé que des traces d'albumine; absence d'éléments rénaux, de cylindres et de cellules vésicales; pas de diazo-réaction.

Le 25 mars, la malade s'est refroidie; oppression plus vive; frottement péricardique. L'urine a été examinée par M. le Dr Hermans, qui y a constaté la présence de globules rouges; nous avons cru que la présence du sang dépendait de la période. Toutefois elle a persisté et s'est accompagnée bientôt de douleurs vives dans l'hypocondre gauche; nous avons constaté à ce niveau un empâtement sur la signification duquel il nous a été impossible de nous prononcer, à cause de l'ascite. S'agissait-il d'une complication néphrétique? ou bien l'empâtement tenait-il à l'engorgement de la rate?

Nous avions recherché déjà ce dernier à plusieurs reprises sans parvenir à l'établir d'une manière absolument certaine. Cette fois encore, il nous est resté du doute; cependant, l'hématurie qui s'était déclarée nous engageait à rapporter à une néphrite l'engorgement noté profondément à l'hypocondre. Nous ajouterons que les recherches microscopiques n'ont permis de retrouver ni cylindres ni cellules rénales; elles n'ont décelé que des leucocytes très nombreux et des globules rouges (Dr Zunz).

L'analyse du sang a été faite par M. le Dr Van Nypelseer, notre adjoint, qui a consigné les résultats de son observation dans le tableau suivant :

NORMAL.		14 avril 1900.
14 °/o	Hémoglobine °/o (Gowers).	9.80 °/o
4,500,000	Globules rouges par mm³	4,160,000
8,000	Globules blancs par mm³	6,600
1 : 560	Rapport globulaire	1 : 630
3.11	Richesse hémoglobinique $\frac{H}{N}$ par million de globules rouges.	2.35

Cette analyse écartait toute hypothèse leucémique.

L'état de la malade est resté stationnaire; il y a eu de l'insomnie qui a été combattue avec succès par l'administration de 25 centigrammes de trional le soir. L'ascite a diminué, mais l'engorgement variqueux des

veines sous-cutanées abdominales est resté également prononcé, surtout dans les deux flancs.

La malade a quitté l'hôpital le 28 avril; son état restait encore extrêmement précaire et nous nous attendions à la revoir bientôt.

Troisième séjour. — Elle n'est rentrée que pour mourir. Transportée dans le service de M. le professeur Thiriar, le 18 août 1900, dans un état d'angoisse extrême avec délire loquace, elle a subi la paracentèse qui n'a amené que 5 litres de liquide. Elle est tombée ensuite dans le coma et a succombé le 22 août après une nouvelle crise de délire très agité.

L'autopsie n'a pas été faite par suite de la décomposition trop rapide du cadavre.

Réflexions. — I. *Diagnostic.* — Nous avons été amené par l'observation prolongée du cas à modifier le diagnostic que nous avions établi lors de l'admission de la malade.

Nous avions cru d'abord à l'existence d'une cirrhose atrophique du foie, en rapportant son origine à l'intoxication alcoolique chronique. La malade présentait en effet quelques-uns des symptômes de cette affection : l'engorgement de la rate, l'état variqueux des veines sous-cutanées abdominales, l'ascite rentraient dans cette catégorie. D'autre part, le système vasculaire était envahi par le processus scléreux habituel chez les ivrognes invétérés. L'endocarde était entrepris et le cœur considérablement dilaté. Le système capillaire traduisait son insuffisance fonctionnelle par de nombreux îlots télangiectasiques.

Mais il y avait une hypermégalie très prononcée du foie, et de l'ictère. Aussi, tout en établissant ce diagnostic, nous avions fait des réserves que l'évolution ultérieure du cas a justifiées. Il est regrettable que l'autopsie n'ait pu être faite; mais les documents cliniques sont suffisants pour nous permettre de comprendre la pathogénie du cas.

II. *Les cirrhoses du foie.* — La dénomination de *cirrhose* du foie a désigné pendant de longues années un syndrome clinique qui était attribué à une lésion constante, caractérisée par l'atrophie du foie et rapportée à l'action de l'alcool.

L'observation a établi l'insuffisance de cette notion; elle a montré qu'il existait une autre variété de cirrhose avec hypermégalie du foie, et l'on a

admis pendant longtemps que cette forme n'était autre que la cirrhose de Laënnec arrêtée à la première période de son développement.

Cette interprétation n'est plus admise aujourd'hui, et de nombreuses observations ont substitué à l'unité clinique de la cirrhose diverses modalités de lésions hépatiques à pathogénie bien distincte.

Hanot a cherché à élucider leur histoire et il les a ramenées aux deux formes suivantes :

1. La cirrhose portale, atrophique de Laënnec ;
2. La cirrhose biliaire, hypertrophique, dite de Hanot.

Il est regrettable que la même dénomination nosologique soit appliquée à ces deux affections. Elles diffèrent au point de vue de la séméiologie, de l'anatomie pathologique et de la pathogénie.

III. *Étiologie.* — Un mot d'abord sur l'étiologie banale de la cirrhose atrophique de Laënnec. On la rapportait primitivement à l'influence de l'alcool agissant comme agent sclérogène du tissu conjonctif du foie. Il a fallu abandonner cette manière de voir ; de nombreux faits ont établi, en effet, que la cirrhose atrophique n'est pas l'apanage exclusif des ivrognes ; elle se rencontre en dehors de tout antécédent alcoolique. De plus, un grand nombre de buveurs échappent à l'atteinte de la rétraction du foie et bon nombre d'entre eux, surtout les buveurs de bière, sont victimes de la cirrhose hypertrophique.

La cause étiologique invoquée n'est pas le facteur unique et constant de la rétraction du foie. On l'a recherchée ailleurs, notamment pour les cas hypertrophiques que l'on a ramenés à un facteur infectieux trouvant son point de départ dans l'intestin et s'étendant par le conduit cholédoque jusque dans les canaux biliaires intra-hépatiques. Ici encore on est allé trop loin ; il est certain que la forme cholécystique de la cirrhose reconnaît souvent une origine intestinale ; mais il est loin d'en être ainsi dans tous les cas. L'immense nombre de sujets atteints de dyspepsie gastro-intestinale devrait fournir un nombre beaucoup plus important de cirrhoses hypertrophiques que celui que l'on observe en réalité.

Il y a donc encore une inconnue dans la pathogénie des cirrhoses ; mais elle n'est pas de nature à porter atteinte à la séparation clinique des deux formes de cirrhose qui restent encore bien établies avec leur symptomatologie propre.

IV. *Symptomatologie des deux affections.* — Si nous cherchons à

résumer les différences des deux affections au point de vue des symptômes, nous arrivons au tableau suivant :

CIRRHOSE ATROPHIQUE DE LAËNNEC.	CIRRHOSE HYPERTROPHIQUE DE HANOT.
Début lent, insidieux.	Début rapide par de l'ictère.
Pas d'ictère.	Ictère persistant pendant toute la durée de la maladie, à intensité variable.
Atrophie du foie, qui est rétracté de la paroi abdominale.	Engorgement considérable du foie qui est dur, à surface égale; plus ou moins douloureux à la pression.
Engorgement de la rate.	Engorgement de la rate.
Ascite.	Pas d'ascite.
Tête de Méduse.	Pas de tête de Méduse.
Durée indéterminée à cause du caractère insidieux du début. Fixée à dix-huit mois à partir du début apparent.	Durée longue, parfois plusieurs années.
Processus apyrétique, continu, sauf pour l'ascite qui est sujette à un progrès par échelons.	Processus caractérisé par des crises successives, consistant en fièvre, accentuation éphémère de l'ictère, douleurs à la région du foie.
Évolution régulièrement progressive.	Évolution par accès.
Déclin régulièrement progressif.	État général satisfaisant, sauf à la fin de la maladie, par troubles digestifs.
Terminaison fréquente par hémorragie œsophagienne ou gastrique ou intestinale.	Hémorragies à la fin par pétéchies ou suffusions sanguines intestinales.
Facies amaigri et pâle; ventre énorme par ascite.	Facies ictérique, pas amaigri; ventre très développé par hypermégalie du foie.

V. *Éléments cliniques du cas actuel.* — Nous considérons comme un progrès sérieux le dédoublement formulé par Hanot en opposition à la théorie unitaire primitive. Mais nous croyons qu'il est insuffisant pour nous rendre compte de toutes les variétés de faits réunis sous la dénomination de cirrhose.

Il existe d'autres facteurs de nature à provoquer un syndrome analogue, et parmi eux nous signalerons les lésions des branches extra-hépatiques du système porte, entre leur origine viscérale et leur embouchure dans l'appareil hépatique.

Le cas actuel nous paraît de nature à jeter un certain jour sur cette question de pathogénie. Il a été manifestement intestinal au début.

La malade accuse comme premier symptôme la jaunisse dont elle souffrait en février 1899 et que nous sommes autorisé à considérer comme la conséquence d'un embarras gastro-intestinal, causé par ses excès de bière. Elle se rappelle avoir aggravé ce premier état de souffrance en faisant une course précipitée dans la rue par un temps froid et humide. Depuis lors, elle a ressenti des douleurs à la région préhépatique et elle a eu de la diarrhée qui a été constante, à quelques rares intervalles près. Elle se plaint encore de l'inégalité dans les symptômes douloureux dont elle reste indemne pendant des périodes à durée variable; l'ictère persistait pendant les périodes de calme relatif, mais à chaque nouvelle reprise des douleurs, il s'accentuait; il y avait en même temps de la fièvre.

Peu à peu le ventre s'est gonflé et les dilatations variqueuses des veines sous-cutanées abdominales se sont établies; il n'y avait guère d'œdème des membres inférieurs, et quand il s'était établi vers le soir, il avait disparu le matin sous l'influence du repos au lit. La malade se plaignait d'oppression et de palpitations dont elle rapportait la cause au développement du ventre, qui s'est accentué encore par la grossesse, survenue peu après le début des troubles ictériques.

C'est pour ces symptômes qu'elle s'est rendue à l'hôpital; à son entrée, ascite modérée, mais gonflement extrême du ventre par hypermégalie hépatique et splénique et par grossesse. Nous avons constaté la présence de la tête de Méduse et les désordres cardiaques. De plus, l'urine contenait beaucoup de bilirubine et une forte proportion d'albumine; pas de cylindres. Cette albuminurie a disparu rapidement sous l'influence du repos au lit.

Deux éléments appelaient ainsi notre attention : hypermégalie hépatique et splénique, gêne de la circulation porte. Dans la conception unitaire de la cirrhose, on se tirait d'embarras pour le diagnostic en admettant que le développement du foie constitue la première période de la cirrhose atrophique. Cette interprétation n'était pas admissible ici, puisque la maladie était déjà arrivée au cinquième mois de son évolu-

tion, temps suffisant pour que l'on puisse arriver à la rétraction du foie; elle était inadmissible pour une autre raison, c'est que l'ascite ne se produit que quand le foie est rétracté; or l'ascite existait ici, modérée, il est vrai; mais l'existence de la tête de Méduse et de la diarrhée établissait l'entreprise du système porte. Puisque l'atrophie et la rétraction du foie, qui peuvent seules expliquer ces symptômes dans l'hypothèse de la cirrhose, ne se retrouvaient pas, il fallait chercher la cause ailleurs.

VI. *Obstruction du système porte.* — Elle ne pouvait guère siéger que dans le trajet extra-hépatique de la veine porte. Il était difficile de préciser la nature de l'obstruction; nous n'avions qu'un élément pour nous guider: c'est que les premiers symptômes d'obstruction s'étaient déclarés après une course précipitée par un temps froid et humide, alors qu'il y avait déjà de la jaunisse. C'est, en effet, peu après que les veines sous-cutanées abdominales se sont développées et que la diarrhée s'est établie.

Il s'est donc produit à ce moment une obstruction dans la circulation porte. Elle peut dépendre de deux causes : ou d'une phlébite dans un des vaisseaux convergents du système porte, ou d'une péritonite localisée ayant laissé à sa suite des adhérences qui auraient bridé et comprimé la veine porte. Si nous nous rappelons qu'à ce moment la malade a ressenti des douleurs beaucoup plus violentes dans le ventre, les deux hypothèses trouvent leur confirmation dans l'aggravation qui s'est déclarée et dont le sujet a gardé un souvenir qui lui fait rapporter à cette date l'apparition de la tête de Méduse.

C'est la seule interprétation qui nous permette de nous rendre compte des deux processus observés.

Il y aurait donc eu chez notre malade une cirrhose hypertrophique du foie, dans le cours de laquelle se serait établie une oblitération de la veine porte avant l'entrée du vaisseau dans le foie.

VII. *Rappel de cas analogues.* — Nous avons rapporté dans le tome I de notre Recueil, à la page 46, l'observation d'un cas de pyléphlébite chez une nourrice à la suite d'une émotion morale vive, et nous avons indiqué les éléments principaux du diagnostic. Le cas a beaucoup d'analogie avec l'histoire de notre malade actuelle; il n'en diffère que par l'absence de l'alcoolisme chez la première malade. A part cela, les symptômes d'obstruction du système porte ont été les mêmes chez les deux sujets et toutes deux ont quitté l'hôpital se disant guéries.

L'évolution ultérieure du cas a été et devait être toute différente.

La malade de 1888, Rosalie De M..., n'était pas une alcoolique et elle n'avait pas de cirrhose hypertrophique du foie; il n'y a eu que de la pyléphlébite qui est guérie et qui est restée guérie. Nous l'avons revue en effet; elle nous est revenue le 23 septembre 1891 (salle 37, lit 13) pour une métrorragie avec douleurs lombaires très vives; elle était mariée et attribuait l'hémorragie à une fausse couche. Elle nous a déclaré qu'elle n'avait plus eu de souffrance depuis son traitement de 1888. Le diagnostic de pyléphlébite porté à cette époque nous paraît confirmé par ce renseignement.

Chez Stéphanie, au contraire, la malade actuelle, quand elle a quitté l'hôpital pour la première fois le 10 juillet 1899, elle se disait guérie; elle présentait une de ces étapes intercalaires d'arrêt, habituelles dans le processus de la cirrhose hypertrophique du foie. Elle a repris ses habitudes d'intempérance qui ont contribué à accélérer la marche de la cirrhose. Elle nous est revenue le 1er mars 1900, soit après un intervalle de huit mois en pleine poussée nouvelle dont nous avons encore réussi à atténuer l'intensité. Sa dernière sortie, le 28 avril 1900, lui a été fatale; elle n'est rentrée le 17 août suivant que pour succomber à l'asphyxie dans le coma.

Nous avons rapporté dans le tome V, page 148, l'histoire d'une autre malade, Emma E..., atteinte également d'une obstruction du système porte dont nous n'avons pas réussi à définir la cause première et qui a guéri par le même traitement que celui que notre malade actuelle a suivi.

VIII. *Conclusion.* — Des faits de ce genre sont de nature à nous rendre circonspect dans le diagnostic. Au premier abord, en présence des aveux d'alcoolisme habituel, on est porté à interpréter les symptômes dans le sens d'un processus de cirrhose atrophique. L'étude critique des symptômes nous a conduit à exclure cette affection et à reconnaître chez notre malade deux états morbides distincts : la cirrhose hypertrophique du foie et une oblitération du système de la veine porte.

Nous avons insisté surtout sur les éléments de diagnostic pathogénique des deux états morbides, désignés sous les noms de cirrhoses atrophique et hypertrophique du foie. Nous remettons à une prochaine observation les considérations plus détaillées relativement au processus de la pyléphlébite.

N° 213.

Symptômes cérébraux de méningite chronique. État cirrhotique du foie. Mort très rapide par asphyxie de cause cérébrale. Autopsie. Foie ficelé. Tumeur de la portion épithéliale de l'hypophyse.

La nommée Marie G..., épouse M..., âgée de 55 ans, ménagère, constitution forte, tempérament sanguin, entre à l'hôpital Saint-Pierre (salle 35, lit 4) le 11 octobre 1900.

Elle a toujours eu une bonne santé. Elle a eu un enfant; ménopause établie. Elle est souffrante depuis quatre mois de douleurs vagues sans siège précis. Depuis quelques semaines, céphalalgie fréquente. Guère de troubles gastriques, malgré le teint subictérique; pas d'hémorroïdes, ni d'épistaxis, ni de démangeaisons. Le foie est augmenté de volume, à surface inégale, douloureux à la pression, surtout à la région de la vésicule biliaire. Pas de bruits morbides au cœur ni de dilatation. L'urine, d'un jaune foncé, est acide, a une densité de 1.013 et ne contient ni albumine ni glucose; présence de bile et de sang. Diazo-réaction négative (Dr Zunz).

Prescription : régime de la demi-portion et potion au chlorhydrate d'ammoniaque 3 : 200.

Le 18 octobre, le teint est beaucoup plus ictérique; on constate la présence de noyaux indurés à la région pylorique; nous les rattachons à l'état du foie. Vomiturition alimentaires. Pour la première fois, la malade accuse des troubles de la vue sous forme de mouches volantes; elle distingue parfaitement ce qu'on lui montre, compte les doigts; mais dans les efforts d'adaptation qu'elle fait pour distinguer les objets, elle ferme à moitié l'œil gauche. Pas de diplopie ni de strabisme. Légère hémiplégie faciale droite dans le domaine du facial inférieur; pas de déviation de la langue; avale facilement. La céphalalgie est continue, c'est le symptôme qui gêne le plus le sujet.

En présence des troubles de la vision, nous avons demandé la détermination de l'état des yeux à M. le Dr Melotte, chargé du service ophtalmique à l'hôpital Saint-Pierre; il nous a renseigné par la note suivante : « L'examen ophtalmoscopique ne dénote aucune lésion du fond de l'œil;

taie ancienne de la cornée gauche. L'acuité visuelle de l'œil droit est égale à $^1/_3$ de la vision normale; de l'œil gauche, la malade compte les doigts à 50 centimètres (18 octobre). »

Les 19 et 20 octobre, vomituritions alimentaires peu importantes; l'hémiplégie faciale droite s'accentue.

Jusqu'à cette date, les symptômes étaient assez vagues; il y avait bien l'état du foie bosselé et le teint subictérique, mais l'absence d'ascite, de tête de Méduse et d'engorgement splénique nous éloignait de l'idée d'un processus sclérogène de l'appareil porte hépatique; nous croyions plutôt à une forme de cirrhose biliaire.

Notre attention se portait surtout sur les centres nerveux encéphaliques; c'est même dans cette vue que nous avions demandé l'état du fond de l'œil. Les symptômes nous paraissaient impliquer soit une méningite chronique, soit un ramollissement cérébral, sans que nous fussions cependant à même de poser un diagnostic précis.

La situation a changé complètement le 21 octobre. Asphyxie; teint cyanosé, vineux; accentuation de l'hémiplégie faciale droite; pas de déviation de la langue. La malade nous répond et nous reconnaît. Hoquet et vomissements muqueux. Embryocardie; le cœur est à 136; la respiration régulière à 40. Guère de toux ni d'expectoration. L'auscultation de la poitrine ne révèle aucun bruit morbide en dehors de quelques râles muqueux. Il y a retard des selles: le ventre est ballonné et nous constatons une série de nodosités dans la fosse iliaque droite.

La malade a perdu connaissance à 10 heures et a succombé à l'asphyxie à 13 heures.

Autopsie. — Elle a été faite par M. le Dr Vervaeck.

La rigidité cadavérique persiste; on ne constate pas d'œdème; les lividités sont très étendues; la surcharge graisseuse est considérable.

Les cavités pleurales renferment un peu de sérosité rougeâtre; on remarque quelques adhérences au sommet gauche.

Poumon droit : pèse 530 grammes. Anthracose de la plèvre; parenchyme pulmonaire vivement congestionné, non œdématié, en voie de décomposition.

Poumon gauche : pèse 380 grammes. Mêmes caractères de congestion et de décomposition que le poumon droit.

Cœur : pèse 280 grammes; mesure $10 \times 8 \times 2\ ^1/_2$. La cavité péricar-

dique ne renferme pas de liquide. L'organe est en diastole, flasque, surchargé de graisse; le péricarde est sain; le myocarde est aminci, friable et décomposé; l'endocarde pariétal et la valvule mitrale n'offrent pas d'altération.

Orifice aortique : les valvules sigmoïdes sont très légèrement sclérosées; au niveau d'un nodule d'Arantius existe une petite végétation ancienne.

Ventricule droit : l'endocarde est sain; les valvules tricuspide et pulmonaire sont grisâtres et souples; les oreillettes sont dilatées; le trou de Botal est oblitéré.

Foie : pèse 1290 grammes; mesure $22 \times 15 \times 5\ 1/2$. La capsule est épaissie et adhère au péritoine diaphragmatique; l'organe est considérablement déformé par de nombreuses lobulations; à la section, le parenchyme est anémié, de consistance augmentée, graisseux, assez fortement décomposé. Les travées conjonctives, les parois des vaisseaux et des canaux sont fortement épaissies; en somme, cirrhose atrophique. La vésicule biliaire œdématiée renferme un calcul du volume d'une noisette. — Syphilis?

Rate : pèse 390 grammes; mesure $15 \times 10 \times 3\ 1/2$. La capsule est épaissie, plissée; la pulpe splénique, de coloration vineuse, est décomposée.

Rein droit : pèse 150 grammes; mesure $11 \times 5 \times 2\ 1/2$. Décomposition avancée.

Rein gauche : pèse 130 grammes; mesure $10 \times 5 \times 2\ 1/2$; se décortique assez difficilement; surface granuleuse par places; la substance corticale est réduite d'étendue, anémiée, jaunâtre; le bassinet est dilaté, surchargé de graisse.

Les capsules surrénales sont décomposées.

La cavité abdominale ne renferme pas de liquide; les ganglions mésentériques ne sont pas engorgés; le péritoine est sain.

L'estomac et les intestins n'offrent que des lésions de décomposition. Il n'existe pas d'ulcérations au niveau de la valvule iléo-cæcale; mais les follicules clos sont très apparents.

L'appendice est libre d'adhérences.

Le pancréas ne présente rien d'anormal; la lobulation des groupes glandulaires n'est pas plus accusée que normalement.

Centres nerveux : la dure-mère est légèrement épaissie; on ne constate pas d'adhérences anormales; l'œdème cérébral est peu abondant; la pie-mère est transparente au niveau du chiasma des nerfs optiques. Les artères de la base ne sont pas athéromateuses.

On note en arrière du chiasma des nerfs optiques une néoplasie du volume d'une noisette, qui se continue directement avec le corps pituitaire. L'examen approfondi permet d'affirmer qu'il s'agit en réalité d'une infiltration fibro-lardacée de celui-ci, dont il est difficile, macroscopiquement, de préciser la nature. Cette tumeur contracte des adhérences très lâches avec les organes situés entre le chiasma des nerfs optiques et les pédoncules cérébraux.

Les centres nerveux sont anémiés, de consistance normale ; à la section, on ne constate pas de lésions des noyaux et des capsules, ni de foyer de ramollissement dans la substance blanche. Il n'existe pas d'œdème ventriculaire.

Nous avions remis les organes au laboratoire de M. le professeur Stiénon en vue d'un examen histologique ; l'état de décomposition n'a pas permis d'y procéder.

Nous revenons plus loin sur l'interprétation que MM. Stiénon et Vandervelde ont donnée à ces lésions.

Réflexions. — I. *Diagnostic.* — Le diagnostic que nous avions posé pendant la vie du sujet comportait deux points : état cirrhotique du foie et syndrome cérébral analogue à celui que l'on observe dans deux cas : ramollissement cérébral et méningite chronique.

L'autopsie a établi qu'il y avait cirrhose du foie; mais du côté du cerveau, la pie-mère était intacte; la substance cérébrale était œdématiée; il n'y avait pas d'hydropisie ventriculaire; mais il existait une altération de l'hypophyse, constituée par une tumeur qui exerçait une compression derrière le chiasma des nerfs optiques sur le *tuber cinereum*, l'infundibulum et les tubercules mamillaires.

Les symptômes cérébraux observés chez notre malade ont été assez vagues; nous les avions considérés comme étant sous la dépendance d'un processus chronique de méningite pia-matrale ou d'un ramollissement cérébral ; mais, dans les deux cas, c'est à l'œdème cérébral consécutif que nous les rapportions, sans cependant rien affirmer de positif.

L'autopsie nous a prouvé que l'œdème cérébral modéré était sous la dépendance de la tumeur de l'hypophyse.

II. *Foie ficelé.* — Nous avions établi le diagnostic d'atrophie du foie; il a été reconnu exact à l'autopsie, mais la forme de la lésion n'était pas

celle de la cirrhose atrophique de Laënnec et le syndrome clinique a été tout différent aussi.

Le foie était largement et profondément lobulé et représentait le type du foie ficelé que les Allemands désignent sous le nom de *Lapleber;* le volume et le poids du foie étaient diminués ; sa consistance était augmentée, malgré l'état graisseux des lobules. L'hyperplasie ne portait pas seulement sur les travées conjonctives, mais encore sur les parois des vaisseaux sanguins et des canaux biliaires. La lumière de ces conduits restait libre.

En somme, il y a eu hyperplasie du tissu conjonctif de l'appareil hépatique et atrophie du foie ; malgré cela, il ne s'agissait pas de la cirrhose atrophique de Laënnec.

Il y a donc des foies, dits cirrhotiques, dans lesquels la lésion principale, celle du tissu conjonctif, entraîne des conséquences cliniques très variables. Nous en avons rapporté un cas dans l'observation qui figure sous le numéro 212.

Partons du facteur anatomique principal dans la cirrhose du foie : la prolifération du tissu conjonctif de la capsule de Glisson et de ses trabécules. Dans certains cas, ce développement est général et donne à l'appareil hépatique un volume d'un poids considérable ; on a signalé des foies indurés qui pesaient jusque 3 et 4 kilogrammes.

Dans d'autres cas, l'hyperplasie conjonctive est limitée au tissu conjonctif périportal ; dans ces cas, le volume du foie n'est guère augmenté.

Jusqu'ici nous nous trouvons en présence d'une simple hyperplasie de tissu conjonctif hépatique.

Allons plus avant, car il y a un autre facteur qui intervient dans l'histoire des cirrhoses. Le tissu conjonctif hyperplasié ne se comporte pas toujours de la même manière. Dans certains cas, il se borne à épaissir la trame de l'organe, à augmenter le volume de celui-ci par un processus dont les diverses localisations pachydermiques représentent le type. Il n'y a pas de rétraction du volume de l'organe ; il y a augmentation de consistance, de volume et de poids.

Dans d'autres cas, le tissu conjonctif a les caractères rétractiles qui sont le propre d'un tissu cicatriciel. Il se produit alors à la surface du foie des sillons au niveau des régions où le tissu conjonctif s'insère sur la séreuse ; ceux-ci sont d'autant plus nombreux que le nombre de trabécules con-

jonctives intrahépatiques est plus élevé. De là le caractère granuleux de la surface du foie.

Dans les cas où les sillons sont plus rares, ils pénètrent en général plus profondément et donnent naissance au foie lobulé ou *gelappte Leber* de Ziegler.

Il y a ainsi des conséquences anatomiques différentes dans les cirrhoses suivant l'importance en étendue de la prolifération conjonctive et les propriétés rétractiles du tissu de néoformation.

Les effets cliniques ne sont pas moins variés du côté des différents organes dont l'ensemble constitue l'appareil hépatique; nous citerons surtout les cellules hépatiques et les vaisseaux.

Ces deux éléments sont englobés dans les masses conjonctives de nouvelle formation : tantôt encastrés seulement dans ce tissu comme les cellules osseuses le sont dans leur gangue calcaire, la nutrition de la cellule peut continuer à se faire et la circulation ne pas être entravée. C'est le cas de notre sujet, atteint de la variété largement lobulée de cirrhose.

D'autres fois, quand le tissu conjonctif est rétractile, il exerce une action atrophique sur les cellules, et il entrave la circulation porte à un degré assez prononcé pour produire l'hydropisie dans la zone qui fournit les ramifications de la veine porte. C'est le cas de la cirrhose atrophique de Laënnec.

Il y a donc, en somme, trois formes anatomiques de cirrhose : hyperplasique, rétractile et largement lobulée. Ces trois formes anatomiques répondent à trois variétés cliniques : la cirrhose hypertrophique du foie, la cirrhose atrophique et le foie ficelé.

Notre malade actuelle avait le foie ficelé dans les conditions les mieux développées, et l'aspect extérieur de l'appareil était la reproduction parfaite de la planche classique qui figure dans Ziegler.

Nul doute sur la réalité de la lésion; nous reviendrons plus loin sur l'interprétation qu'il convient de lui donner.

III. *Tumeur de l'hypophyse.* — La selle turcique est occupée par une tumeur dure, dont la coupe offre une surface d'aspect jaunâtre, sur laquelle on distingue des trabécules d'un luisant lardacé, délimitant des vacuoles très petites occupées par un tissu mollasse, plus ou moins colloïde. Cette tumeur fait saillie hors de la selle turcique et contracte des adhérences très lâches avec l'infundibulum et le *tuber cinereum*.

Nous reproduisons ci-après les deux schémas, dressés par notre externe M. le Dr Coquette, et qui indiquent avec précision les rapports de la tumeur avec les organes voisins. Le premier dessin indique le siège que la tumeur occupait à la base du cerveau.

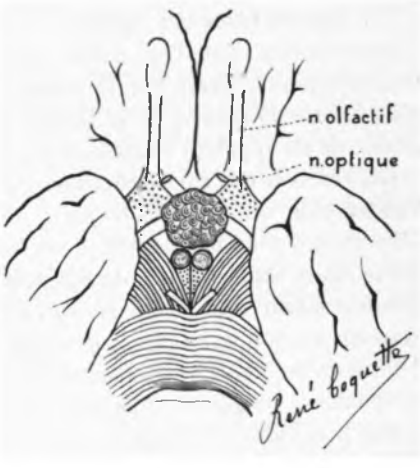

Le deuxième schéma représente la coupe verticale antéro-postérieure du cerveau et des os de la base, et indique que la tumeur s'étendait jusqu'au plancher du troisième ventricule, soutenant en partie le chiasma des nerfs optiques, les deux tubercules mamillaires et le plancher du troisième ventricule.

La détermination précise microscopique de cette tumeur n'a pas été faite; M. le Dr Vandervelde l'a considérée comme étant syphilitique en invoquant la gomme qu'il avait retrouvée dans le foie ficelé.

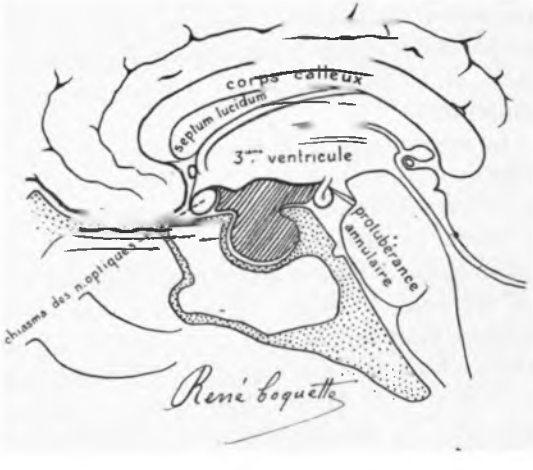

En tenant compte des caractères constatés à la loupe, la tumeur rentre dans la catégorie de celles que Ziegler signale comme les plus fréquentes à cette région et comme intéressant surtout le lobe antérieur, épithélial de l'hypophyse : proliférations hyperplasiques et dégénérescences kystiques à contenu colloïde ; on les désigne comme adénomes ou produits lymphoïdes de la glande pituitaire.

Ces tumeurs, qui font saillie hors de la selle turcique, compriment les

organes du plancher du troisième ventricule et pénètrent même parfois à l'intérieur de ce ventricule.

IV. *Interprétation des lésions.* — Arrêtons-nous un moment au sujet de l'interprétation que l'on donne communément au foie ficelé. L'aspect macroscopique, ficelé du foie avait déjà inspiré à M. le Dr Vervaeck des réserves sur la nature de la lésion, et il les avait mentionnées dans son protocole en appelant l'attention sur la syphilis.

Ces réserves ont été confirmées par l'examen auquel MM. Stiénon et Vandervelde ont soumis le foie; ils ont constaté sous la capsule de Glisson une gomme caséifiée, dont la nature syphilitique n'a laissé aucun doute dans leur esprit; ils ajoutent dans leur protocole : « L'état de décomposition des pièces rendait un examen histologique difficile. Cet examen ne donnerait d'ailleurs que peu de résultats, étant donné qu'en dehors de la recherche du bacille de Koch, il n'y a pas de critérium certain pour faire le diagnostic différentiel entre la syphilis et la tuberculose ».

Nos honorables collègues nous ont donné la description précise des lésions : tumeur du lobe antérieur, épithélial de l'hypophyse, foie ficelé et noyau caséifié, situé sous la capsule de Glisson et déprimant le foie, le pénétrant même. Nul doute sur la réalité des lésions que nous avons constatées nous-même. Nous croyons aussi que la détermination microscopique des lésions n'aurait guère fourni de renseignements bien importants, et, en tous cas, qu'elle n'aurait pas permis d'affirmer leur nature syphilitique.

Le microscope ne connaît pas en effet de cellules syphilitiques, pas plus qu'il ne connaît de cellules cancéreuses. C'est à l'observation clinique qu'il faut demander les éléments qui permettent d'apprécier la nature de la lésion. Or, tenant compte de ces données d'observation, nous croyons qu'on quitte le terrain stable et scientifique de l'histologie pathologique en affirmant la nature syphilitique des lésions retrouvées chez notre malade. Nous savons bien qu'on le fait aujourd'hui et que l'on n'hésite guère à rapporter à la syphilis le foie ficelé et la lésion désignée sous le nom de gomme du foie. Mais nous ne partageons pas cette manière de voir, qui est systématique et qui attribue une signification précise et constante à un état anatomique.

Quand l'histologie pathologique définit la structure morphologique d'un produit, elle est sur un terrain inexpugnable. Quand elle nous apprend

qu'elle a fréquemment rencontré telle ou telle lésion dans le cours de la syphilis ou du cancer, elle est encore dans son rôle. Mais elle ne l'est plus quand elle affirme la syphilis d'un foie à la suite d'un examen microscopique.

Le foie peut certainement être envahi par la syphilis, comme tout autre organe ; mais les caractères de sa lésion dans ces cas n'ont rien de spécifique.

Chez notre malade, nous n'avions pas eu d'antécédents morbides. Agée de 55 ans, elle n'a jamais été malade. Vers le 10 juin 1900, elle commence à ressentir des douleurs vagues, erratiques; la céphalalgie devient plus fréquente; guère de troubles gastriques; la malade, à part le teint subictérique, a l'apparence d'une excellente santé; elle a beaucoup d'embonpoint. Elle succombe le 21 octobre à des accidents asphyxiques d'origine cérébrale.

L'autopsie nous montre un foie ficelé en un grand nombre de lobules, une gomme hépatique et une hyperplasie de l'hypophyse à trabécules fibro-lardacées et à rares vacuoles à contenu visqueux, colloïde.

Avec ces données, dans l'état actuel des esprits, on diagnostique une syphilis et l'on serait bien mal venu de ne pas admettre ce diagnostic. C'est cependant ce que nous croyons devoir faire pour les motifs suivants :

Il y a des clichés en médecine et ils ont parfois l'existence longue ; ils sont d'un emploi très commode et séduisant, parce qu'ils permettent de formuler des appréciations magistrales très sommaires, fondées sur une sorte de consensus; ils sont commodes parce qu'ils permettent de ne plus s'inquiéter de la nature réelle du processus.

Nous avons connu plusieurs de ces clichés dans le siècle qui finit. Il ne nous reste plus que le souvenir des doctrines de Broussais, qui ont jeté tant d'éclat sur les premières années du siècle; malgré le succès enthousiaste et universel qui les a accueillies, elles sont reléguées depuis longtemps dans le domaine de l'histoire; le caractère absolu des affirmations les a détruites.

Un autre cliché a été dominant pendant toute une époque : c'est celui de la cellule spécifique du cancer. L'observation en a fait justice; elle a établi qu'il n'y a pas d'élément morphologique propre au cancer, et l'expression n'est restée que pour traduire une viciation de la nutrition organique intime qui peut se rencontrer dans toutes les modalités morphologiques. Actuellement, on définit la structure de la tumeur : carci-

nome, sarcome, adénome, etc., mais on se garde bien d'en affirmer le caractère cancéreux. C'est un grand progrès.

Il y a eu la cirrhose atrophique du foie, la cirrhose de Laënnec ; quand on la rencontrait, on diagnostiquait, sans la moindre hésitation, des habitudes alcooliques invétérées. On sait aujourd'hui qu'il faut en rabattre : l'observation rigoureuse a établi qu'il y a des cas de cirrhose de Laënnec sans que l'on puisse invoquer une intoxication alcoolique chronique. Nous en avons parlé à propos de l'observation rapportée sous le numéro 212.

Le tabes a été systématisé aussi au point de vue de sa pathogénie, et le malheureux souffrant de l'ataxie locomotrice progressive a été considéré comme atteint de syphilis. On sait aujourd'hui qu'il y a nombre de cas de sclérose des cordons postérieurs de la moelle sans tare syphilitique antérieure, ni héréditaire ni acquise.

Le foie ficelé rentre dans la même catégorie de cas, et quand on le rencontre, le jugement, dans l'état actuel de la science, est porté immédiatement : c'est un cas de syphilis.

Nous pourrions multiplier les citations; elles découlent toutes d'une même source : c'est la tendance qui porte l'esprit humain à généraliser les faits particuliers d'une manière trop hâtive.

L'observation est trop lente, elle demande trop de temps, elle n'a pas le côté brillant des vues synthétiques, elle ne séduit guère, parce qu'elle demande un travail soutenu et persévérant.

Toutes ces vues systématiques reposent sur des faits réels ; leur tort a été de méconnaître la variété des processus biologiques qui peuvent aboutir à un même résultat.

Chaque jour des observateurs dont l'esprit n'est pas prévenu apportent des faits nouveaux qui démontrent l'inanité des vues systématiques qui entravent les progrès de la biologie pathologique.

Pour en revenir à notre malade actuelle, elle avait le foie ficelé, mais rien, absolument rien dans son histoire antérieure ne permet de dire que cette femme était syphilitique. Elle avait 55 ans et n'avait jamais été malade ; comment pourrait-on affirmer la syphilis?

Il y avait une gomme dans le foie, dira-t-on. Mais cette gomme, à quoi répond-elle? Examinez-la au point de vue de la physiologie pathologique. C'est un foyer caséeux analogue à ceux que nous voyons se déve-

lopper dans le derme des membranes séreuses avec une grande fréquence. Si nous examinons le poumon, des produits analogues à cette gomme hépatique sont observés dans la plupart des autopsies. Ce sont des reliquats que l'on a une grande tendance à considérer toujours comme un mode de guérison de la tuberculose pulmonaire. C'est encore une vue systématique; nous croyons que la plus grande partie de ces produits, caséeux, crétacés ou autres, reste comme un reliquat d'entreprise pleurale localisée, ayant déterminé dans le tissu conjonctif du poumon la formation de noyaux, primitivement inflammatoires peut-être, mais réduits par une dégénérescence, une régression réparatrice à un état analogue à celui de la gomme hépatique.

Les mêmes faits s'observent du côté des autres membranes séreuses, et notamment du côté du péritoine. Il y a des péritonites locales périhépatiques qui ont déterminé une pénétration du tissu hépatique par des produits inflammatoires ; il y a eu en même temps rétraction du derme conjonctif de la capsule de Glisson, comme il y a des rétractions cicatricielles ailleurs. L'état ficelé est le résultat macroscopique ; la gomme peut persister dans le foie comme elle persiste dans le poumon.

N° 214.

Antécédents alcooliques. Début par des douleurs vagues et irrégulières. Pleurésie en mai 1900. Endocardite aortique reconnue en août 1900. Anévrisme sacculaire de la paroi postérieure de l'aorte thoracique descendante. Pénétration dans le poumon droit. Ouverture dans la bronche avec épanchement hémorragique fusant à travers le poumon dans la plèvre. Usure des vertèbres et des côtes. Mort.

Le nommé Eugène De K..., 35 ans, cartonnier, constitution faible, tempérament lymphatique, a été à trois reprises en traitement dans notre service en 1900.

C'est un sujet en aveu d'habitudes alcooliques, de préférence sous forme de genièvre. Il a le facies pâle et amaigri des buveurs de goutte.

Premier séjour : du 17 mai au 25 juin 1900, salle 9, lit 18. Il ne se plaint que de constipation et de douleurs musculaires un peu partout; il ajoute qu'il en souffre depuis longtemps sans avoir jamais eu une atteinte de rhumatisme articulaire aigu. L'examen de la poitrine ne dénote pas de bruits morbides en avant ni en arrière. Pas de bruits morbides au cœur. L'urine est jaune citrin, très pâle, transparente, sans dépôt; elle a une réaction alcaline, une densité de 1.012, et ne contient ni albumine, ni glucose, ni sang, ni bile. Diazo-réaction négative (Dr Zunz).

Prescription : purgatif salin.

Le 19 mai, l'effet purgatif a été obtenu. Il y a eu de l'insomnie par suite de douleur à la région précordiale; l'auscultation ne révèle pas de bruits anormaux.

Prescription : potion au salicylate de soude 6 : 200.

Le 24 mai, picotements par tout le corps, au point de ne pas dormir.

Le 31 mai, épanchement dans la plèvre droite.

Prescription : sureau nitré.

Le 2 juin, l'oppression est plus vive, malgré la diminution observée dans l'épanchement. Pour la première fois, nous constatons du souffle

systolique qui s'entend surtout aux orifices mitral et pulmonaire; en même temps, dilatation du cœur droit.

Le 4 juin, souffle bronchique à la base droite postérieure. Constipation de trois jours levée par un purgatif salin.

L'épanchement a diminué les jours suivants, mais l'oppression persiste. Mêmes symptômes cardiaques.

Prescription : décoction de quinquina et purgatif salin tous les deux jours pour prévenir la constipation.

Le 16 juin, le malade accuse pour la première fois un point de côté à la base gauche postérieure. Souffle bronchique entendu dans les deux tiers supérieurs des deux côtés, sans expectoration; petite toux sèche. Insomnie par douleurs par tout le corps. Oppression.

Le sujet, impatienté de la durée de son affection, quitte l'hôpital le 25 juin 1900.

Deuxième séjour : du 30 juillet au 20 août 1900, salle 7, lit 16. C'est la douleur persistante dans le côté gauche de la poitrine qui nous ramène le malade; elle irradie de là tout le long du dos et ne s'étend pas au bras gauche. L'auscultation de la poitrine ne nous révèle que du frottement pleural, sans bronchophonie ni égophonie. L'urine est transparente, acide, elle a une densité de 1.015 et ne contient pas d'éléments anormaux. La diazo-réaction d'Ehrlich est négative (Dr Zunz).

Nous prescrivons des pilules de sulfate de quinine et de sous-carbonate de fer ℥ 5 centigrammes, et l'application de collodion à l'iodol au siège douloureux.

Le 9 août 1900, le malade présente des symptômes d'une autre signification; douleur lancinante à la région du cœur; souffle systolique aortique très rude, s'entendant aussi à la pointe du cœur. Guère de soulèvement de la région, mais dilatation assez prononcée du cœur droit. Le pouls est petit et régulier. Pas de fièvre.

Nous prescrivons le régime de la diète simple et une potion nitrée au sureau.

Les symptômes dénotant l'entreprise de l'endocarde et du myocarde se sont accentués le lendemain; il y a eu des faux pas et le souffle systolique aortique était encore plus rude, râpeux. La pointe du cœur occupait son siège normal dans le cinquième espace intercostal à 8 centimètres à gauche de la ligne médio-sternale; la dilatation du cœur droit était moins prononcée. Pas de bruits morbides à l'appareil respiratoire.

Le 15 août, on note du renforcement diastolique aortique, avec le souffle systolique râpeux persistant au même niveau.

Prescription : teinture de *Strophantus hispidus* 60 centigrammes dans 200 grammes d'eau.

Le malade quitte une seconde fois notre service le 20 août 1900.

Troisième séjour : du 17 septembre au 2 novembre 1900, salle 7, lit 14.

Pendant son séjour en ville, le malade a été traité par l'application de pointes de feu à la région thoracique, en vue de calmer les douleurs dont il se plaignait. Il n'y pas eu de modification à la suite de ce traitement; les douleurs ont persisté dans la moitié gauche du thorax et, de plus, le sujet se plaignait de tiraillements des plus violents par tout le corps. Les mêmes bruits morbides existaient au cœur : souffle systolique aortique râpeux et renforcement diastolique à la base; le pouls était régulier, petit, à 112. Pas de bruits morbides dans l'appareil respiratoire. L'urine jaune, un peu trouble, acide, a une densité de 1.013 et ne contient pas d'éléments anormaux.

Sous l'influence d'une potion sudorifique au sureau et du repos au lit, il y a eu un amendement de peu de durée dans les symptômes douloureux; ils persistaient cependant par tout le corps, avec une intensité plus marquée du côté gauche de la poitrine.

Le 23 septembre, à 14 heures, le malade a été pris d'une quinte de toux, suivie d'une hémoptysie; il y a eu syncope, refroidissement de tout le corps et sueurs froides. Une injection hypodermique de 15 centigrammes de caféine l'a ramené à lui ; il était très agité, toussait encore, mais n'a plus craché de sang.

Prescription : 1 centigramme de chlorhydrate de morphine dans 200 grammes d'eau.

Le 24 septembre, les douleurs persistent par tout le corps; il y a de la toux et de l'expectoration liquide sanieuse, identique à celle que l'on observe dans les cas où le sang viendrait d'une ulcération buccale; le sang est mélangé, il n'est pas fouetté dans le liquide muqueux. La percussion dénote de la sonorité partout, même au niveau de la bifurcation des bronches, où l'on entend dans le dos un souffle bronchique à timbre caverneux.

Le 25 septembre, la douleur est tellement vive à la poitrine que la respiration en est gênée; mais pas de localisation précise.

Le 26, il y a encore du sang dans l'expectoration qui est plus rare; le

malade ressent par tout le corps une douleur générale qui lui fait prêter si peu attention à sa toux qu'il prétend ne pas tousser. Le teint est grisâtre, la température à 37°,3. Mêmes symptômes dénotés par l'inspection du cœur. La percussion donne de la sonorité dans l'espace sous-claviculaire gauche, où l'on trouve un souffle caverneux, des vibrations thoraciques exagérées et de la pectoriloquie haute. En arrière, à gauche, épanchement à la base où il y a abolition des vibrations vocales thoraciques, du tympanisme et du souffle bronchique à l'inspiration et à l'expiration; pectoriloquie aphone dans tout le côté gauche, surtout nette à la base. Respiration supplémentaire à droite.

Le 27, même état.

Le 28 septembre, la matité atteint l'angle de l'omoplate gauche. En avant, tympanisme sous la clavicule gauche, sonorité dans l'espace de Traube. Pas d'engorgement ganglionnaire sus-claviculaire. Les réflexes musculaires cutanés sont exagérés.

Malgré la gravité des symptômes thoraciques, la température reste déprimée à 37°,4. Il n'y a pas eu de modification dans les symptômes; le teint reste terreux. Les crachats, peu abondants, sont semblables à de la salive sanieuse; pas de fétidité. Le malade dort la nuit. Les signes de l'épanchement persistent à la base gauche. Au sommet, le souffle amphorique persiste en arrière avec du tympanisme à la percussion; il est surtout prononcé à l'angle de l'omoplate avec bronchophonie haute et pectoriloquie aphone.

La séro-réaction, faite par M. le Dr Hermans le 18 septembre, donne un résultat négatif après une heure à la trente-deuxième dilution.

Le 4 octobre, nous consignons dans nos notes l'odeur très fétide des crachats sanieux rendus par le malade. En présence des symptômes observés, qui étaient toujours les mêmes, nous croyions à l'existence de deux lésions : l'une siégeant à l'orifice aortique avec rétrécissement, la seconde, interlobaire, occupant le sillon qui sépare les deux lobes du poumon gauche, et nous nous attendions à une vomique qui déverserait dans les bronches le contenu du foyer interlobaire.

Nous développons plus loin les motifs qui nous dictaient notre diagnostic.

Il ne s'est pas produit de vomique. Les symptômes respiratoires et circulatoires ont persisté.

Le 12 octobre, aphonie que nous rapportons à une compression exercée par le foyer sur le pneumogastrique. Le pouls est régulier, à 60.

Le 16 octobre, une difficulté à la déglutition assez intense s'est déclarée pour empêcher le malade d'avaler de la soupe.

Le 24 octobre, l'oppression est devenue plus vive et se produit par accès, rappelant l'oppression asthmatique ou celle qui résulte d'une compression de la trachée : inspiration pénible, expiration prolongée et très bruyante. Nous trouvons consignée dans nos notes cliniques quotidiennes cette mention : « La gêne respiratoire est en disproportion avec les symptômes notés du côté des poumons ; on dirait, à en juger par ses caractères, qu'il existe une tumeur comprimant la trachée; cette hypothèse peut d'autant moins être écartée que l'aphonie et la difficulté à la déglutition se sont déclarées il y a quelques jours ».

Nous continuons à observer le malade en soulageant ses souffrances par des injections hypodermiques de morphine ou de caféine, par des préparations internes opiacées et antispasmodiques.

Le 2 novembre, le malade est en voie d'asphyxie, par des accès d'orthopnée avec inspirations courtes et expirations bruyantes, durant quatre fois le temps de l'inspiration. Le pouls est petit, serré, subintrant, à 144; la respiration varie de 40 à 50. Le sujet est assis dans le lit, plié en deux, arqueboué sur le côté gauche, les deux coudes soulevés et la tête rejetée en arrière. Pas d'embryocardie, mais les bruits du cœur sont masqués par les bruits expiratoires. Pas d'incidents nouveaux et une injection de morphine faite à 18 heures a amené du sommeil. A 23 heures, le malade s'est encore levé pour aller à la selle, on l'a remis au lit et quelques minutes après, on a constaté sa mort.

Température. — La température axillaire a été recueillie tous les jours; nous n'en reproduisons pas le tracé, qui a oscillé de 37 à 38°; il a été le plus souvent inférieur à 37°.

Autopsie. — Elle a été faite par M. le Dr Vervaeck.

La rigidité cadavérique persiste, les lividités sont très marquées; tache verte de l'abdomen. Amaigrissement.

A l'ouverture de la poitrine, les cavités pleurales ne renferment pas de liquide; les poumons adhèrent dans toute leur étendue à la paroi thoracique; les adhérences sont extrêmement intimes au sommet gauche.

Poumon droit : pèse 590 grammes. Le parenchyme pulmonaire est anémié, légèrement œdématié. Crépite partout. Ne présente pas de lésions interlobaires.

Poumon gauche : pèse 1380 grammes. La plèvre viscérale est notable-

ment épaissie et contracte des adhérences intimes avec la plèvre pariétale, excepté à la base, où elles sont décollées par un épanchement hémorragique constitué de caillots et de sang fluide noirâtre. On constate à la face interne du tiers inférieur du sommet gauche une perforation du parenchyme pulmonaire résultant de la pénétration du sang anévrismal; cette perforation est comblée par des caillots de consistance ferme stratifiés et de coloration brunâtre. La dissection du poumon démontre que l'épanchement sanguin d'origine anévrismale traverse le parenchyme pulmonaire du sommet de part en part jusqu'à la rencontre du sillon interlobaire, et pénètre au delà dans la partie antérieure du lobe inférieur où il se prolonge jusqu'à 2 centimètres de la base. Dans son trajet intrapulmonaire, l'épanchement hémorragique est entouré d'une membrane d'enkystement de 2 millimètres d'épaisseur, à surface interne anfractueuse.

Il est constitué par du sang fluide et des caillots noirâtres, mesurant ensemble 150 grammes.

Au niveau du sillon interlobaire, on passe directement dans la poche pleurale de la base, qui renferme environ 300 grammes de sang.

Le parenchyme pulmonaire du poumon gauche est œdématié et anémié, sans lésions de broncho-pneumonie.

Cœur : pèse 350 grammes; mesure $10 \times 10 \times 3\,1/2$; volume : 345 centimètres cubes. La cavité péricardique renferme un peu de sérosité. A l'épreuve de l'eau, les valvules sont insuffisantes, l'organe est en diastole, non chargé de graisse; le péricarde est sain; le myocarde est anémié, brunâtre, de consistance ferme.

Ventricule gauche : l'endocarde est très légèrement épaissi au voisinage de la valvule mitrale qui est opacifiée, mais reste assez souple; l'orifice mitral n'est pas rétréci.

Ventricule droit : légèrement dilaté; l'endocarde est sain; la valvule tricuspide est grisâtre, souple; à l'*orifice pulmonaire*, valvules transparentes.

Orifice aortique : les valvules sont sclérosées, grisâtres, dans leur segment inférieur.

Aorte : la circonférence valvulaire aortique mesure 8 centimètres.

Portion ascendante : la paroi artérielle de la portion ascendante de la crosse est le siège de lésions athéromateuses diffuses; elles se présentent sous forme de petites saillies coniques ou arrondies de coloration jaunâtre, de consistance très forte, dont la confluence aboutit parfois à la formation de plaques gaufrées; en certains endroits existent de petites macules atrophiques fibroïdes et rétractées. L'endartère paraît respectée. On ne

constate pas d'ulcération, de caséification ou de calcification des éléments athéromateux; la tunique fibreuse est légèrement épaissie.

Les coronaires sont sinueuses, leur calibre reste normal. L'ensemble des lésions aortiques rappelle l'aspect de la syphilis artérielle.

Crosse : présente les mêmes lésions à la portion ascendante, mais à un degré de développement moindre.

Portion descendante : à 1 centimètre au-dessous de la crosse existe un volumineux anévrisme développé aux dépens de la paroi latérale gauche de l'aorte.

Description de l'anévrisme. — Situation : l'anévrisme occupe la cage thoracique gauche. Il est limité en haut par la quatrième côte et le quatrième corps vertébral, en bas par la neuvième côte et la neuvième vertèbre thoracique; en dedans il s'étend au-devant de la colonne vertébrale jusqu'à l'union de la portion droite et antérieure du corps des vertèbres; en dehors il refoule la moitié inférieure de la face interne du lobe supérieur gauche et pénètre dans la profondeur du parenchyme; en avant il est limité par le péricarde, en arrière par les cinquième, sixième, septième, huitième côtes et les espaces intercostaux.

Dimensions : verticalement, l'anévrisme mesure 10 centimètres; transversalement, 9 centimètres; la profondeur varie de 10 à 17 centimètres.

Volume : d'un gros poing.

L'anévrisme est formé d'une enveloppe jaunâtre, épaisse de 1 à 3 millimètres, rappelant par son aspect la paroi artérielle, sa face externe adhère intimement aux organes et tissus qui la limitent, elle est doublée par places de tissu cellulaire fibroïde et condensé; sa face interne est irrégulière, tapissée de caillots sanguins dont les plus externes sont stratifiés, blanchâtres ou jaunâtres, les internes rouge noirâtre friables.

Rapports avec l'aorte descendante : il s'est développé aux dépens de la partie antéro-latérale gauche du tiers supérieur de l'aorte descendante, probablement au niveau de la cinquième vertèbre thoracique où l'on trouve les lésions d'ostéite les plus avancées.

Rapports avec le cœur et les organes du médiastin antérieur : tous ces organes sont refoulés légèrement en avant.

Rapports avec l'œsophage : même refoulement en haut et à droite, la paroi œsophagienne n'est ni épaissie ni amincie.

Nerfs : le phrénique, le pneumo-gastrique et le récurrent laryngé sont refoulés et englobés dans les parois anévrismales, mais conservent leur diamètre et leur aspect habituels.

Rapports avec la colonne vertébrale : la tumeur anévrismale détermine au niveau des corps vertébraux les lésions habituelles de l'ostéite raréfiante propres à l'anévrisme. Elles sont surtout développées au niveau de la cinquième vertèbre thoracique, dont le corps est creusé de cavités à surface anfractueuse variée; ces lésions vont en diminuant d'intensité de haut en bas, de manière que la dernière vertèbre atteinte, la huitième, est légèrement éburnée, l'os reste lisse partout, les disques intervertébraux ont une coloration blanchâtre et offrent également des lésions atrophiques; mais l'intensité de celles-ci est relativement beaucoup moindre que celle des lésions osseuses.

Rapports avec les côtes : même travail d'ostéite raréfiante des cinquième, sixième, septième, huitième côtes, surtout marqué aux sixième et septième côtes, qui sont presque fracturées et détruites dans toute leur profondeur.

Rapports avec les espaces intercostaux : les muscles et tous les organes sont refoulés et envahis en certains endroits par du tissu fibroïde.

Rapports avec la plèvre et le poumon gauches : la poche anévrismale a pénétré dans le poumon gauche, au niveau de la face interne du segment postéro-inférieur du lobe supérieur, traverse le parenchyme d'arrière en avant jusqu'au niveau du sillon interlobaire et se continue en bas et en avant dans le lobe inférieur jusqu'à 2 centimètres de la base.

Rate : pèse 122 grammes; mesure $12 \times 6 \times 2\ ^1/_2$; volume : 120 centimètres cubes. N'offre qu'un peu de *sclérose conjonctive.*

Rein droit : pèse 143 grammes; mesure $11 \times 5 \times 3$; volume : 140 centimètres cubes. Se décortique facilement; substances corticale et médullaire même congestionnées.

Rein gauche : pèse 150 grammes; mesure $10 \times 4\ ^1/_2 \times 3$; volume : 148 centimètres cubes.

Estomac et intestins : n'offrent que des lésions de décomposition.

Centres nerveux : non enlevés.

Réflexions. — I. *Diagnostic.* — Deux lésions avaient été reconnues du vivant du malade : le rétrécissement aortique et une tumeur comprimant le poumon gauche; nous laissons de côté les autres symptômes bronchiques et pleuraux que nous avons considérés comme secondaires.

L'autopsie a confirmé l'existence de la lésion aortique; quant à la tumeur, dont nous n'avions pas été à même de déterminer la nature,

l'autopsie a établi qu'elle était constituée par une poche anévrismale de la paroi de l'aorte thoracique descendante.

II. *Anévrisme vrai de l'aorte.* — La description de la lésion a été faite par M. le Dr Vervaeck dans son protocole avec la plus grande précision. Notre honorable Collègue a joint à son protocole le schéma de Rindfleisch, qui indique le point de l'aorte au niveau duquel l'anévrisme se rencontre le plus fréquemment. « Les anévrismes vrais de l'aorte naissent sur un certain nombre de points d'une spirale qui commence au pourtour antérieur du bulbe aortique, se dirige à droite sur la portion ascendante, passe sur la convexité de l'aorte contre l'origine du tronc innominé et de là suit le contour postérieur et interne de l'aorte descendante. Cette ligne ne correspond pas aux points où la dilatation éprouve le moins de résistance de la part des organes ambiants, car elle se dirige vers la colonne vertébrale; elle répond plutôt à la ligne suivant laquelle le choc du sang aortique vient heurter la paroi convexe de la crosse de l'aorte, par suite de la direction spiralée du courant aortique. » (Rindfleisch, *Histologie pathologique*, 1888, trad. Gross et Schmitt, p. 253).

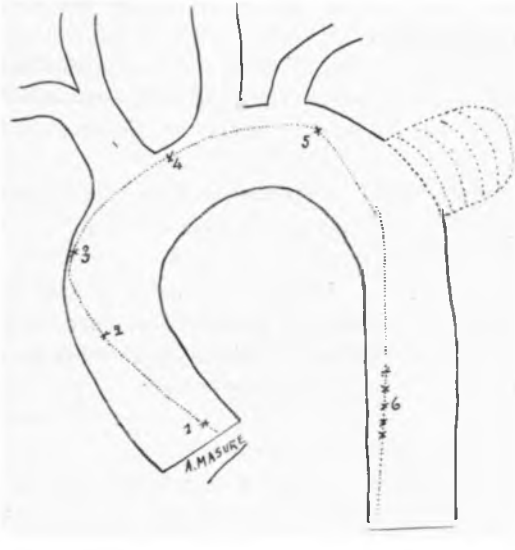

Nous reproduisons ci-dessus le schéma de Rindfleisch, en y ajoutant l'indication des particularités de l'anévrisme à ses différents sièges de 1 à 6 :

1. Contre le tronc de l'artère pulmonaire, située en avant ; s'ouvre souvent dans le péricarde.

2. Le sternum est fréquemment perforé ; très fréquent.

3. Se dirige de la convexité de la crosse vers le poumon droit; il

entraîne une inflammation adhésive de la plèvre. S'ouvre dans les bronches corrodées du sommet du poumon.

4. Se dirige directement en arrière et en haut vers la trachée. Perfore la trachée.

5. Se dirige de gauche à droite vers la colonne vertébrale et vers le sommet du poumon gauche.

6. Se dirige vers la colonne vertébrale ; s'ouvre dans la cavité pleurale.

Le siège que l'anévrisme occupait chez notre malade est représenté par la poche ponctuée ; il a suivi le développement habituel d'une part vers la colonne vertébrale, d'autre part vers le poumon gauche. Les désordres déterminés des deux côtés étaient des plus importants.

Du côté des os, ils intéressaient les vertèbres et les côtes, et notre externe, M. Masure, a reproduit l'étendue et le siège des lésions dans le schéma ci-contre : les quatrième, cinquième, sixième, septième, huitième et neuvième vertèbres dorsales présentaient de l'usure par ostéite raréfiante à des degrés divers ; les quatrième, cinquième, sixième et septième côtes étaient atteintes plus profondément ; les sixième et septième côtes étaient déjà entamées si profondément qu'elles se sont fracturées pendant les manœuvres de l'autopsie.

Du côté du poumon, la poche anévrismale s'était logée dans le lobe supérieur en refoulant la plèvre ; le schéma ci-après de notre interne, M. le Dr Ruelens, indique la position qu'elle occupait.

La poche s'était rompue ; le sang s'était frayé une voie vers le sillon pleural interlobaire et il avait fusé le long de ce sillon dans le cul-de-sac pleural gauche.

Il est intéressant de noter que le poumon gauche ne présentait pas d'autres lésions que de l'œdème et de l'anémie.

Les trois dessins que nous joignons à l'observation permettent de se faire une idée précise des désordres observés, et nous croyons qu'il est superflu d'y joindre la photographie prise par M. le Dr Ruelens.

III. *Symptômes d'auscultation du cœur.* — C'est le 9 août 1900 que les premiers symptômes cardiaques se sont révélés : douleur lancinante à la région du cœur; souffle systolique aortique très rude, s'entendant aussi à la pointe du cœur; guère de soulèvement de la région; dilatation du cœur droit. Le lendemain faux-pas et le 15 août renforcement diastolique aortique avec souffle systolique râpeux. Ces symptômes ont persisté pendant toute la durée de la maladie; à certains jours, le souffle systolique aortique était moins rude et le renforcement diastolique prédominait; le 24 octobre, nous avons entendu un frottement couvrant le petit silence à la base du cœur; nous l'avons interprété comme la prolongation du souffle systolique.

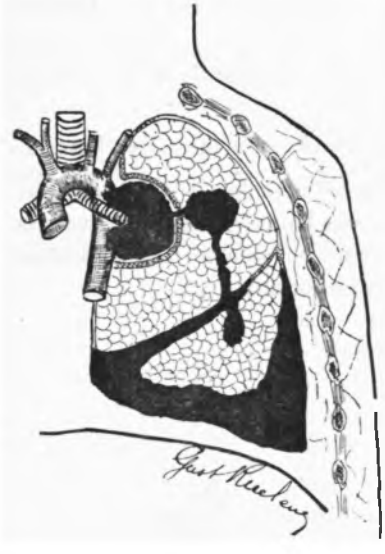

Il n'y pas eu de souffle diastolique aortique. A l'autopsie, il y avait de l'insuffisance aortique à l'épreuve de l'eau, les valvules sygmoïdes étaient sclérosées. La circonférence valvulaire aortique mesurait 8 centimètres, alors que la moyenne normale est fixée à 7 centimètres.

Il résulte du rapprochement de ces données que le rétrécissement aortique n'existait pas et que le souffle systolique aortique n'était que la transmission d'un bruit produit plus bas dans la poche anévrismale.

L'insuffisance aortique, constatée par l'épreuve de l'eau à l'autopsie, ne s'est révélée ni par le souffle diastolique, ni par les caractères du pouls. Nous croyons que les effets cardiaques de cette insuffisance ont été annulés par l'existence de la poche anévrismale.

IV. *Symptômes d'auscultation du poumon.* — Ils ont varié dans le cours de l'observation; mais il y a eu des symptômes constants.

La percussion nous a révélé constamment du tympanisme au sommet; ce point est important, il exclut en effet l'existence d'un travail de consolidation du lobe supérieur.

Au niveau de l'angle de l'omoplate gauche, nous avons trouvé de la matité limitée à une zone arrondie; à ce niveau existait du souffle bronchique.

A la base, nous avons constaté de la matité, que nous avons rapportée à un épanchement pleural secondaire.

Auscultation. — L'auscultation du côté droit de la poitrine n'a dénoté que de la respiration supplémentaire.

A gauche, à partir du 23 septembre, il y a eu du souffle bronchique qui a persisté jusqu'à la mort; à certains jours, il a revêtu un caractère tantôt caverneux, tantôt amphorique avec du tympanisme à la percussion. Pas de crépitation ni de râles muqueux. En même temps les vibrations thoraciques étaient accentuées et il y avait de la bronchophonie haute et de la pectoriloquie aphone.

V. *Interprétation.* — Quelle est l'interprétation à donner à ces symptômes? Ce point nous a beaucoup préoccupé.

Tenant compte des données variables de la percussion à l'angle de l'omoplate et de l'absence des signes d'une entreprise pulmonaire, nous avons conclu à l'existence d'un foyer pleural interlobaire, exerçant une compression sur le tissu pulmonaire voisin, le tassant de manière à lui donner les conditions qui entraînent le souffle tubaire. Ce travail de compression était d'autre part favorisé par l'épanchement pleural à la base gauche.

Nous nous attendions à une vomique; nous avons eu une hémorragie pulmonaire qui s'est produite très abondante le 22 septembre, avec symptômes lipothymiques.

Les jours suivants, il y a eu de l'expuition sanglante, mais le sang se présentait mêlé à une petite quantité de liquide, et l'aspect rappelait celui que présentent les expuitions sanglantes observées dans les cas d'ulcérations buccales ou pharyngées. Pas de pus, guère de mucus; c'était une masse liquide; le malade la rendait avec une facilité telle qu'il nous a répété à plusieurs reprises qu'il ne toussait pas. Vers la fin de la maladie, il y a eu un peu de muco-pus; M. le Dr Hermans en a fait l'analyse bactériologique et n'y a trouvé que des saprophytes, pas de bacilles de Koch.

Aucun signe de pneumonie; la température était du reste en hypothermie constante.

VI. *Hématologie.* — Nous avons demandé l'analyse du sang, et M. Van Nypelseer nous a renseigné l'état qui figure dans le tableau ci-après :

NORMAL.		30 oct. 1900.
14 %	Hémoglobine % (Gowers).	12.60
4,500,000	Globules rouges par mm³.	4,560,000
8,000	Globules blancs par mm³.	21,000
1 : 560	Rapport globulaire.	1 : 217
3.11	Richesse hémoglobinique $\frac{H}{N}$ par million de globules rouges	2.76

Cette analyse dénote une lésion d'hyperleucocytose, élément banal à signification variable, mais qui se rencontre constamment dans les processus inflammatoires.

Si l'on considère 1 comme la richesse hémoglobinique normale, le chiffre de celle-ci se trouvait ainsi ramené chez notre malade à 0,88 (Dr Van Nypelseer).

VII. *Radiographie.* — Nous avons demandé des éléments de diagnostic à la radiographie; M. le Dr Mafféi, chargé de ce service à l'hôpital Saint-Pierre, nous a édifié sur l'existence d'un foyer d'opacité situé à la partie moyenne du poumon gauche. La radiographie ne pouvait pas nous en indiquer la nature.

VIII. *Appréciation.* — Nous pouvons exclure une entreprise pulmonaire directe et nous avions conclu qu'il s'agissait d'un foyer pleural interlobaire comprimant le poumon. Nous n'avions pas soupçonné que le foyer était constitué par une poche anévrismale de l'aorte, nichée dans le parenchyme pulmonaire.

Tenant compte des données de l'observation clinique et de l'autopsie, nous devons interpréter les symptômes de l'auscultation de la manière suivante : tassement et compression du poumon gauche par la poche anévrismale de l'aorte; la compression entraînait les conditions favorables à la respiration bronchique par la suppression de la fonction

alvéolaire et ce souffle a revêtu un caractère caverneux et même amphorique en se confondant avec le souffle de l'anévrisme aortique.

Nous avons eu l'occation de parler du ballonnement pulmonaire.

IX. *Symptômes nerveux.* — Le malade s'est plaint constamment de douleurs dont le caractère a été variable. Au début, lors de son premier séjour, elles revêtaient la forme de souffrances vagues musculaires que l'on a considérées comme rhumatismales, consécutives aux impressions de froid qu'il subissait pendant ses accès d'ivresse.

Plus tard, à partir du 19 mai, elles ont été prédominantes à la région précordiale, et comme nous avons constaté le 2 juin l'existence d'une endocardite, nous les avons considérées comme symptomatiques de la lésion cardiaque.

A la fin de juin, la douleur précordiale s'est un peu calmée et a été remplacée par un point de côté pleurétique.

Il est rentré le 30 juillet, pour une douleur persistante dans le côté gauche de la poitrine et irradiant de là tout le long du dos, sans s'étendre au bras gauche.

Le 9 août, douleur lancinante à la région du cœur, avec persistance de souffrances tout le long du dos; la lésion aortique était à cette époque en pleine évolution.

Pendant son séjour en ville, il a été traité par la cautérisation ponctuée à la paroi thoracique gauche, sans résultat.

Quand nous l'avons revu le 17 septembre, c'est encore la douleur qui constituait l'objet principal de ses plaintes; elle présentait les mêmes caractères et, de plus, il s'y était ajouté des fourmillements et des tiraillements par tout le corps.

C'est à cette époque que nous avons constaté l'existence d'un foyer interlobaire, exerçant de la compression sur les organes voisins.

Nous avons interprété ces troubles de la sensibilité comme se rapportant à deux causes : la lésion aortique et le foyer pulmonaire. Le 12 octobre, il y a eu de l'aphonie qui a persisté et le 16 octobre de la dysphagie. Ces deux symptômes nous ont amené à la conclusion, que la tumeur se portait du côté du médiastin, et cette opinion a été confirmée quelques jours après par l'apparition des signes dénotant la compression de la trachée.

L'autopsie nous a permis l'interprétation vraie des symptômes observés.

Il y avait un foyer interlobaire; celui-ci toutefois n'était pas constitué, comme nous l'avions cru en septembre, par un abcès interlobaire, mais en réalité par la poche sacculée de l'anévrisme de l'aorte.

Quand nous avons constaté l'extension de la tumeur vers le médiastin, qui nous a été révélée par l'aphonie, la dysphagie et la compression de la trachée, nous avons modifié notre conclusion sur la nature du mal; nous nous sommes exprimé dans les notes cliniques écrites au jour le jour, auprès du lit du malade, dans les termes suivants : « La gêne respiratoire est en disproportion avec les symptômes notés du côté des poumons; on dirait, à en juger par ses caractères, qu'il existe une tumeur comprimant la trachée; cette hypothèse peut d'autant moins être écartée que l'aphonie et la difficulté de la déglutition se sont déclarées il y a quelques jours. »

Nous étions arrivé ainsi à modifier notre premier diagnostic et nous avions conclu qu'il existait dans la poitrine gauche du malade une tumeur ayant exercé primitivement une compression sur le lobe supérieur du poumon gauche et s'étant étendue en septembre vers la ligne médiane.

Nous avons ajouté que nous n'étions pas à même de reconnaître la nature de la tumeur. Nous avons envisagé la possibilité d'une tumeur carcinomateuse; nous avons renoncé à cette idée, vu l'absence de symptômes positifs; pas d'engorgement des ganglions sous-claviculaires et épanchement modéré dans la plèvre.

Quand nous sommes arrivé à l'amphithéâtre d'autopsie, nous venions demander la solution de ce problème de diagnostic et, comme nous l'avons dit plus haut, nous n'avons eu là que la détermination précise de la tumeur.

L'autopsie nous a révélé encore la cause des souffrances intolérables qui tourmentaient notre sujet; le processus de carie du corps de deux vertèbres et de deux côtes les expliquait, et nous faisait comprendre l'insuccès de nos efforts thérapeutiques pour y porter remède.

X. *Urologie.* — La récolte totale des urines a été faite pendant quinze jours consécutifs, du 29 septembre au 13 octobre; elle a été incomplète les quatre premiers jours. L'analyse a été faite par M. Richard et les résultats sont consignés dans le tableau suivant (p. 99); nous nous bornons à reproduire les moyennes quotidiennes par périodes de cinq jours.

Chlorurie. — Elle a présenté un niveau qui écartait l'idée d'un processus inflammatoire.

Phosphaturie. — Elle a été déprimée, sauf pendant les trois derniers jours de l'analyse.

Azoturie. — Elle a été exagérée, surtout en présence du régime alimentaire réduit du malade.

Masse totale d'urine. — Elle a dépassé de beaucoup la moyenne normale et elle a été en rapport avec la grande quantité de thé que le malade ingurgitait.

MOYENNE QUOTIDIENNE.	QUANTITÉ.	URÉE.	CHLORURE.	ACIDE phosphorique.	ACIDITÉ MOYENNE.
1900.					
Du 29 septembre au 3 octobre	1,650	17.26	5.31	0.94	0.68
— 4 octobre — 8 —	3,850	25.87	15.86	0.85	1.33
— 9 — — 13 —	3,390	33.12	26.23	2.15	1.42

XI. *Résumé.* — Anévrisme sacculaire de la paroi de l'aorte descendante. La tumeur a exercé deux ordres de ravages :

1. Elle a pénétré le poumon gauche et s'y est rompue par une ouverture qui s'est oblitérée; la rupture a déterminé une hémorragie aortique dans le poumon, qui s'est accompagnée des symptômes habituels de l'hémorragie abondante : état lipothymique. Le sang a été expulsé en partie par les bronches sous forme d'hémoptysie, mais il s'est creusé un réservoir dans le poumon gauche, d'où il a fusé vers le sillon interlobaire, a pénétré dans ce sillon et a déterminé un hémothorax constaté à l'autopsie.

2. D'un autre côté, la tumeur s'est étendue vers la colonne vertébrale et les côtes; la compression a déterminé la carie de ces organes. Si la vie du malade s'était prolongée, la tumeur anévrismale aurait fini par se faire jour à travers les côtes dans le dos et aurait constitué une poche anévrismale sous-cutanée dans le dos, analogue à celle qu'elle forme en avant quand elle a usé le sternum et les côtes.

N° 215.

Ulcère rond de l'estomac. Première atteinte en 1896; guérison. Deuxième atteinte en 1900. Mort par abondance de l'hémorragie.

Le nommé Guillaume K..., 57 ans, ouvrier peintre, est entré à l'hôpital Saint-Pierre (salle 7, lit 9) le 28 mars 1900.

Il avait été antérieurement en traitement dans d'autres services pour saturnisme chronique. Nous l'avions soigné (salle 19, lit 1) du 19 février au 2 mars 1896 pour les suites d'une hémoptysie abondante qui s'était déclarée le 14 février et qui ne s'est pas renouvelée pendant le séjour à l'hôpital. L'examen que nous avons fait à cette époque ne nous avait révélé que de l'affaiblissement respiratoire au sommet droit postérieur; rien au cœur. Le malade était très anémié et il présentait, d'autre part, de la paralysie des extenseurs avec atrophie musculaire. L'urine ne contenait pas d'albumine.

Nous nous sommes borné à prescrire une potion à l'eau hémostatique de Pagliari 5 : 200 et le régime de la demi-portion.

Il n'y a pas eu d'accidents pendant son séjour.

Quand nous l'avons revu le 28 mars 1900, quatre ans après, il était souffrant depuis trois semaines. Le début de la maladie avait été caractérisé par de la diarrhée, des douleurs de ventre et plus tard par des vomissements. A partir du 25 mars, les vomissements ont été sanglants, et c'est cette circonstance qui l'a engagé à se rendre à l'hôpital. L'urine acide, d'une densité de 1.016, contient de l'albumine et du sang; elle ne donne pas la diazo-réaction. Le teint du malade est terreux, subictérique; nous ne trouvons pas de tumeur.

Nous concluons à l'existence d'un ulcère rond de l'estomac et nous prescrivons la diète lactée et une potion à l'extrait thébaïque : 5 centigrammes pour 200 grammes de véhicule.

Le malade n'a pas pris la potion; le 28 mars, à midi, 3 heures après la visite, il a eu une abondante hématémèse à la suite de laquelle il est resté dans un état d'affaissement extrême avec incontinence d'urine sans rétention; constipation.

Nous avons prescrit la diète absolue et maintenu l'opium; lavement évacuant, qui n'a rien ramené.

L'affaiblissement s'est accentué sans délire; le malade remuait beaucoup dans son lit, mais sans formuler de plaintes. Il a succombé le 31 mars.

Autopsie. — Elle a été faite par M. le Dr Vervaeck.

La cavité pleurale renferme 200 grammes de sérosité citrine; adhérences très intimes au niveau de la base droite. Les poumons n'offrent que de l'œdème et une congestion très intense.

Cœur : en diastole ; hypertrophié dans sa partie gauche. Péricarde sain, Myocarde anémié, jaunâtre, très friable, infiltré de graisse. L'endocarde pariétal, les valvules triscuspide et pulmonaire n'offrent pas d'altération; les valvules mitrale et aortique et la paroi de l'aorte présentent des lésions d'athérome très marquées.

Foie : capsule non épaissie; parenchyme friable, infiltré de graisse.

Rate : pulpe splénique de teinte vineuse, augmentée de consistance.

Reins : se décortiquent difficilement. La surface est granuleuse, rougeâtre et offre de nombreux petits kystes; à la section, la substance corticale est réduite d'étendue, granuleuse. La substance médullaire est congestionnée, les vaisseaux sont sclérosés. Bassinet dilaté surchargé de graisse. La cavité abdominale ne renferme pas de liquide, les ganglions mésentériques ne sont pas engorgés. Le péritoine est sain.

Estomac : renferme du liquide grisâtre, d'odeur aigre; pas de sang. La muqueuse stomacale est plissée, grisâtre, excepté à la partie déclive (grande courbure). A ce niveau, la paroi stomacale a subi un travail d'autodigestion; elle est ramollie et congestionnée et présente un piqueté ecchymotique; on note à la partie moyenne de la petite courbure, à 10 centimètres du cardia et 7 centimètres du pylore, une ulcération arrondie mesurant de 15 à 18 millimètres de diamètre. L'ulcération a détruit la muqueuse et la musculeuse; le fond de l'ulcère rond est constitué par la tunique séreuse. A une distance de 55 millimètres de la petite courbure, la paroi postérieure de l'estomac offre une cicatrice blanchâtre d'ulcération guérie.

Réflexions. — 1. *Diagnostic.* — L'autopsie a confirmé l'existence de l'ulcère de l'estomac, occupant la petite courbure de l'estomac et mesurant 15 à 18 millimètres de diamètre. L'ulcère était en voie d'extension phagédénique et son fond reposait sur la tunique séreuse.

L'autopsie nous a révélé l'existence d'une cicatrice d'ulcère guéri siégeant à la paroi postérieure de l'estomac, à 55 millimètres de la petite courbure.

Le schéma ci-après, dessiné par M. le Dr Van Nyperseel, indique le siège de l'ulcère actuel et celui de la cicatrice de l'ancien ulcère. L'espace semi-circulaire délimité du fond représente la surface étalée de la petite courbure de l'estomac.

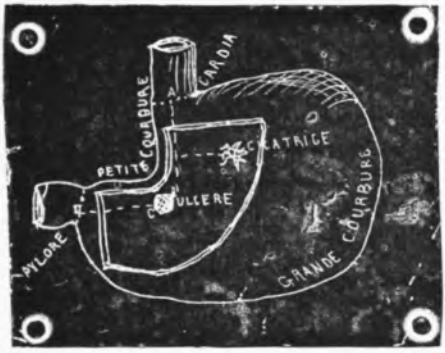

II. *Autodigestion de la muqueuse gastrique.* — Nous signalons, à titre de curiosité anatomo-pathologique, le ramollissement très prononcé de la muqueuse gastrique dans sa partie déclive; elle se réduisait en bouillie et en détritus par un courant d'eau. Cet état a été pendant longtemps décrit comme une lésion inflammatoire sous les noms de ramollissement gélatiniforme blanc, rouge, ardoisé, selon les différentes couleurs qu'il présentait. Dans le cas spécial de notre sujet, il est dû probablement à l'action de l'acide chlorhydrique, qui existe en excès dans la cavité gastrique dans les cas d'ulcère rond.

III. *Hémorragie antérieure.* — Nous avons signalé dans le texte de l'observation, une hémorragie pour laquelle le malade a été admis à l'hôpital en 1896; elle s'était déclarée à domicile et ne s'était pas reproduite à l'hôpital.

Le malade nous avait déclaré qu'il avait craché le sang avec des efforts de vomissement. L'insignifiance des symptômes fournis par l'appareil respiratoire nous avait laissé des doutes sur la réalité du caractère hémoptoïque de l'hémorragie; nous n'avons pas eu l'occasion de dissiper ces doutes, parce que la perte de sang ne s'est pas reproduite à l'hôpital.

La réalité de l'hémorragie antérieure à l'admission était établie par l'anémie du sujet, et nous avons institué un traitement tonique.

Quatre années se sont écoulées depuis cet accident et le malade a repris son métier de peintre. Il n'a pas accusé de symptômes pendant cette période; mais à partir de mars 1900, il a ressenti des douleurs abdomi-

nales, de la diarrhée et bientôt des vomissements qui sont devenus sanglants le 25 mars. Il est entré à l'hôpital le 28 mars et, le jour même de son admission, il a eu une abondante hématémèse aux suites de laquelle il a succombé le 31 mars.

L'autopsie a établi l'absence de toute lésion tuberculeuse du poumon. Elle a établi d'autre part l'existence d'une cicatrice déjà ancienne d'un ulcère gastrique et d'un ulcère actuel en processus phagédénique. Ces données nous font croire que l'hémorragie par la bouche que le malade avait présentée en 1896 et qu'il nous avait dit avoir été une hémoptysie, était en réalité une hématémèse et s'était probablement déclarée dans le cours de l'ulcère dont nous avons retrouvé la trace.

Rappelez-vous que cette hémorragie s'est produite à domicile et qu'elle ne s'est pas renouvelée à l'hôpital. Or le diagnostic de la nature d'une hémorragie par la bouche est sujet à caution, quand il n'est pas établi après un examen soigneux. Nous en avons eu une preuve à propos de la malade dont l'observation est rapportée sous le numéro 173, à la page 184 du tome X. Dans ce cas, le sujet avait accusé une hématémèse, alors que l'analyse du cas nous a fait conclure à l'existence d'une hémoptysie.

Le malade actuel a présenté deux atteintes aiguës d'ulcère rond de l'estomac; il a guéri de la première en 1896; il a succombé rapidement par suite de l'abondance de l'hémorragie à la seconde atteinte.

N° 216.

Premier séjour en 1896. Souffrances rhumatismales. Deuxième séjour en mai 1900. Syndrome, affection organique du cœur. Digitalines. Troisième séjour, de juin à septembre 1900. Hémiplégie progressive; symptômes de ramollissement cérébral. Mort.

La nommée Livine V..., veuve Van K..., ménagère, a été à trois reprises en traitement dans notre service.

Premier séjour : du 8 octobre au 21 novembre 1896, salle 35, lit 1.

Elle avait 62 ans; elle avait eu quinze grossesses et avait toujours joui d'une bonne santé. Elle souffrait depuis cinq mois de douleurs articulaires dans la jambe droite; varices et œdème insignifiant de ce membre. Rien de morbide au cœur, sauf du renforcement diastolique à la base. Constipation habituelle. Trace d'albumine dans l'urine.

Elle a été soumise à l'action du salicylate de soude 5 : 200 et à une médication purgative.

Le seul symptôme nouveau qu'elle ait mentionné pendant son séjour, était une disposition au vertige, sans bourdonnement d'oreilles.

Deuxième séjour : du 13 avril au 19 mai 1900, salle 35, lit 17.

Elle est rentrée le 13 avril 1900, soit quatre ans plus tard, présentant les caractères du syndrome : affection organique du cœur. Nous constatons de l'insuffisance mitrale avec un pouls accéléré, de 99 à 110, irrégulier, serré; anasarque; pas d'hydrothorax, ascite peu prononcée. L'urine, jaune citrin, transparente, sans dépôt, est alcaline; elle a une densité de 1.011 et contient des traces d'albumine. Constipation habituelle. Appétit bon.

Prescription : deux pilules purgatives de de Haen, 2 milligrammes de la digitaline allemande de Merck et trois quarts de portion.

Le pouls ne s'est pas modifié par la digitaline; il est resté accéléré et irrégulier. Nous en avons continué l'usage jusqu'au 25 avril, soit pendant

dix jours consécutifs, pendant lesquels nous avons prescrit des purgatifs, entre autres la poudre de jalap et le calomel. L'oppression qui tourmentait la malade s'est accentuée, et nous avons supprimé la digitaline le 25 avril pour nous borner à une potion à l'éther et à la teinture de cannelle.

Le sujet a accusé une amélioration marquée de la respiration; mais le pouls restait également irrégulier, petit, filiforme. De plus, râles muqueux des deux côtés et épanchement à la base de la plèvre droite.

L'amélioration procurée par le changement dans la thérapeutique n'a pas duré; l'oppression a été calmée momentanément par une injection hypodermique de citrate de caféine et par une évacuation abondante provoquée par le jalap et le calomel administrés le 29 avril.

Nous avons repris l'usage de la digitaline, en donnant cette fois la préférence à la préparation de Homolle et Quévenne, à la dose de deux granules par jour.

L'effet obtenu a été favorable d'une manière marquée : le pouls est devenu régulier et est tombé à 60, en restant toujours petit et serré; il persistait seulement des faux pas, qui ont disparu le 16 mai. L'œdème des membres inférieurs a disparu et l'oppression est beaucoup moins prononcée. L'urine est rendue avec plus d'abondance. Elle a été examinée par M. le Dr Zunz, qui a constaté des traces d'albumine; l'examen microscopique du liquide centrifugé ne fait découvrir que de rares leucocytes, des cellules vésicales et vaginales en grande quantité; pas de cylindres.

A la date du 5 mai, l'albumine a disparu de l'urine.

Diazo-réaction négative constante.

Nous avons supprimé, à la date du 16 mai, la digitaline que la malade avait prise pendant dix-sept jours consécutifs et qui a produit le meilleur effet. Le cœur était régulier; pas de souffle systolique, mais le renforcement diastolique persistait.

La malade a quitté l'hôpital le 29 mai.

Troisième séjour : du 8 juin au 19 septembre 1900, salle 36, lit 10.

L'amélioration ne s'est pas maintenue et la malade est rentrée le 8 juin avec le syndrome de l'affection organique du cœur. Nous attribuons l'aggravation à la négligence du sujet à combattre la paresse intestinale. L'œdème a reparu avec bouffissure de la face; de plus, les symptômes bronchiques sont plus prononcés. Le cœur est redevenu irrégulier et

accéléré; souffle systolique mitral et dédoublement diastolique mitral. Il y a du subdélire la nuit. Traces d'albumine dans l'urine.

L'oppression a été un peu diminuée par la poudre purgative de jalap et de calomel. Nous avons repris l'administration de la digitaline de Homolle et Quévenne; elle n'a guère amené de soulagement, tout en ramenant le pouls à quarante-cinq pulsations; après quatre jours d'emploi, nous l'avons supprimée.

Des symptômes nouveaux attiraient notre attention; nous avons noté le subdélire à la rentrée de la malade; il a persisté. Le 13 juin, nous avons noté pour la première fois une légère hémiplégie faciale gauche; il y avait par moments des selles et des urines involontaires.

Le 14 juin, l'hémiplégie faciale gauche est plus prononcée; ptose de la paupière gauche; déviation conjuguée de la face vers la droite ; pointe de la langue tournée vers la gauche. Le pouls est irrégulier; dans le cours d'une visite, nous comptons une première fois quarante-cinq pulsations et une heure après quatre-vingt-douze. L'urine acide, d'une densité de 1.024, contient une forte proportion d'albumine. Les extrémités sont froides et cyanosées.

Nous avons prescrit la potion éthérée à la teinture de cannelle, qui a ranimé la malade.

Le 18 juin, elle a même voulu quitter son lit sans aide, mais elle est tombée sur l'œil gauche avec une ecchymose considérable de la région comme conséquence.

En somme, cette fois la suppression de la digitaline a été suivie d'une amélioration prononcée qui s'est maintenue; l'œdème a disparu par suite du séjour au lit.

Les symptômes cérébraux ont persisté, offrant le caractère d'un ramollissement cérébral; le désordre était surtout marqué du côté de l'intelligence, qui a baissé rapidement; il n'y a pas eu de paralysie des membres, la malade bougeait facilement les quatre membres et se soulevait dans son lit.

L'affaiblissement mental s'est développé et la malade a succombé le 18 septembre 1900.

Autopsie. — Elle a été faite par M. le Dr Vervaeck.

Décomposition extrêmement avancée ne permettant pas de pratiquer l'autopsie complète du sujet.

Centres nerveux. — *Dure-mère :* épaissie. Elle contracte des adhérences anormales avec les os craniens. Après incision de la dure-mère, on constate entre celle-ci et les circonvolutions cérébrales droites (région temporo-occipitale) un épanchement sanguin, récent, rouge noirâtre sans caillots.

On ne note pas de membranes de néoformation à la surface des méninges.

Les vaisseaux de l'hexagone sont sinueux, athéromateux dans toute leur étendue; l'athérome se retrouve à presque toutes les branches des artères sylviennes.

Une branche importante de la sylvienne droite est oblitérée et a amené la production d'un ramollissement cérébral qui occupe la substance blanche formant le tiers postérieur de la paroi supéro-externe du ventricule latéral droit.

L'injection de mercure établit la non-perméabilité de cette artère.

A la section, on constate que, à 1 centimètre de son origine, elle présente une infiltration athéromateuse circulaire oblitérant d'une manière presque complète la lumière du vaisseau ; à la surface de l'athérome adhèrent des caillots blanchâtres.

Les noyaux et les capsules sont intacts.

A gauche, pas d'altérations.

La pie-mère n'est pas épaissie au niveau du chiasma.

Bulbe et *protubérance :* rien d'anormal.

La décomposition des viscères abdominaux est très avancée.

L'*estomac* n'offre pas de lésions.

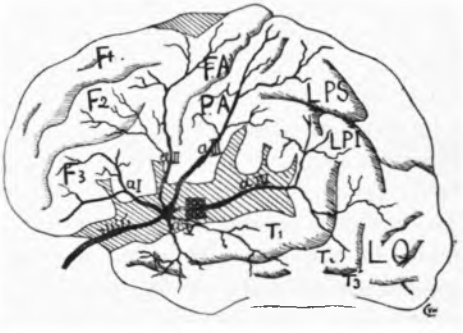

Cœur : la cavité péricardique ne renferme pas de liquide. L'organe est en diastole, hypertrophié, chargé de fort peu de graisse. Le péricarde est sain. Myocarde anémié, friable.

Ventricule gauche : l'endocarde pariétal n'offre pas d'altérations. Les lames de la valvule mitrale sont épaissies, infiltrées d'athérome, mais n'offrent pas de végétations.

Ventricule droit : la paroi n'est pas épaissie, l'endocarde et les valvules n'offrent pas de lésions; le trou de Botal est oblitéré.

Peu d'athérome de la paroi de l'aorte.

M. le Dr Vervaeck a joint à son protocole le schéma figurant page 107, qui indique les deux points importants que l'autopsie a établis : 1° le siège de l'oblitération de l'artère sylvienne est marqué par un quadrillé foncé; 2° l'étendue de la zone de ramollissement est indiquée par la surface striée.

Réflexions. — I. *Diagnostic.* — Nous avions soupçonné le ramollissement cérébral, sans être à même cependant d'en affirmer formellement l'existence et surtout sans pouvoir préciser son siège.

II. *Athéromatose cérébrale.* — Le sujet était atteint d'athéromatose très avancée des artères du cerveau.

Le processus était peu développé à l'aorte et du côté du cœur; il n'intéressait que les lames de la valvule mitrale. Les artères radiales n'étaient pas atteintes d'athérome; à différentes reprises, nous avons signalé le pouls petit, serré, contrairement au pouls sinueux, superficiel et large que l'on observe dans les cas d'entreprise athéromateuse de la radiale.

Nous avons eu fréquemment l'occasion d'observer la localisation prédominante du processus athéromateux dans les artères cérébrales, avec entreprise insignifiante dans les autres régions du système artériel.

Nous notons encore comme région athéromateuse fréquente les lames de la valvule mitrale sans entreprise de l'endocarde ni du cœur droit.

III. *Évolution du cas.* — Nous avons reconnu trois périodes dans la maladie.

La première période, lors du séjour qu'elle a fait chez nous en 1896, n'a été caractérisée que par des souffrances rhumatismales. La malade est sortie assez améliorée pour être en état de reprendre son travail jusqu'en 1900.

La deuxième période a évolué en avril 1900. Elle nous a offert l'ensemble du syndrome dit *affection organique du cœur;* il y avait de l'insuffisance mitrale avec les troubles hydropiques habituels. Il n'y a pas eu à cette époque de troubles cérébraux. Le sujet est sorti débarrassé de l'œdème et de l'irrégularité cardiaque.

La troisième période s'est déclarée pendant les quinze jours qu'elle a

passés chez elle; elle est revenue le 8 juin, avec un ensemble de symptômes qui accusaient une reprise de l'insuffisance cardiaque et de plus des troubles cérébraux.

Nous les avons considérés comme relevant probablement d'un ramollissement cérébral consécutif à un processus lent d'obstruction artérielle; il n'y a pas eu d'apoplexie cérébrale permettant d'admettre une embolie dont la production détermine presque toujours un état soit apoplectique, soit épileptiforme. Le déclin de l intelligence a été rapide et progressif; il n'y a eu de paralysie que dans les muscles de la face gauche, avec déviation conjuguée vers la droite. La malade se remuait dans son lit et se levait fréquemment.

La terminaison a été relativement rapide; nous nous attendions à un processus lent, chronique, susceptible d'un séjour dans un hospice d'infirmerie.

L'autopsie nous a rendu compte de cette évolution terminale, en nous renseignant un foyer hémorragique récent à la région temporo-occipitale droite dans la pie-mère.

Au premier abord, on aurait pu croire à un hématome sous-dural, surtout en tenant compte de la pachyméningite durale. Mais le processus, qui avait eu l'hémorragie comme conséquence, était tout autre que celui qui préside à la constitution du véritable hématome, sur lequel nous avons fréquemment insisté.

IV. *Résumé.* — En résumé, processus d'athéromatose généralisée dans le système artériel cérébral. Endartérite oblitérante de l'artère sylvienne droite avec ramollissement consécutif de la substance blanche du tiers postérieur de la paroi supéro-externe du ventricule latéral droit. Terminaison par hémorragie pia-matrale par rupture d'une bronche artérielle athéromateuse.

L'artère dite de l'hémorragie cérébrale n'a été ni oblitérée, ni rompue.

V. *Traitement.* — Le traitement n'a guère offert d'intérêt qu'à la deuxième période de la maladie, quand le sujet a présenté le syndrome de l'insuffisance mitrale et myocardique.

La partie essentielle de la médication a consisté en préparations purgatives administrées dans le but d'évacuer l'intestin habitué à une longue paresse et surtout de déterminer une évacuation séreuse du côté de la muqueuse intestinale.

Cette médication a produit des effets utiles; elle a eu surtout pour effet de permettre à la digitaline de dégager ses effets sur le myocarde. Nous avons eu recours à deux préparations : celle qui est désignée sous le nom de digitaline pulvérisée allemande de Merck a été employée pendant dix jours consécutifs à l'entrée de la malade; elle n'a pas amené d'amendement des troubles cardiaques; le cœur est resté irrégulier et accéléré; il est vrai que nous ne l'avons prescrite qu'à la dose de 2 à 3 milligrammes par jour, alors que les auteurs indiquent une dose maxima de 2 centigrammes par jour. Nous n'aimons pas les doses élevées de glucosides végétaux; leur constance ne nous inspire qu'une confiance limitée, quand ces préparations n'affectent pas la forme cristallisée.

Nous avons supprimé la préparation allemande pendant cinq jours et nous l'avons remplacée le 30 avril par la digitaline de la Pharmacopée belge, spécialité de Homolle et Quévenne. Cette fois l'effet a été des plus marqués; l'ascite a disparu, les mouvements du cœur se sont ralentis et régularisés, et le progrès obtenu par la continuation de la digitaline pendant dix-sept jours consécutifs a été tel que la malade n'a pas voulu rester à l'hôpital.

Elle est rentrée chez elle, et c'est là que s'est produite l'endartérite oblitérante de l'artère sylvienne avec ramollissement cérébral consécutif. A cette date, la médecine n'avait plus qu'un rôle palliatif.

VI. — *Syndrome dit affection organique du cœur.* — Nous n'avons pas à le décrire; il est si bien connu qu'il tient fort souvent lieu de diagnostic médical. Il est utile cependant de rappeler que sa signification n'est pas constante, et que la thérapeutique qui lui convient n'est pas toujours la même. Nous n'indiquerons que deux des causes qui lui donnent naissance : la myocardite et l'insuffisance mitrale organique.

L'insuffisance mitrale organique permanente est compatible avec une durée très longue et une existence supportable en somme, au prix de précautions qui sont plutôt hygiéniques que thérapeutiques.

L'insuffisance du myocarde est plus grave; quand le processus, variable dans sa cause, que l'on désigne sous le nom de *myocardite chronique*, lui donne naissance, le danger apparaît et se traduit par la dilatation du cœur droit. De l'insuffisance valvulaire organique, permanente, qui peut durer toute une vie à l'état de difformité ou de curiosité, nous passons à la clinique.

L'insuffisance myocardique agit de deux manières : sur le système artériel qui est en défaut, sur le système veineux qui ne peut plus se dégorger librement dans le cœur droit et qui provoque ainsi la stase *a tergo* de la circulation lymphatique et l'hydropisie.

A partir de ce moment, toute l'économie est malade, parce que la nutrition cellulaire est entravée par rétention du plasma lymphatique dans le blastème cellulaire. De là l'œdème à sièges multiples : derme cutané et des muqueuses, épanchement dans les séreuses, œdème rénal et cérébral, œdème pulmonaire. Comme conséquences secondaires, les deux organes hépatique et pulmonaire, intercalés entre les systèmes capillaire et veineux, sont entrepris à leur tour et leurs désordres propres viennent s'ajouter à ceux qui prennent naissance dans les autres organes.

Dans ces conditions, nous sommes sur le terrain de la biologie pathologique et la thérapeutique a un rôle nettement défini.

N° 217.

Dyspepsie habituelle. Engorgement du foie, en 1895. Ulcère rond du duodénum retrouvé cicatrisé à l'autopsie. État satisfaisant de 1895 à 1900. Reprise en décembre 1899 par des symptômes de tumeur hépatique. Syndrome clinique de cancer du foie. Mort. Autopsie. Sarcome primitif de la plèvre droite avec extension dans le poumon et dans le foie. Ancien ulcère rond du duodénum cicatrisé.

La nommée Marie-Louise J..., veuve H..., 66 ans, ménagère, a été à plusieurs reprises en traitement à l'hôpital Saint-Pierre.

Elle a eu trois enfants qui sont bien portants. Elle a été une première fois en traitement dans notre service (salle 36, lit 6) du 11 mars au 13 mai 1895. Elle était souffrante depuis quatre mois de dyspepsie dont le début aurait été tourmenté par des vomissements alimentaires. Elle a eu, il y a huit jours, des selles mélaniques et depuis lors elle est constipée. Ce sont les seuls renseignements qu'elle nous donne, et elle ne nous parle pas de désordres du côté de l'appareil respiratoire. Elle ne se plaint que de l'estomac et du ventre. Le foie est fortement engorgé, surtout dans le lobe gauche; le ventre est rétracté et douloureux à la pression. Le teint est terreux et anémié. Il y a constipation de huit jours. Rien d'anormal dans l'urine.

Nous prescrivons une limonade citro-magnésienne et un lavement évacuant : une selle mélanique.

L'état s'est amélioré; mais la constipation a persisté et a nécessité l'emploi régulier de purgatifs. Nous constatons à différentes reprises l'engorgement du foie et, en outre, un abaissement du rein droit; à certains jours nous hésitons sur le point de savoir s'il s'agit d'une simple ptose hépatique et rénale ou d'un engorgement du foie. Quoi qu'il en soit, la malade a engraissé et elle a quitté l'hôpital le 13 mai 1895.

Nous n'avons trouvé dans les notes recueillies à cette époque au lit de la malade aucune mention d'une souffrance de l'appareil respiratoire. Notre attention a été fixée exclusivement sur les organes abdominaux.

L'amélioration rapide de l'état général nous a fait conclure à l'absence d'une tumeur maligne; nous avons fait l'analyse de l'urine pendant douze jours consécutifs et nous transcrivons le résultat dans le protocole de M. Richard, à la page 125.

La malade est rentrée à l'hôpital (salle 36, lit 3) le 26 mars 1900, soit cinq ans après ce premier séjour. Elle aurait été bien portante dans l'intervalle et ne serait souffrante que depuis le commencement de l'hiver 1899 à 1900 : faiblesse générale sans symptômes nettement précisés. A son entrée elle se plaint surtout de grande faiblesse et de douleurs partout; il y a de l'inappétence et de l'insomnie; elle n'accuse guère de toux; pas d'expectoration. L'état général est celui d'un sujet atteint de cancer du foie : amaigrissement extrême, teint subictérique, plutôt cancéreux; pas d'œdème des membres inférieurs. Pas de dilatation du cœur. L'urine a été recueillie par le cathétérisme et examinée par M. le Dr Zunz; elle est citrine, acide, d'une densité de 1.025 et renferme des traces d'albumine; ni sang, ni bilirubine, ni sucre; diazo-réaction négative. A l'examen microscopique de l'urine centrifugée, M. Zunz ne trouve pas d'éléments rénaux; rares cellules vésicales et quelques leucocytes.

L'attention est surtout attirée vers les organes abdominaux. Nous constatons l'existence d'une tumeur globuleuse occupant les deux fosses iliaques; elle est surtout développée à droite et se rapproche du foie. Au niveau de l'appareil hépatique, nous retrouvons des nodosités, surtout marquées au lobe droit.

Pas d'ascite, pas d'œdème des membres inférieurs. Les anses intestinales sont nettement dessinées sous la peau, qui glisse facilement sur les intestins. La palpation permet de constater que l'épiderme glisse sur les couches profondes en donnant la sensation de crépitations fines que l'on perçoit dans les tumeurs à échinocoques. Nous avons souvent rencontré ce symptôme qui nous paraît dû, chez notre malade, au frottement de l'épiderme sur le derme.

Nous avons considéré la malade comme atteinte de cancer du foie, et prescrit un traitement palliatif : quinquina, opium et huile de ricin pour combattre la constipation.

La malade a quitté l'hôpital le 5 mai 1900; elle est rentrée le 18 juin. La situation s'est aggravée; œdème des membres inférieurs, ascite, circulation veineuse sous-cutanée abdominale supplémentaire. L'amaigrissement a fait des progrès. L'examen de l'abdomen révèle une tumeur beaucoup plus apparente que lors du premier séjour; elle occupe toute la région épigastrique et s'étend jusque dans la fosse iliaque droite, où elle se termine par un bord tranchant. La surface de la tumeur est inégale et bosselée, et elle constitue, au niveau de la région parasternale prépylorique, une nodosité plus marquée et à saillies multiples.

Pas de vomissements; pas de diarrhée. Inappétence.

L'affaiblissement a été des plus rapides, et la malade a succombé le 25 juin 1900.

Autopsie. — Elle a été faite par M. le Dr Vervaeck, dont nous reproduisons le protocole.

OEdème des membres inférieurs. Amaigrissement considérable.

A l'ouverture de la poitrine, la cavité pleurale gauche renferme environ 300 grammes de sérosité rougeâtre; le poumon gauche contracte des adhérences au sommet. A droite, la plèvre ne renferme pas d'épanchement, mais le poumon adhère dans toute son étendue à la paroi thoracique; ces adhérences sont surtout intimes à la base.

Poumon droit : pèse 1000 grammes. Les lobes supérieur et moyen sont emphysémateux, infiltrés d'anthracose, vivement œdématiés. Au lobe inférieur, l'œdème s'accompagne d'un peu de congestion, sans bronchopneumonie. On note de ci de là quelques rares tubercules anciens, caséeux ou infiltrés d'anthracose. Les lésions tuberculeuses les plus développées siègent à l'angle inféro-antérieur interne du lobe inférieur droit; à ce niveau on note, en outre, une infiltration sous forme de nodules assez nettement enkystés ; ces nodules sont constitués d'un tissu gris rosé de consistance molle, d'aspect encéphaloïde. Cette région du poumon correspond au lobe droit du foie, qui est infiltré de nombreux néoplasmes métastatiques; à cet endroit le poumon adhère intimement au diaphragme, dans l'épaisseur duquel se retrouvent également quelques petits nodules cancéreux. Les nodules sont séparés par des travées lardacées, partiellement infiltrées d'anthracose.

En somme, cancer primitif du poumon droit ou de la plèvre viscérale.

Poumon gauche : pèse 540 grammes. Le parenchyme pulmonaire est infiltré d'anthracose, œdématié et congestionné. Au sommet on rencontre quelques rares tubercules anthracosés ou crétifiés.

Cœur : pèse 260 grammes; mesure 10 × 10 × 3. L'organe est en diastole, dépourvu de surcharge graisseuse, de volume normal. Le péricarde présente une plaque nacrée à la face antérieure du ventricule droit; il est épaissi le long des coronaires qui sont sinueuses, athéromateuses. Le myocarde est jaune rougeâtre, de consistance diminuée.

Ventricule gauche : l'endocarde est sain La valvule mitrale est indurée, infiltrée d'anthracose, mais l'orifice n'est pas rétréci.

Ventricule droit : l'endocarde est normal. La valvule tricuspide est grisâtre, très souple.

Orifice pulmonaire : les valvules sont transparentes.

Orifice aortique : les valvules sont infiltrées d'athérome, ainsi que la paroi de l'aorte. Le trou de Botal est oblitéré.

Foie : pèse 3600 grammes; mesure 29 × 33 × 8. L'organe est déformé, bosselé et présente une infiltration très abondante de néoplasmes métastatiques. La vésicule biliaire ne renferme qu'un peu de bile orangée, sans calculs. Les parois de la vésicule sont intactes. La dissection du cholédoque, des canaux hépatique et cystique démontre leur complète intégrité. Les conduits biliaires n'offrent qu'une dilatation très marquée.

Rate : pèse 80 grammes; mesure 10 × 6 × 2. La capsule est violacée, plissée, épaissie. La pulpe splénique est anémiée, de consistance augmentée par suite de l'hyperplasie de la trame.

Rein droit : pèse 220 grammes; mesure 13 × 8 × 3. Se décortique facilement. La surface du rein est lisse. A la section, les substances corticale et médullaire présentent leur aspect normal; le rein est hypertrophié (hyperplasie compensatrice).

Rein gauche : est transformé en une poche kystique à vacuoles; on ne retrouve plus trace de parenchyme rénal. Le bassinet est dilaté. L'uretère est également dilaté; sa muqueuse est épaissie, grisâtre, mais non ulcérée. La cavité rénale renfermait du liquide jaune citrin pâle, d'odeur urineuse.

Capsules surrénales : n'offrent aucune altération. La droite adhère intimement au niveau d'un néoplasme hépatique, mais reste intacte.

Vessie : est distendue par de l'urine trouble, jaunâtre. La muqueuse, de coloration violacée, n'est pas épaissie, n'offre pas d'ulcérations ni de cancer.

Matrice, trompes, ovaires : n'offrent que des lésions séniles.

Cavité abdominale : renferme environ 1500 grammes de sérosité citrine. Le péritoine est macéré, sans lésions tuberculeuses. Les ganglions mésentériques ne sont pas engorgés.

Langue, pharynx, œsophage : n'offrent pas de lésions.

Estomac : extrêmement dilaté, renferme une grande quantité de liquide grisâtre. La muqueuse est violacée, non ulcérée.

Duodénum : la muqueuse est colorée par la bile, plissée. A une distance de 1 centimètre du pylore existe une ulcération nettement arrondie, de 7 millimètres de diamètre, dont le fond est constitué par la tunique séreuse de l'intestin; l'ulcère est cicatrisé; cette lésion paraît être la conséquence d'un ancien ulcère rond du duodénum.

Jéjunum, iléon : la muqueuse est grisâtre, plissée, sans ulcérations.

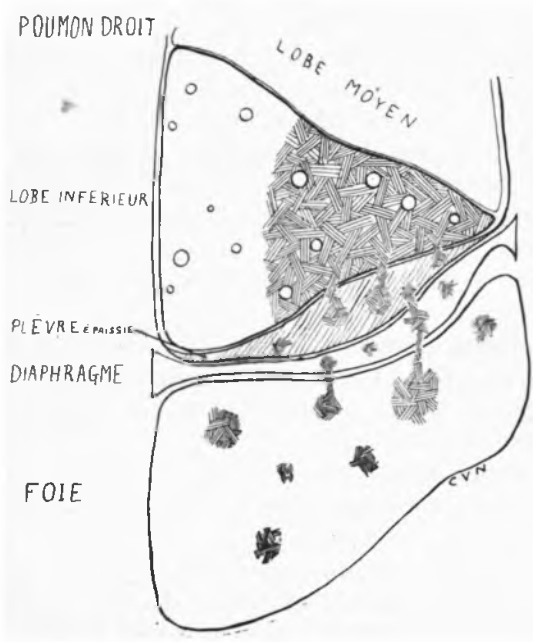

Gros intestin : ne présente rien d'anormal.

Pancréas : le parenchyme glandulaire est congestionné, de consistance faible, et n'offre pas de lésions cancéreuses.

Centres nerveux : la dure-mère n'est pas épaissie. Peu d'œdème cérébral. La pie-mère est transparente au niveau du chiasma. Les centres nerveux n'offrent pas d'altérations à la section.

M. le Dr Van Nypelseer a tracé le schéma ci-joint, qui montre les localisations du sarcome dans la plèvre, le poumon, le diaphragme et le foie sous la forme de croisillés. Les nodosités tuberculeuses anciennes sont représentées par

des cercles; il en existait également et tout aussi discrètes dans les deux lobes supérieurs.

Analyse histologique de la tumeur. — M. le Dr Vandervelde a bien voulu faire la détermination de la nature histologique de la tumeur, et nous transcrivons dans les lignes suivantes les résultats de son examen : « Il ne s'agit pas d'un carcinome, mais d'un sarcome globo cellulaire absolument caractéristique.

» Quel est le siège de la tumeur sarcomateuse primitive? Comme il y a partout du tissu mésoblastique capable de donner naissance à une tumeur de cette espèce, le microscope est impuissant à répondre. »

Nous remercions nos honorables collègues du concours précieux qu'ils nous prêtent.

Ce n'est pas la première fois que nous avons l'occasion de reconnaître l'importance des renseignements que l'organisation du service des autopsies rend à notre enseignement clinique. M. le Dr Vervaeck, qui est chargé de ce service à l'hôpital Saint-Pierre, procède à ses examens anatomiques avec une rigueur scientifique qui écarte toute idée systématique.

Nous trouvons, grâce au concours de M. le professeur Stiénon et de M. le Dr Vandervelde, son préparateur au Cours universitaire d'anatomie pathologique, les éléments qui nous permettent de compléter les notions du processus biologique des cas complexes. Encore ici, l'examen est fait en dehors de toute idée de parti pris; nous en donnons la preuve par l'observation actuelle où notre diagnostic de carcinome a été déclaré inexact et corrigé par celui de sarcome globo-cellulaire.

Cela nous est arrivé d'autres fois encore et nous restons reconnaissant à nos collègues des observations, même contraires à nos conclusions, parce qu'elles sont utiles à l'établissement de la vérité scientifique.

Reflexions. — I. *Diagnostic.* — Nous avions établi le diagnostic du carcinome du foie, malgré les indications hyperazoturiques de l'analyse urinaire. Mais à deux reprises, nous trouvons dans les notes cliniques journalières mention d'une réserve sur le caractère de malignité morbide de la tumeur.

Au premier abord, à l'amphithéâtre d'autopsie, nous avons cru que le produit morbide était carcinomateux; l'examen microscopique de M le Dr Vandervelde a modifié notre opinion, en nous révélant qu'il s'agissait d'un sarcome globo-cellulaire.

Nous sommes heureux d'avoir vu corriger notre diagnostic, parce que nous trouvons dans ce fait une démonstration nouvelle de notre opinion sur l'utilité de la mensuration de la nutrition organique par l'analyse des déchets urinaires, comme nous l'indiquons plus loin.

II. *Évolution du cas.* — Reprenons l'histoire du processus morbide. En 1895, atteinte de troubles dyspeptiques qui ont duré six mois; il n'y a pas eu d'ictère, mais il y a eu des selles mélaniques. Engorgement ou ptose du foie, déplacement du rein droit, constipation opiniâtre, amélioration par une thérapeutique évacuante.

Nous avions été très embarrassé à cette époque pour poser un diagnostic médical, et notre embarras s'était traduit à la sortie de la malade par la simple mention symptomatique de tumeur à la région pylorique, portée sur nos feuilles de clinique. L'autopsie nous a permis de comprendre l'évolution de la maladie à cette première période, en nous montrant la cicatrice d'un ulcère rond du duodénum à 1 centimètre du pylore; la cicatrice arrondie mesurait 7 millimètres de diamètre et le fond était constitué par la tunique séreuse de l'intestin. Les selles mélaniques rappelées par la malade et les désordres gastriques observés à cette époque s'expliquent par cet ulcère rond.

C'est la seconde fois que nous observons sur le cadavre l'ulcère rond du duodénum; l'observation qui figure à la première page de ce volume sous le numéro 204 décrit les symptômes notés chez le premier malade, auxquels nous avons ajouté quelques réflexions; le malade a succombé à l'atélectasie pulmonaire bilatérale. Comme chez le sujet actuel, l'ulcère avait creusé toute l'épaisseur de la paroi du duodénum et le fond était constitué par la tunique séreuse.

La malade de l'observation actuelle a eu plus de chance; elle a guéri de l'ulcère rond du duodénum et a repris ses occupations de ménagère de mai 1895 à mars 1900, soit pendant cinq ans. Pendant cette période, elle n'a guère souffert.

En novembre 1899, elle a commencé à ressentir de l'affaiblissement et des douleurs par tout le ventre; elle a traîné tout l'hiver chez elle et ne s'est résignée à rentrer à l'hôpital que le 26 mars 1900.

A partir de cette date, l'évolution a été rapide par un syndrome de cancer du foie qui s'est terminé par la mort le 25 juin.

III. *Absence de malignité morbide.* — Lors de la première atteinte en 1895, nous trouvons consignée, à la date du 6 mai, la mention suivante dans les notes cliniques quotidiennes : « L'analyse de l'urine est de nature à faire conclure à l'absence d'une tumeur maligne ». L'état général de la malade corroborait ce jugement.

Pendant cinq ans, le diagnostic d'absence de malignité morbide a été confirmé par l'état du sujet.

L'aggravation s'est déclarée quand les foyers secondaires se sont produits dans le foie; à partir de ce moment, le déclin a été graduel et la malade a succombé aux effets de cette localisation hépatique.

Même à cette dernière époque, l'analyse de l'urine établissait l'hyperazoturie exclusive d'un néoplasme malin.

Et cependant le syndrome clinique était bien celui du carcinome du foie. Le soin avec lequel l'autopsie a été faite par M. le Dr Vervaeck et l'analyse morphologique de M. le Dr Vandervelde nous ont permis de reconstituer l'histoire anatomo-pathologique du cas.

IV. *Localisation primitive du sarcome.* — Il serait intéressant de préciser le siège primitif du sarcome. Comme l'a dit fort justement M. le Dr Vandervelde, l'examen microscopique de la tumeur ne permet pas de résoudre la question. L'élément clinique auquel il fait appel tend à nous faire considérer les localisations hépatiques comme secondaires. Cependant, dans l'histoire du cas, ce sont presque toujours, et dès le début, des troubles gastro-intestinaux qui ont prédominé sous forme de dyspepsie, sans ictère.

La longue durée de la période de santé satisfaisante qui s'est écoulée entre le premier séjour de la malade à l'hôpital, de mars à mai 1895, et sa rentrée en mars 1900, serait de nature à nous faire admettre que les désordres des voies digestives ne relevaient pas d'un sarcome hépatique primitif; nous ne croyons pas qu'une lésion aussi importante du foie aurait comporté une période de bien-être de près de cinq ans, pendant laquelle la malade a repris son travail de ménagère. Nous reconnaissons que la prédominance des symptômes gastro-intestinaux du début avec engorgement du foie était de nature à laisser du doute sur l'intégrité de l'appareil hépatique à cette première période. Nous avions considéré l'hypermégalie du foie comme consécutive au désordre gastro-intestinal.

Mais notre opinion serait certainement restée à l'état d'hypothèse, si l'autopsie faite par M. le Dr Vervaeck avec le soin le plus minutieux ne nous avait pas révélé l'existence de l'ulcère rond du duodénum complètement cicatrisé.

C'est à l'existence de cette lésion, qui s'est accompagnée à cette époque de selles mélaniques dont nous n'avions pas compris la signification, que nous devons le processus morbide qui a évolué en 1895.

Nous croyons donc pouvoir écarter l'hypothèse d'une localisation sarcomateuse primitive dans le foie.

Un élément d'ordre anatomique avait engagé M. le Dr Vervaeck, qui a fait l'autopsie, à formuler la même conclusion : « En raison de la dissémination des tumeurs hépatiques et de la masse continue pleuro-pulmonaire, la lésion primitive me paraît être d'origine pulmonaire ».

Notre appréciation, basée sur l'examen des organes et sur l'histoire clinique du cas, nous conduit à cette conclusion, que la lésion primitive a siégé dans la plèvre.

Nous croyons que le poumon n'a pas été l'organe primitivement atteint; si le sarcome avait débuté par cet organe, il aurait déterminé des ravages tels que la malade aurait accusé des symptômes pulmonaires qui ont toujours fait défaut.

Reste la plèvre. Or il est un fait que l'on a fréquemment l'occasion d'observer : c'est le caractère latent que les affections chroniques d'emblée de la plèvre revêtent fort souvent. Nous avons eu l'occasion d'en parler à la page 168 du tome Ier de notre Recueil. La pleurésie latente est fréquente comme manifestation première de la tuberculose, et il nous est arrivé souvent de rencontrer des cas où le processus pleural ne s'accusait que par des douleurs vagues, de l'anhélation et une faiblesse générale en désaccord apparent avec l'insignifiance des signes révélés par l'exploration.

Nous croyons qu'il en a été ainsi chez notre malade et que le siège primitif du mal doit être rapporté à la plèvre. Le mal s'y est développé sourdement et est resté longtemps masqué; il n'y a pas eu d'épanchement ni d'entreprise pulmonaire; au début il n'y a eu que le refoulement du foie. Plus tard, pendant les cinq années qui séparent les deux séjours à l'hôpital, le processus s'est développé sans manifestations aiguës. Du côté du poumon, le néoplasme a pénétré l'organe le long des travées pleurales interlobulaires et, point important à noter, sans envahir l'épithélium alvéolaire par un processus inflammatoire.

Les deux feuillets de la plèvre se sont unis dans une même masse sarcomateuse. Il y a eu plus : le mal a pénétré le diaphragme en le disséquant en quelque sorte et en s'étendant ainsi de proche en proche jusqu'au foie par les trabécules de tissu conjonctif qui existent dans le muscle. Il a finalement envahi le foie et y a constitué les lésions ultimes qui ont emporté la malade et que nous avions considérées comme un cancer du foie.

V. *Part des lymphatiques.* — On peut se demander si la transmission à travers le diaphragme ne s'est pas opérée par la voie des vaisseaux lymphatiques transmusculaires plutôt que par les travées conjonctives.

Nous croyons qu'il n'en a pas été ainsi, parce que le système lymphatique ne nous a montré nulle part de signes dénotant son envahissement. Il n'y a pas eu d'adénite sus-claviculaire et les ganglions mésentériques n'étaient pas engorgés.

D'autre part, si les lymphatiques avaient constitué la voie d'extension du mal, nous croyons que celui-ci ne se serait pas limité au foie et aurait envahi d'autres organes.

En somme, il y a eu un sarcome localisé dans la plèvre droite et qui s'est étendu de proche en proche dans le poumon droit, dans le diaphragme et dans le foie.

VI. *Part de la tuberculose.* — Un point intéressant dans la pathogénie du cas, c'est la part qui a pu revenir à la tuberculose dans le développement du néoplasme sarcomateux. Il ne nous viendra pas à l'esprit de rapporter le sarcome au bacille de Koch. Mais il nous paraît que l'existence de foyers tuberculeux anciens, crétacés, n'a pas été un élément indifférent. Nous avons dit plus haut que la pleurésie tuberculeuse est souvent latente au point de vue clinique ; elle est souvent sèche et détermine l'adhérence entre ses deux feuillets. Chez notre malade, les lésions tuberculeuses les plus développées, mais toujours sous forme de foyers caséeux ou anthracosés, existaient à l'angle inféro-antérieur interne du lobe inférieur droit, c'est-à-dire au niveau du néoplasme pleural. Les deux ordres de lésions, tubercules éteints et noyaux de sarcomes, étaient intertriqués les uns dans les autres, et il est probable que le dépôt des tubercules aura été le facteur premier de la distrophie pleurale. Le début du processus pleural aura été probablement une pleurésie sèche tuberculeuse.

VII. *Insignifiance clinique des lésions tuberculeuses.* — Ces lésions étaient rares, mais disséminées dans les deux poumons; elles remontaient à une époque déjà ancienne, et la malade n'a accusé aucun symptôme antérieur du côté de l'appareil respiratoire, en dehors d'atteintes de refroidissement banal.

Nous avons examiné la poitrine; mais nous n'y avons constaté aucun signe de travail morbide actuel. La lésion principale du côté droit était l'œdème pulmonaire, comme le poids du poumon (1000 grammes) l'indiquait.

VIII. *Analogie avec le cancer pleural.* — L'examen macroscopique des lésions éveillait l'idée d'un cancer; l'examen microscopique de M. le Dr Vandervelde a établi qu'il n'en était pas ainsi. Ce fait est une preuve nouvelle de la nécessité de ne pas borner un examen nécropsique aux seuls caractères extérieurs.

Nous avons rapporté dans le tome VII, sous le n° 12, à la page 68, l'observation de la femme Barbe Van H..., qui a été atteinte d'un cancer primitif de la plèvre gauche. L'examen microscopique de la tumeur a été fait par M. le profr Dallemagne et a établi que le néoplasme pleural était un carcinome squirrheux; les lésions hépatiques étaient également carcinomateuses.

Le processus de la maladie a été différent chez les deux sujets. Une seule analogie rapprochait les deux cas : c'est le caractère primitif de la lésion pleurale.

Dans le cas de cancer, il y a eu de l'épanchement pleural, il était primitivement séreux, il est devenu sanguinolent plus tard. Le système ganglionnaire lymphatique était entrepris dans une grande étendue; notons comme particularité l'engorgement des ganglions sus-claviculaires *droits*, alors que le carcinome pleural existait à *gauche*.

Les localisations hépatiques étaient manifestement métastatiques, alors que chez notre malade actuelle elles tenaient à l'extension du néoplasme de proche en proche à travers le diaphragme. Il est à noter, en effet, que chez notre sujet actuel il n'y a pas eu de foyers métastatiques dans le foie; il y a eu continuité du mal de la plèvre vers le poumon et vers le foie, comme le schéma qui reproduit le siège et les rapports des localisations morbides l'établit.

IX. *Urologie.* — L'analyse quantitative de l'urine a été faite par M. Richard à trois époques : en avril 1895, en mars 1900, en juin 1900. Les trois séries d'analyses ont toutes donné le même renseignement : absence de malignité morbide.

La première série d'analyses a été faite lors du premier séjour et a porté sur neuf jours ; nous en transcrivons le tableau :

DATE.	QUANTITÉ	URÉE.	CHLORURE.	ACIDE phosphorique.
1895.				
25 avril	2,600	23.52	14.30	2.60
26 — . . .	3,000	25.63	18.00	3.00
27 —	3,000	26.38	19.50	3.06
28 — . . .	3,000	22.61	18.00	3.30
2 mai . . .	3,000	21.86	15.00	3.69
3 —	3,700	27.88	22.20	3.07
4 —	2.800	29.54	16.80	3.44
5 —	3,000	28.63	18.00	3.33
6 —	3,000	27.14	18.00	3.06
TOTAL . .	»	233.19	159.80	28.55
MOYENNE QUOTIDIENNE.	»	25.91	17.75	3.17

Cette première série a été instituée dans le but de nous édifier sur l'état de la nutrition organique. Le diagnostic du mal était difficile à établir, et en présence de l'engorgement que nous avions constaté du côté du foie, nous tenions avant tout à déterminer s'il y avait de la malignité morbide sous roche. Le résultat de ces analyses nous a rassuré, et une survie de cinq ans a prouvé que l'analyse chimique avait donné des résultats exacts.

La deuxième série a porté sur treize jours ; c'était l'époque où le syn-

drome clinique était celui du cancer du foie. Voici le protocole de M. Richard :

DATE.	QUANTITÉ D'URINE.	ACIDITÉ EN PO^4H^3.	URÉE.	CHLORURE.	ACIDE phosphorique
1900.					
29 mars	(1) 400	0.89	14.07	0.60	0.88
30 — . . .	(1) 600	0.94	17.62	2.10	1.23
31 — . . . (2)	1,000	0.78	20.10	3.00	—
1er avril. . . .	1,200	1.10	24.99	3.60	1.74
2 —	1,000	0.78	19.60	3.00	1.50
3 —	1,100	0.86	20.73	3.85	1.38
4 —	1,200	0.78	20.49	4.80	1.44
5 —	1,100	1.00	18.79	3.30	1.43
6 —	1,600	1.15	22.11	8.00	1.76
7 —	1,600	1.05	16.08	6.40	1.04
8 —	1,500	0.78	17.33	6.75	1.13
9 —	1,500	1.07	17.33	5.25	1.28
10 —	1,300	0.76	13.06	5.20	1.23
TOTAL. . .	15,100	11.94	242.30	55.85	16.04
MOYENNE. . .	1,160	0.92	18.63	4.30	1.33

(1) Incomplet. (2) Complet.

Pour la seconde fois, à cinq ans de distance, l'examen du déchet uréique urinaire établissait l'intégrité de la nutrition organique en nous révélant une moyenne quotidienne de 18gr63 d'urée pour une alimentation réduite. Et cependant le syndrome était bien celui du cancer du foie. Si nous nous en étions rapporté uniquement à ce syndrome, nous aurions considéré le cas comme rentrant dans la catégorie du carcinome hyperazoturique. Il n'en était rien ; l'autopsie nous a révélé qu'il y avait un mal local pleural, s'étant étendu de proche en proche dans le poumon et dans le foie, sans le retentissement général qui se traduit par les métastases.

A la période ultime de la maladie, alors que le sujet était réduit à un degré extrême d'émaciation, alors que le régime était presque nul, nous avons repris l'analyse les 23, 24 et 25 juin; la malade est morte le 25 juin dans la soirée, et l'urine du dernier jour, ne représentant pas la récolte de vingt-quatre heures, a été jetée.

DATE.	QUANTITÉ.	URÉE.	CHLORURE.	ACIDE phosphorique.	ACIDITÉ URINAIRE.
1900.					
23 juin . . .	500	10.68	2.50	1.25	1.242
24 —	600	14.02	2.10	1.50	1.177
25 — . .	600	15.67	1.35	1.59	1.098
TOTAL. . .	1,700	40.37	5 95	4.34	3.517
MOYENNE. . .	566	13.45	1.98	1.45	1.17

Malgré le degré extrême de la dénutrition, l'azoturie nous a donné encore la moyenne quotidienne de 13^{gr}45 d'urée urinaire.

Reproduisons les moyennes des trois séries d'analyses dans un tableau :

DATE.	URÉE.	CHLORURE.	ACIDE phosphorique.
1895.			
Du 25 avril au 6 juin	25.94	17.75	3.17
1900.			
Du 29 mars au 10 avril	18.63	4.30	1.33
Du 23 juin au 25 juin.	13.45	1.98	1.45

Nous dégageons les conclusions suivantes de ces faits :

1. *Azoturie.* — Elle a été constamment maintenue à un niveau qui excluait l'idée de malignité morbide. Le fait a été des plus remarquables

pour les deux dernières séries d'analyses ; le régime de la malade était réduit, et ce n'est certes pas dans les matières protéiques ingérées qu'elle puisait les matériaux lui permettant de suffire à une élimination quotidienne de 18 grammes et pour les trois derniers jours de la vie de 13gr50 d'urée urinaire.

2. *Chlorurie.* — Elle a écarté l'idée d'un processus ulcératif.

3. *Phosphaturie.* — A la première période en 1895, elle était en excès ; à la dernière période, elle a été modérément déprimée.

X. *Résumé.* — La malade, âgée de 66 ans, a souffert en 1895 d'un ulcère rond du duodénum, qui s'est accompagné d'un engorgement du foie. Elle est restée guérie jusqu'en 1900.

Elle avait souffert antérieurement de tuberculose pulmonaire discrète dont elle n'avait pas gardé le souvenir, mais dont l'autopsie a permis de retrouver les traces.

En 1900, elle rentre atteinte d'un sarcome globo-cellulaire de la plèvre et du poumon droits, avec foyers secondaires multiples qui ont fusé à travers le diaphragme dans le foie.

Le cas est en apparence fort simple, si l'on se place au seul point de vue séméiologique; il est en réalité des plus complexes, si l'on cherche à déterminer le processus biologique. Notre opinion s'est modifiée au cours de l'observation clinique ; il n'y a qu'un point sur lequel elle soit restée constante : c'est l'exclusion du processus de malignité morbide, cancéreuse. Nous avons formulé cette exclusion en présence de l'hyperazoturie permanente. Nous avons cru dans les derniers jours de la vie qu'il s'agissait d'un carcinome hyperazoturique; l'analyse histologique a écarté le carcinome et établi l'existence du sarcome.

La difficulté d'établir le processus biologique reconnaissait une seconde cause : où siégeait le point de départ du sarcome?

Nous comprenons parfaitement une divergence d'opinion relativement à cette question ; nous avons nous-même longtemps hésité avant de nous prononcer. M. le Dr Vervaeck a cru que la lésion primitive était d'origine pulmonaire. M. le Dr Vandervelde hésitait à accepter cette idée.

Nous avons été amené à notre conclusion par l'examen critique des données cliniques de l'observation et des résultats fournis par l'autopsie, et par l'analyse histologique de la tumeur.

N° 218.

Endocardite mitrale. Embolie cérébrale. Péricardite. Cystite purulente. Pleurésie gauche. Mort par asphyxie.

La nommée Eulalie A..., épouse M..., 23 ans, ménagère, entre à l'hôpital Saint-Pierre (salle 35, lit 15) le 20 mars 1900.

Elle a eu trois enfants et les périodes sont régulières.

Elle est malade depuis le 6 et le début a été marqué par une métrorragie qui dure encore sous forme de pertes sanglantes peu abondantes et non fétides. La malade affirme qu'elle n'était pas enceinte. Il s'est établi ensuite de la céphalalgie, de la fièvre, une sensation de fatigue au dos et aux jambes; elle n'a pas eu d'épistaxis.

A notre première visite, nous constatons de l'hémiplégie gauche, avec affaissement de la joue droite. Cette paralysie de la motilité se serait établie peu à peu, mais l'affirmation de la malade est assez vague, sauf sur un point : c'est qu'elle se serait accentuée surtout depuis le 16. Elle est limitée à la motilité et ne s'accompagne pas de déviation conjuguée de la face. La pointe de la langue est tournée vers la gauche. Les trois modes de sensibilité, douloureuse, tactile et thermique, sont conservés. Réflexes patellaires conservés, plutôt exagérés à droite. Pas de phénomène du pied.

Nous constatons, d'autre part, l'existence d'une endocardite mitrale, qui se traduit par un souffle systolique mitral, très rude avec dédoublement inconstant du premier bruit; dilatation du cœur droit; frémissement cataire. La malade n'accuse pas de palpitations. Pas de symptômes du côté de l'appareil respiratoire.

Constipation de trois jours; rétention d'urine nécessitant le cathétérisme vésical. L'urine est jaune, trouble, acide, pèse 1.032 et ne contient ni albumine ni sucre. La température axillaire est à 38°5 le soir de l'admission; elle est de 37°5 le matin.

Prescription : limonade citro-magnésienne 45 : 300; bouillon, lait, café.

Le purgatif a amené trois évacuations; la nuit a été calme. Épistaxis. Les mouvements du cœur sont réguliers; le bruit de souffle systolique est limité à l'orifice mitral; guère de dilatation du cœur. La malade se plaint de douleurs très vives, lancinantes dans les membres paralysés.

Nous prescrivons une potion antispasmodique contenant 6 grammes de teinture de valériane.

Le 24 mars, l'épistaxis a été plus marquée; nous administrons une potion avec 2 grammes d'ergotine.

Le 25 mars, embarras gastrique. Un bruit de frottement péricardique très rude s'est ajouté au souffle systolique mitral. OEdème de la main et de l'avant-bras gauches; nous l'attribuons à une position gênée. Toutefois, nous signalons une circulation veineuse sous-cutanée supplémentaire.

Le 26 mars, persistance des bruits endo-péricardiques, simulant un piaulement; pas de frémissement cataire. Douleurs persistantes dans les membres paralysés.

Le 29 mars, l'urine est alcaline, pèse 1.022; elle contient pour la première fois du pus. Transpiration profuse dans la matinée; ni toux ni expectoration.

Le 30 mars, frisson avec température à 39°4. Transpiration abondante. Épanchement constaté le 31 mars dans la plèvre gauche; rien au poumon. Les douleurs sont toujours vives dans les membres paralysés. La main gauche et les doigts sont fléchis, mais sans contracture.

Nous prescrivons une potion sudorifique au sureau et au nitre.

Les symptômes ont persisté jusqu'au 6 avril, en s'amendant un peu. Mais la transpiration persiste, ainsi que les douleurs.

Le 6 avril, oppression très vive survenue brusquement avec un point de côté à la base gauche latérale, où nous entendons du frottement pleural soyeux. Pas d'expectoration.

Ventouses sèches.

Le 7 avril, la journée est relativement calme. Vers 15 $^1/_2$ heures, la douleur à la base gauche s'est accentuée avec oppression très vive et cyanose, guère de toux; expuition aérée striée de sang. Pas de fièvre ni de délire. L'asphyxie s'est établie très rapidement, la malade gardant toute sa présence d'esprit jusque dix minutes avant la mort qui est arrivée à 16 heures.

Température axillaire. — Elle n'a pas présenté les écarts très étendus que l'on observe en général dans les cas d'endocardite ulcéreuse.

DATE.	Matin.	Soir.	DATE.	Matin.	Soir.
1900.			1900.		
20 mars. . .	»	38°5	30 mars. . .	37°	39°4
21 — . . .	37°5	38 4	31 — . . .	36.6	37.8
22 — . . .	37.4	38.4	1er avril . .	37.5	38.
23 — . . .	36.8	38.	2 — . .	37.2	38.
24 — . . .	37.	38.5	3 — . .	37.2	38.
25 — . . .	38.6	39.	4 — . .	37.4	38.2
26 — . . .	37.2	37.2	5 — . .	36.8	38.
27 — . . .	37.	37.6	6 — . .	36.5	37.5
28 — . . .	37.4	37.6	7 — . .	36.5	»
29 — . . .	37.4	37.6			

Autopsie. — Elle a été faite par M. le Dr Vervaeck.

A l'ouverture de la poitrine, la cavité pleurale droite renferme 1500 grammes de sérosité citrine tenant en suspension de rares flocons fibrineux.

A gauche, le poumon adhère dans presque toute son étendue à la paroi thoracique. Les feuillets viscéral et pariétal sont extrêmement œdématiés. La plèvre médiastine offre le même aspect d'œdème.

Poumon droit : pèse 600 grammes. Les ganglions du hile sont fortement engorgés, en partie anthracosés et caséifiés. Les lobes supérieur et moyen sont emphysémateux. A la section, le parenchyme des trois lobes est légèrement œdématié et congestionné, sans foyers d'hépatisation. Les parois vasculaires et bronchiques sont épaissies. Les bronches renferment du liquide spumeux non purulent.

Poumon gauche : pèse 630 grammes. Présente les mêmes caractères d'œdème et de congestion ; pas de pneumonie ni de tuberculose. Au lobe inférieur, existe une zone d'atélectasie de 2 centimètres de hauteur. L'épaississement des canaux bronchiques et vasculaires est plus marqué qu'à droite.

Cœur : pèse 270 grammes ; mesure $10 \times 9\,1/2 \times 4$; volume, 246 centimètres cubes. La cavité péricardique renferme environ 60 grammes de sérosité claire non fibrineuse. A l'épreuve de l'eau, les valvules sont suffisantes. L'organe est en systole, peu chargé de graisse, de volume normal. Il ne renferme que du sang fluide noirâtre. Les coronaires ne sont pas athéromateuses. Le myocarde a une coloration brun rougeâtre. Pas d'altération.

Ventricule gauche : l'endocarde est sain ; les lames de la mitrale sont épaissies, indurées, non infiltrées d'athérome. La face auriculaire du bord libre de la lame mitrale postérieure présente des lésions d'endocardite végétante ulcéreuse. Autour des végétations sont enchevêtrés de petits caillots fibrineux. L'orifice mitral n'est pas rétréci.

Ventricule droit : légèrement dilaté. La musculature a son épaisseur normale. Valvule tricuspide grisâtre, très souple.

Orifice pulmonaire : mesure 65 millimètres ; valvules transparentes.

Orifice aortique : mesure 6 centimètres ; valvules grisâtres, gardent un certain degré de souplesse ; n'offrent pas de végétations. Au-dessus de l'orifice ventriculaire, le calibre de l'aorte se rétrécit progressivement ; à 2 centimètres de l'orifice ventriculaire, la circonférence ne mesure plus que 40 millimètres. Pas d'athérome de la paroi.

Oreillettes : n'offrent qu'un peu de dilatation. Trou de Botal oblitéré.

Foie : pèse 2000 grammes ; mesure $27 \times 22 \times 7$; volume, 1930 centimètres cubes. La capsule n'est pas épaissie, le parenchyme apparaît à la section congestionné, de consistance un peu augmentée. Pas d'épaississement des parois biliaires. La vésicule ne renferme que de la bile orangée.

Rate : pèse 400 grammes ; mesure $16 \times 9 \times 5$; volume, 350 centimètres cubes. Capsule épaissie, tendue, contracte des adhérences avec les viscères voisins. La pulpe, dont la décomposition est très avancée, présente tous les caractères de l'infection.

Rein droit : pèse 160 grammes ; mesure $13 \times 6 \times 2\,1/2$; volume, 150 centimètres cubes. Se décortique facilement. Substances médullaire et corticale congestionnées, sans lésions. Bassinet non dilaté.

Rein gauche : pèse 190 grammes ; mesure $13 \times 6\,1/2 \times 3$; volume, 170 centimètres cubes. Mêmes caractères. La cavité abdominale ne renferme pas de liquide ; ganglions mésentériques non engorgés. Péritoine sain.

Estomac et intestin grêle : rien d'anormal.

Gros intestin : l'appendice vermiforme est perméable sans altérations ; dans le cul-de-sac cæcal existe une ulcération tuberculeuse cicatrisée; les autres portions du gros intestin sont saines.

Matrice : mesure 7 centimètres verticalement. Le péritoine est sain; le muscle utérin blanc grisâtre, sans lésions. La muqueuse n'est pas ulcérée et ne présente pas de débris placentaires. La cavité utérine ne renferme qu'une glaire jaunâtre. Les annexes sont saines.

Centres nerveux : dure-mère non épaissie; œdème cérébral peu marqué. Les vaisseaux de la base ne sont pas athéromateux. Les centres sont légèrement congestionnés. Les sinus renferment très peu de sang fluide. A la section, on note dans l'hémisphère droit un foyer de ramollissement occupant la partie la plus externe du noyau lenticulaire et empiétant sur le segment postérieur de la capsule interne. Il s'étend en bas à la capsule externe, à l'avant-mur, à la capsule extrême et aux circonvolutions de l'insula. A ce niveau, on note un léger épanchement hémorragique autour d'une embolie qui occupe l'artère sylvienne, au point où elle pénètre dans la substance cérébrale.

La couche optique, le noyau caudé, le segment antérieur de la capsule interne droits n'offrent pas de lésions. Les noyaux gauches sont indemnes. Bulbe, protubérance, cervelet : rien d'anormal.

Réflexions. — I. *Diagnostic.* — Il a été établi à l'entrée de la malade : endocardite ulcéreuse et embolie cérébrale. Pendant le séjour à l'hôpital, des complications ont surgi : pleurésie bilatérale, cystite purulente. La mort a été le résultat d'un œdème pleural aigu, et la terminaison très rapide, en une demi-heure, doit être rapportée à une embolie dans le système de l'artère pulmonaire avec atélectasie.

II. *OEdème pleural.* — C'est la première fois que nous observons à l'autopsie un œdème aussi nettement prononcé de la plèvre. Il est bien certain que cette lésion aura été souvent méconnue quand l'autopsie n'était pas faite avec le soin qui a été mis à rechercher ici la cause de la mort si rapide.

III. *Physiologie pathologique du cas.* — La maladie a suivi une marche qui a été remarquable à plusieurs points de vue.

Rappelons que le sujet a été transporté à l'hôpital le 20 mars 1900, pour paralysie du côté gauche du corps.

Si nous reconstituons l'histoire du cas, nous constatons la situation suivante : La malade, âgée de 23 ans, sans antécédents morbides, est devenue souffrante le 6 mars 1900, à la suite de métrorragie ; bien qu'elle nous ait affirmé qu'elle n'était pas enceinte, nous connaissons trop les difficultés du diagnostic de la grossesse au début pour admettre une affirmation de cette nature comme l'expression de la vérité absolue. Ce que nous savons, c'est qu'à l'autopsie, faite le 9 avril, nous n'avons pas trouvé de lésion utérine.

Qu'il y ait eu grossesse ou qu'il n'y en ait pas eu, c'est la métrorragie qui a ouvert la scène morbide. Tenait-elle à une métrite, à une ovarite, à une salpingite? C'est possible, mais ceci est du domaine de l'hypothèse, et nous devons reconnaître que tout en constatant la métrorragie comme symptôme initial, nous en ignorons la cause.

Il est possible aussi que cette hémorragie n'ait été que l'équivalent de l'épistaxis nasale, si fréquente au début des affections aiguës.

A l'entrée à l'hôpital, il persistait encore des pertes sanieuses peu abondantes et non fétides.

Dès le début, l'affection a été générale, disons infectieuse pour nous conformer à la terminologie actuelle; les symptômes du début, quelques incomplets que soient les renseignements, ont consisté en courbature générale, fièvre, céphalalgie, etc.; pas d'épistaxis nasale.

Deuxième phase. — Au dixième jour de la maladie, le 16 mars, hémiplégie gauche, qui débute lentement et se développe progressivement les jours suivants; elle intéresse la motilité; la sensibilité est conservée avec douleurs lancinantes dans les membres paralysés.

Rétention d'urine et transfert à l'hôpital.

A l'arrivée, nous reconnaissons l'hémiplégie, mais nous constatons l'existence d'une endocardite. Nous avons déclaré qu'elle était ulcéreuse en nous appuyant sur les raisons suivantes : l'aspect typhoïde du sujet, et surtout l'existence de l'hémiplégie dont la cause ne pouvait être rapportée qu'à une embolie cérébrale.

L'évolution ultérieure du cas a confirmé notre diagnostic.

Troisième phase. — La malade s'est trouvée dans un état relativement satisfaisant jusqu'au 29 mars. A ce jour s'est établie la cystite purulente avec ses symptômes ammoniémiques, qui se sont du reste réduits à la transpiration profuse sans hyperthermie.

Le 6 avril, hydrothorax droit et oppression très vive qui s'est calmée dans la soirée.

Le 7 avril, aggravation soudaine de l'oppression à 15 h. 30. Mort par asphyxie à 16 heures.

IV. *Particularités séméiologiques.* — Ce qui est à noter, c'est la régularité des mouvements du cœur, malgré la lésion mitrale.

Le frémissement cataire a été inconstant.

Les bruits d'auscultation ont été variables ; le souffle systolique mitral a été entendu à tous les examens ; mais, à certains jours, il s'y ajoutait un bruit musical de piaulement.

On a vu, par le protocole de l'autopsie, l'importance des lésions de la valvule mitrale et du rétrécissement aortique. Et cependant la malade ne se plaignait ni de palpitations ni d'angoisses précordiales ; elle ne demandait qu'une chose : la guérison de l'hémiplégie qui seule la tourmentait. Nous avions reconnu l'état de souffrance de l'appareil cardiaque, parce que nous avions dès le début examiné le cœur. Mais la malade n'a jamais appelé notre attention sur le moindre signe morbide du côté des appareils circulatoire et respiratoire, avant le moment où se sont déclarés les accidents ultimes de l'œdème pleural suraigu et de l'atélectasie pulmonaire.

Ceci peut vous servir d'enseignement pratique sur la nécessité de procéder toujours à l'examen du cœur dans des cas compliqués, même quand le malade détourne votre attention de cet appareil pour la reporter exclusivement vers ce qui lui paraît être l'objet principal de sa maladie.

V. *Cystite purulente.* — La rétention d'urine qui existait à l'entrée de la malade a nécessité le cathétérisme vésical deux ou trois fois par jour. L'urine était normale au début, mais elle est devenue purulente à partir du 29 mars, soit neuf jours après le début du cathétérisme. Nous avons recherché l'origine du pus et nous n'avons retrouvé que la cystite.

Quelle était la cause de cette cystite? Il est possible qu'elle ait été le résultat de l'introduction fréquente du cathéter dans la vessie. Malgré les soins de propreté les plus minutieux apportés à la pratique du cathétérisme, cette manœuvre opératoire, répétée deux ou trois fois par jour, expose à la pénétration d'éléments étrangers dans la vessie, et constitue ainsi une cause fréquente de transformation de l'urée urinaire en carbonate d'ammoniaque.

L'urine a été fréquemment examinée au microscope par M. le Dr Zunz ; le résultat de ces recherches a été constant ; il n'y a jamais eu ni cylindres

ni cellules rénales. Mais, par contre, il y avait énormément de cellules vésicales et de leucocytes (globules du pus); de plus, des cristaux d'acide urique, d'urate de soude, de phosphate et d'oxalate de calcium et de phosphate ammoniaco-magnésien.

La présence du pus a déterminé des symptômes secondaires, et nous croyons que la transpiration abondante qui a tourmenté la malade à partir du moment où l'urine est devenue purulente était sous la dépendance d'une auto-intoxication ammoniémique.

VI. *Cause de la mort rapide.* — Quelle est la cause de la mort?

Il y avait certes assez de lésions pour que cette terminaison fût inévitable. Pourquoi s'est-elle produite si rapidement?

OEdème pleural. — L'autopsie nous a répondu; l'hydrothorax droit aurait été insuffisant pour tuer la malade; mais la plèvre gauche adhérente dans toute son étendue présentait dans ses deux feuillets synéchiés un œdème des plus considérables, et quand on se rappelle que le derme de cette plèvre sert de support à l'appareil alvéolaire, on ne sera pas surpris de l'aggravation subite survenue quand il s'est déclaré. Il y a là un phénomène analogue à celui qui s'est produit dans les cas d'œdème pulmonaire aigu.

VII. *Atélectasie pulmonaire.* — Arrivons à la dernière phase, celle qui n'a duré qu'une demi-heure. Encore ici le processus peut être suivi de près en se guidant d'après le protocole de l'autopsie.

Une bande de 2 centimètres de hauteur du lobe inférieur du poumon gauche était atélectasiée; il n'en faut pas davantage pour asphyxier un sujet dont le poumon droit est comprimé par un hydrothorax de 1500 centimètres cubes et dont le poumon gauche est bridé par une synéchie pleurale compliquée d'un œdème aigu des deux feuillets soudés et de la plèvre médiastine.

La raison d'être de cette dernière phase atélectasique réside dans les franges de l'ulcère endocardique mitral.

VIII. *Embolie cérébrale; ses variétés cliniques.* — Nous avons eu l'occasion d'observer trois syndromes dans les cas d'embolie cérébrale :

1° Le syndrome apoplectiforme;

2° Le syndrome épileptiforme;

3° Le processus lent, aboutissant graduellement au syndrome hémiplégique commun aux diverses formes de destruction cérébrale.

Ces trois formes reconnaissent pour cause un arrêt dans la circulation du sang dans le cerveau, et les variétés cliniques que nous avons observées, trouvent leur explication dans le siège de l'oblitération.

La forme lente, développant graduellement ses symptômes pour aboutir à l'hémiplégie de cause cérébrale est connue ; elle évolue insidieusement, mais elle suit une marche fatale.

La forme apoplectique est aussi soudaine que la forme épileptique ; elle affecte souvent au début un aspect convulsif. Mais le malade ne se remet pas et le syndrome de l'apoplexie cérébrale par ramollissement évolue régulièrement.

Le syndrome épileptiforme est assez fréquent, d'après nos observations. Le sujet en est atteint soudainement et il présente la succession des phases qui caractérisent la crise épileptique. La période terminale stertoreuse est plus prolongée que dans l'accès sacré ; mais le retour à la connaissance se produit et, au réveil, le malade se trouve dans l'état d'agitation ahuri habituel à la fin d'une crise épileptique.

Il y a lieu de faire des réserves sur cette forme au point de vue du diagnostic.

Nous sommes bien éloigné de l'idée de rattacher les accès épileptiques d'une manière constante à l'embolie cérébrale. Il faut la réunion de certaines conditions organiques pour que l'on puisse poser le diagnostic.

Le sujet doit présenter les conditions athéromateuses ou scléreuses des parois vasculaires ; l'accès doit rester isolé et ne pas affecter des retours qui seraient passibles d'une lésion de ramollissement. Le malade, dont le souvenir nous reste encore présent à la mémoire, a repris possession complète de son intelligence et a continué à mener une vie intellectuelle régulière et très occupée ; il n'avait jamais eu d'accès antérieur, il n'en a pas eu après, pendant les dix ans qu'il a continué à vivre. Mais il était artério-scléreux ; il y avait uue lésion mitrale qui provoquait fréquemment des accidents variés du côté du système respiratoire.

IX. *Application au cas actuel.* — C'est la forme lente du syndrome qui s'est manifestée chez notre malade. Il n'y a pas eu d'apoplexie cérébrale. C'est à la date du 16 mars que le sujet a noté de l'affaiblissement dans la moitié gauche du corps ; ce symptôme s'est accentué et se présentait le

20 mars à l'entrée à l'hôpital comme une hémiplégie gauche intéressant seulement la motilité.

L'absence d'apoplexie cérébrale au début nous permet d'exclure l'hémorragie comme cause de l'hémiplégie; nous n'ignorons pas que l'hémorragie cérébrale peut exister sans le syndrome apoplectique, mais elle atteint dans ces cas des régions du cerveau dont la lésion n'entraîne pas l'hémiplégie.

Nous avons eu, d'autre part, l'occasion d'observer une malade qui a présenté une hémiplégie persistante sans apoplexie antérieure; il s'agissait chez elle d'un foyer d'hémorragie qui occupait le pied du pédoncule cérébral et, dans l'histoire de ce cas, qui est rapportée sous le n° 173, à la page 195 du volume X, nous avons insisté sur la différence séméiologique que l'hémorragie cérébrale présente suivant qu'elle intéresse la capsule interne, — soit directement, soit indirectement par voisinage, — ou les pédoncules cérébraux dans leur portion motrice.

Nous avions donc conclu qu'il n'y avait pas eu d'hémorragie cérébrale chez notre malade actuelle. Un autre facteur était intervenu sous la forme de l'embolie cérébrale.

Nous nous sommes arrêté à cette hypothèse en tenant compte de l'état du cœur. Nous avons indiqué plus haut les raisons qui nous faisaient admettre l'existence d'une endocardite ulcéreuse mitrale. Nous constatons, d'autre part, un fait que nous avons rencontré souvent, c'est l'insignifiance des signes relevés par les malades atteints d'endocardite ulcéreuse; nous avons constaté plusieurs fois, à l'autopsie, des lésions ulcéreuses de l'endocarde, reconnues ou non reconnues par l'exploration clinique, alors que le malade n'avait guère accusé de symptômes appelant l'attention du côté du cœur.

Ce qui a tout d'abord fixé l'attention de notre malade, c'est l'hémiplégie qui s'est déclarée le 16 mars et, sans ce symptôme, il est certain qu'elle ne se serait pas résignée à se rendre à l'hôpital. La paralysie ne s'est pas déclarée brusquement, elle s'est établie lentement, mais d'une manière continue. On peut conclure de cette donnée de l'observation que la lésion destructive s'est produite peu à peu, envahissant progressivement le champ moteur de la capsule interne. C'est le processus habituel dans les cas de ramollissement, quand celui-ci a débuté en dehors des organes de la capsule interne.

X. *Cause du ramollissement cérébral.* — Les causes du ramollissement cérébral siègent le plus souvent dans un processus de dénutrition consécutif à une endartérite ou à une thrombose. Or, chez notre malade, il existait une endocardite ulcéreuse, circonstance favorable à la constitution de l'embolie, et c'est en tenant compte de ce diagnostic que nous avons conclu à l'existence d'une embolie obstruant la lumière de l'artère sylvienne. L'autopsie a confirmé l'exactitude de notre diagnostic.

Le schéma ci-contre, dressé par M. le Dr Van Nypelseer, indique la zone régie par l'artère sylvienne; l'espace marqué par la striation précise l'étendue du ramollissement constaté chez notre malade.

M. Van Nypelseer a noté la partie de l'artère sylvienne qui a été lésée et au niveau de laquelle M. le Dr Vervaeck avait indiqué un léger épanchement hémorragique autour de l'embolie de l'artère sylvienne; cette partie correspond à la région de pénétration de l'artère sylvienne dans la substance cérébrale.

XI. *Douleurs continues dans les membres paralysés.* — Pendant tout son séjour à l'hôpital, la malade s'est plainte de douleurs dans les membres paralysés; il n'y avait pas de contractures, mais les douleurs étaient aiguës et continues. Or, nous avons noté à l'autopsie que la lésion de ramollissement empiétait sur le segment postérieur de la capsule interne, c'est-à-dire sur la partie par laquelle passent surtout les conducteurs de la sensibilité.

Le schéma ci-après, dressé par M. le Dr Van Nypelseer, l'établit et indique par les lignes quadrillées la zone de la substance cérébrale qui a été atteinte par le ramollissement.

Il nous paraît certain que l'extension du processus de ramollissement à la partie postérieure de la capsule interne intervient dans l'inter-

prétation du symptôme douloureux dont notre malade se plaignait constamment. Nous ne nous faisons pas illusion sur l'accueil que l'on peut réserver à cette affirmation; il est admis, en effet, que les lésions du tiers postérieur de la capsule interne doivent, dans les conceptions actuelles, entraîner l'hémianesthésie; mais nous croyons que c'est là une vue systématique qui ne concorde pas avec tous les faits d'observation; une lésion irritative sur le trajet d'un filet nerveux sensible détermine souvent une douleur permanente aux extrémités de ce nerf. Or, nous avions ici une lésion de ramollissement intéressant seulement une partie de la région dite sensitive de la capsule interne, et le voisinage de cette région explique les douleurs continues et très vives ressenties par la malade dans les membres paralysés.

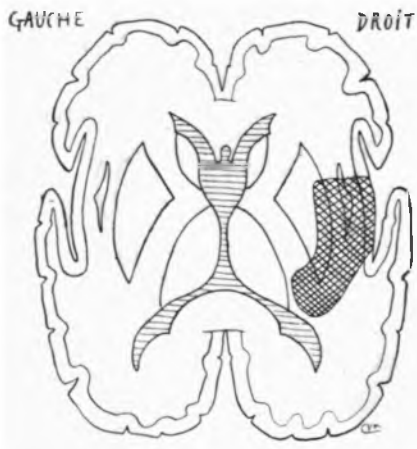

XII. *Portion motrice de la capsule interne.* — Elle n'était pas entreprise chez notre malade, et cependant il y avait de l'hémiplégie gauche. Nous rappellerons les considérations que nous avons ajoutées à l'histoire du cas n° 55 qui figure à la page 34 du tome VIII, et qui insistent sur l'importance des troubles moteurs par voisinage dans les lésions du noyau lenticulaire.

XIII. *Analyse de l'urine.* — La récolte totale du produit sécrété en vingt-quatre heures n'a pas pu être faite; l'analyse ne présente ainsi qu'un intérêt relatif. Toutefois, nous reproduisons dans le tableau qui figure à la page 139 les résultats obtenus, parce qu'ils indiquent des chiffres qui permettent de se faire une idée de l'état de la nutrition organique; la malade ne prenait guère de nourriture.

Le chiffre de l'azoturie était supérieur à ce que l'on aurait attendu si on accordait chez la malade à l'alimentation une importance égale à celle que l'état physiologique a bien établie. La quantité totale d'urée a oscillé

de 10 à 20 grammes par jour pour une récolte incomplète; le sujet était donc en hyperazoturie uréique si l'on tient compte de ce fait.

DATE.	QUANTITÉ D'URINE.	URÉE.	CHLORURE.	ACIDE phosphorique total.	ACIDITÉ.	*Observations.*
1900.						
30 mars. . .	500	9.17	1.50	1.12	alcaline	»
31 — . . .	1,000	20.85	3.00	2.10	—	»
1er avril . .	(1) 500	13.44	1.25	1.25	—	Sang dans l'urine.
2 — . .	550	13.54	2.20	1 39	—	Pus.
3 — . .	400	10.04	1.20	1.00	—	Pus, pas de sang.
4 — . .	1,000	16 33	2.00	1.30	—	Sang, moins de pus.
5 — . .	1,300	13.39	2.60	0.88	0.85	»
6 — . .	»	»	»	»	»	Pas recueilli d'urine.
7 — . .	1,000	12.31	2.50	0.35	0.52	Sang.
8 — . .	800	6.03	1.20	0.19	0.20	Sang.

(1) Sondée.

L'acide phosphorique avait été éliminé par l'urine en quantité que l'on peut considérer comme correspondant à la moyenne normale, si nous tenons compte que les chiffres indiqués ne représentent qu'une partie de la récolte de vingt-quatre heures.

L'urine était alcaline par suite de la cystite purulente; les trois derniers jours de l'analyse, elle a été acide.

XIV. *Importance de la chlorurie.* — La chlorurie est intéressante à observer; elle a été en somme supérieure à 2 grammes pour la récolte incomplète. Ce niveau écarte l'idée d'un processus actuel d'ulcération, et confirme les résultats que nous avons eu l'occasion d'observer. L'étude de la chlorurie nous a toujours rendu de grands services dans les cas d'ulcération des organes internes; elle nous permet de suivre jour par jour le processus et nous renseigne avec précision l'état de progrès ou d'aggravation du mal. Aussi longtemps que l'ulcère est phagédénique, l'hypochlorurie est la règle; elle disparaît quand le phagédénisme est arrêté.

Nous avons noté la constance de ces données chez les malades atteints d'ulcère de l'estomac et nous avons insisté sur leur importance à propos de l'observation n° 155 rapportée à la page 61 du tome X.

Nous avons observé encore l'hypochlorurie, tombant à 0gr15 et 0gr20 par jour, dans les cas d'endocardite ulcéreuse. Nous nous rappelons une évolution d'endocardite ulcéreuse qui a été des plus instructives. Le sujet, âgé de 40 ans, présentait les symptômes de la fièvre intermittente, que nous avions rapportée à l'usage prolongé d'une eau de source contaminée. La température axillaire oscillait de 37° à 41°6 au moins une fois par jour ; parfois il se produisait deux accès dans les vingt-quatre heures. Pas de lésions à l'appareil respiratoire ; le cœur était régulier et à l'auscultation répétée deux à trois fois par jour, nous n'avions découvert que du souffle anémique ; le malade avait été examiné à différentes reprises par MM. les profs Crocq et Pigeolet, qui n'avaient constaté qu'un souffle anémique. Les accès intermittents ont été combattus par la quinine, dont la dose a été élevée jusqu'à 2 grammes dans les vingt-quatre heures sans que l'on ait obtenu la moindre modification. L'analyse de l'urine totale des vingt-quatre heures a été faite tous les jours et a montré constamment de l'hyperazoturie uréique et de l'hypochlorurie qui descendait jusqu'à 0gr15 pour les vingt-quatre heures.

L'insuccès constant de la quinine nous avait déjà donné la preuve que le malade ne souffrait pas d'un empoisonnement malarique ; mais nous ne trouvions pas de lésion pour expliquer les accès intermittents. Nous avions conclu qu'il existait probablement une endocardite ulcéreuse, malgré l'absence de signes cardiaques ; nous avions établi ce diagnostic probable sur l'hypochlorurie extrême du sujet et sur les accès intermittents qui sont très fréquents dans le cours de l'endocardite ulcéreuse.

Après une huitaine de jours, le malade a été pris brusquement, à 4 heures du matin, d'un accès de dyspnée excessive ; il a bondi hors de son lit et, incapable de se soutenir, il s'est affaissé sur le parquet. Nous l'avons vu une demi-heure après et nous avons constaté deux symptômes nouveaux : un bruit de souffle aortique très rude couvrant la diastole et, de plus, un pouls ample, dicrote, type du pouls de Corrigan, soulevant toutes les artères périphériques qui rampaient sous la peau comme dans les cas d'insuffisance aortique.

Nous nous trouvions enfin en présence du diagnostic précis de la lésion, et cela dans les conditions que nous avions pronostiquées. L'endo-

cardite ulcéreuse avait intéressé probablement la face ventriculaire des sygmoïdes aortiques, sans déterminer d'autres signes à l'auscultation que le souffle systolique aortique, indice d'un rétrécissement peu marqué. Des fragments de l'ulcère se sont détachés, et ont constitué subitement une insuffisance aortique dont les signes ont été évidents. Le malade a succombé quelques jours après à des accidents pulmonaires d'origine embolique.

L'histoire de ce cas nous est toujours restée présente à l'esprit, parce que nous avions pu suivre la période prodromique d'une insuffisance aortique qui s'est développée brusquement à la suite d'une endocardite ulcéreuse des valvules aortiques.

Elle offre encore ce mérite, que la maladie a été reconnue malgré l'absence de tout signe d'auscultation et de percussion, et que l'accident qui s'est produit avait été prédit comme probable.

Il nous manque, il est vrai, le contrôle de l'autopsie, qui n'a pas pu être demandée; mais le processus du mal avait été tellement régulier que nous estimons que le contrôle était inutile.

N° 219.

Chlorose. Affection organique du cœur. Pleurésie bilatérale. Péricardite. Mort très rapide par atélectasie pulmonaire.

La nommée Louise Van R..., 19 ans, cartonnière, constitution faible, tempérament lymphatique, entre à l'hôpital Saint-Pierre (salle 35, lit 11) le 8 novembre 1900.

Elle est réglée depuis trois ans, mais à des intervalles variables; la période est actuellement en retard de quinze jours. Elle a eu une bonne santé antérieure, malgré la chlorose que nous reconnaissons chez elle.

Elle se plaint depuis une quinzaine de jours de douleurs dans le dos et au cœur, et de céphalalgie; battements douloureux dans les deux oreilles; insomnie la nuit. Nous ne trouvons pas de lésions dans les oreilles, mais les ganglions cervicaux sont engorgés à droite. Elle a une toux sèche et une oppression très vive. Elle n'a jamais eu de rhumatisme.

L'examen de la poitrine nous révèle l'existence d'un épanchement dans les deux plèvres; matité; absence d'élasticité et de vibrations vocales thoraciques aux deux bases en arrière, où l'on entend du frottement pleural soyeux, de l'égophonie et de la pectoriloquie aphone.

Des symptômes importants sont révélés par l'inspection du cœur.

Il n'y a guère de dilatation du cœur à son entrée; il s'en est déclaré plus tard. Soulèvement énergique de la région précordiale sans frémissement cataire. La pointe du cœur bat dans le cinquième espace intercostal, à 10 centimètres à gauche de la ligne médio-sternale.

Souffle systolique aortique très rude se prolongeant sur le petit silence; il s'entend avec une telle rudesse à l'angle de l'omoplate, que je le crois déterminé en partie par une entreprise aiguë péricardique.

L'urine est jaune clair, acide; elle a une densité de 1.024 et contient de l'albumine; ni glycose ni bilirubine. La diazo-réaction est négative (Dr Zunz).

L'examen microscopique, fait par M. le Dr Zunz sur l'urine centrifugée, ne dénote que de rares leucocytes et quelques cellules vésicales; pas de cylindres.

Température axillaire : 39°.

Prescription : repos, potion nitrée au sureau et diète absolue.

Nous abrégeons la relation de l'histoire de la malade et nous en résumons les points principaux.

Les symptômes d'auscultation des organes respiratoires n'ont présenté que des modifications de degré : râles bronchiques; épanchement dans les deux plèvres d'abondance variable, mais en somme modérée; souffle tubaire que nous avons rapporté à la compression du poumon par l'épanchement ; abolition des vibrations vocales thoraciques, etc.

D'autre part, un symptôme s'est maintenu pendant toute la durée de la maladie à un degré toujours prononcé : c'est l'oppression, qui a été, dès le début, par son intensité, en disproportion avec l'épanchement pleural. A certains jours, elle se produisait sous forme d'accès d'orthopnée. Nous avons rapporté le symptôme à la lésion cardiaque.

Les signes de celle-ci ont été constatés dès l'entrée de la malade, et nous avons même cru à un processus aigu intéressant à la fois l'endocarde et le péricarde. La lésion dénotée par l'auscultation était constituée par des rétrécissements mitral et aortique. Les souffles n'ont pas été constants aux mêmes niveaux dans les différents examens, et l'on comprend que dans des lésions complexes, le siège de leur intensité maxima soit sujet à varier.

L'albuminurie a été secondaire et ne dépendait pas d'une lésion rénale.

La situation est restée stationnaire jusqu'au 17. A cette date, elle était relativement satisfaisante dans le cours de la matinée; mais nous avons noté que le teint de la malade était un peu plus cyanosé que d'habitude. Il y a eu un peu d'expectoration muqueuse, à caractère plutôt pleural, et pour la favoriser, nous avons prescrit une potion expectorante au tartre émétique et à l'extrait thébaïque aa 5 centigrammes.

Nous avons déterminé ce jour l'état des organes respiratoire et circulatoire. Tympanisme aux deux sommets; matité aux deux bases et respiration tubaire. Au cœur : dédoublement systolique mitral, couvrant le petit silence; souffle systolique aortique. Soulèvement très énergique de la région précordiale, sans frémissement cataire. Le cinquième espace intercostal est soulevé par la systole, dans une étendue de 5 centimètres, par un mouvement de reptation, dont le point culminant est situé au milieu de cet espace. Il n'y a pas de rétraction de l'espace intercostal, mais une reptation qui la simule.

L'urine a été examinée par M. le Dr Zunz : diazo-réaction d'Ehrlich positive, faible ; présence d'albumine.

A l'examen microscopique de l'urine centrifugée : urates amorphes en très grande quantité ; quelques cellules vésicales ; pas de cylindres.

Nous avons demandé l'analyse du sang à M. le Dr Van Nypelseer, qui nous a renseigné les données indiquées dans le tableau suivant :

NORMAL.		17 nov. 1900
14 %	Hémoglobine % (Gowers). . . .	14 %
4,500,000	Globules rouges	3,600,000
8,000	Globules blancs	15,500
1 : 560	Rapport globulaire	1 : 232
3.11	Richesse hémoglobinique $\frac{H}{N}$ par million de globules rouges . .	3.88

Le seul symptôme qui nous avait frappé dans l'examen prolongé que nous avions fait le matin, était le teint plus cyanosé de la malade.

La matinée du 17 s'est passée relativement bien ; à partir de midi, l'oppression s'est accentuée. La malade s'est levée plusieurs fois dans l'après-midi pour aller à la selle. Vers 17 heures, elle a eu de la transpiration froide et elle a expectoré un peu de mucosité striée de sang. Elle est morte à 17h.10.

Température axillaire. — Elle est renseignée dans le tableau suivant :

DATE.	Matin.	Soir.	DATE.	Matin.	Soir.
1900.			1900.		
8 novembre.	»	39°	13 novembre.	37°4	38°2
9 —	39°1	39.6	14 —	37.2	36.8
10 —	38.7	39.1	15 —	37.5	38.1
11 —	38.4	39.	16 —	37.8	38.7
12 —	38.4	38.7	17 —	39.2	»

Autopsie. — Elle a été faite par M. le Dr Vervaeck.

La rigidité cadavérique persiste. Peu de lividités. Pas de tache verte ni d'amaigrissement.

A l'ouverture de la poitrine, on constate que les cavités pleurales renferment chacune environ 1 litre de liquide jaune rougeâtre, tenant de nombreux flocons fibrineux en suspens. Les poumons ne contractent pas d'adhérences avec la paroi thoracique.

Poumon droit : pèse 740 grammes; les sillons interlobaires sont libres. Pas d'anthracose de la plèvre. Ganglions bronchiques non engorgés. A la section, le parenchyme pulmonaire des lobes supérieur et moyen est congestionné. Les parois bronchiques sont légèrement épaissies.

Pas de broncho-pneumonie. Au lobe inférieur, la congestion s'accentue et fait place à un état de carnification, surtout très net en arrière et en bas.

Le parenchyme a une consistance élastique, renferme encore une petite quantité de spumosité et de sang. La crépitation est presque nulle. A la section fraîche, la coloration est lie de vin, atélectasique; elle se transforme en quelques secondes en une teinte rougâtre, comme dans la congestion. Le tissu va au fond de l'eau

Poumon gauche : pèse 570 grammes; au lobe inférieur existe le même état de carnification, d'aspect atélectasique, mais moins prononcé qu'à droite.

Cœur : pèse 132 grammes; mesure $11 \times 10 \times 4\ ^1/_2$; volume : 131 centimètres cubes. La cavité péricardique renferme environ 50 grammes de sérosité jaunâtre sans flocons fibrineux. L'organe est en diastole. Les artères coronaires ne sont pas athéromateuses.

Péricarde viscéral : présente plusieurs plaques nacrées. Il adhère d'une manière très intime au péricarde pariétal au niveau de la moitié inférieure de la face antérieure du ventricule gauche. Les adhérences sont anciennes.

Myocarde : brunâtre, assez pâle, de consistance augmentée.

Ventricule gauche : la paroi myocardique mesure 12 millimètres d'épaisseur. Le développement des piliers valvulaires est exagéré. L'endocarde pariétal n'est pas lésé. La valvule mitrale est opacifiée, mais reste translucide. L'orifice mitral n'est pas rétréci, mais on constate des lésions d'endocardite végétante à la face auriculaire de son bord libre. Ces lésions sont anciennes. On ne note pas de perforation valvulaire.

Ventricule droit : n'est pas dilaté. La paroi n'est pas hypertrophiée.

L'épaisseur de ses piliers est cependant augmentée. L'endocarde est sain. La valvule tricuspide est grisâtre, translucide, très souple.

Orifice pulmonaire : valvules transparentes. Orifice aortique : mesure 65 millimètres. Les valvules sont légèrement opacifiées dans leur segment inférieur et présentent une petite végétation à la face ventriculaire du nodule d'Arantius. La paroi de l'aorte n'offre pas d'athérome. Le calibre du vaisseau est inférieur à la normale. Les oreillettes sont dilatées; leur endocarde est épaissi, grisâtre.

Foie : pèse 1440 grammes; mesure $24 \times 15 \times 7$; volume : 1380 centimètres cubes. Capsule non épaissie. Parenchyme congestionné, friable, d'aspect cardiaque. Pas de calculs biliaires.

La docimasie hépatique est négative.

Rate : pèse 132 grammes; mesure $11\ ^1/_2 \times 9 \times 3$; volume : 131 centimètres cubes. Capsule violacée, non épaissie. Pulpe splénique, de consistance normale; un peu cyanosée.

Rein droit : pèse 145 grammes; mesure $12 \times 5 \times 3$; volume : 137 centimètres cubes. Se décortique facilement. La surface reste lisse. A la section, dimensions normales des substances médullaire et corticale. Elles sont cyanosées.

Rein gauche : pèse 140 grammes; mesure $13 \times 4 \times 3$; volume : 139 centimètres cubes. Mêmes caractères de cyanose cardiaque.

Pancréas : rien d'anormal. Consistance très faible.

Capsules surrénales : décomposées.

Cavité abdominale . renferme très peu de sérosité. Le péritoine est sain. Les ganglions mésentériques ne sont pas engorgés; ils sont rougeâtres, caséeux.

L'*estomac* et les *intestins* n'offrent pas d'altérations.

Matrice, ovaires : rien d'anormal.

Centres nerveux : la dure-mère est un peu épaissie. Peu d'œdème cérébral. Les sinus sont gorgés de sang. Les artères de la base ne sont pas athéromateuses.

Au niveau du chiasma, la pie-mère est transparente. A la section, pas d'altérations des noyaux ni des capsules. Très peu d'œdème ventriculaire.

Examen microscopique du cœur. — M. le Dr Vervaeck a complété l'autopsie par la détermination microscopique des tissus du cœur; nous transcrivons ci-après le protocole qu'il nous a remis :

Péricarde : épaissi, œdématié, fortement infiltré de graisse.

Myocarde : les fibres musculaires sont amincies et paraissent étranglées par suite du développement considérable du tissu conjonctif interstitiel; entre chaque faisceau musculaire on rencontre une bande de tissu fibreux s'accompagnant par places de vésicules adipeuses. Les parois vasculaires ne sont pas épaissies. Les cellules myocardiques ont leurs dimensions habituelles; leur striation est nette, trop accentuée dans le sens transversal. Les noyaux sont étroits, très colorés, sans cercle granuleux périnucléaire.

Endocarde : normal.

Réflexions. — I. *Diagnostic.* — Il avait été établi comme pleurésie bilatérale avec épanchement modéré et endocardite mitrale et aortique de date déjà ancienne. Nous avons établi en même temps le diagnostic de péricardite aiguë actuelle. Le protocole de l'autopsie a établi l'existence des lésions reconnues pendant la vie. Il y a ajouté la notion de la sclérose du tissu conjonctif myocardique. L'endocarde était intact, sauf les lésions anciennes se présentant sous la forme de végétations.

Nous avons attribué la mort rapide à l'atélectasie pulmonaire.

II. *Atélectasie pulmonaire.* — Nous rapportons le cas, surtout à cause du mode de terminaison brutale. La malade allait relativement bien quand nous l'avons vue le 17 septembre, à 9 heures du matin. Oppression un peu plus vive à 12 heures. Angoisse à 17 heures et mort à 17^{h}10.

La mort était inattendue; l'épanchement pleural, quoique bilatéral, n'était pas assez abondant pour faire prévoir une catastrophe. Nous avons conclu à une atélectasie pulmonaire.

Nous ne revenons pas sur la cause anatomique de l'atélectasie pulmonaire; nous avons établi qu'elle réside dans l'obstruction de l'artère pulmonaire. Nous nous bornons à insister sur quelques points de son histoire, applicables au cas actuel.

L'abondance de l'épanchement pleural est considéré à juste titre comme une cause de terminaison très rapide, parfois subite de la pleurésie. Quand nous avons eu l'occasion de faire l'autopsie de ces sujets, nous avons toujours trouvé l'atélectasie pulmonaire.

Toutefois l'abondance de l'épanchement n'est pas le seul facteur de danger imminent, et il serait contraire à l'observation clinique de rapporter la mort subite ou rapide à la compression exercée sur les poumons.

La compression du poumon ne provoque pas l'atélectasie, pas plus que la compression d'un membre maintenu dans un bandage amidonné ne détermine l'arrêt de la circulation du sang dans les artères de ce membre. L'épanchement pleural aura pour seul effet de donner naissance à une dyspnée plus ou moins forte, dont l'intensité dépend surtout de la rapidité avec laquelle l'épanchement s'est produit. Nous avons eu fréquemment l'occasion de rencontrer des cas où le liquide pleural mesurait jusque 4 litres, et, malgré l'oppression extrême du sujet, il n'y a pas eu de terminaison rapide; nous avons vu des sujets atteints à ce degré et qui avaient supporté un trajet en voiture et en chemin de fer sans accident.

Le danger est plus grand quand l'épanchement siège à gauche; mais il provient, dans ces cas, non de la compression du poumon, mais du trouble des gros vaisseaux de la base du cœur, tordus par suite du refoulement de l'organe vers la droite.

Chez notre sujet, les plèvres ne contenaient qu'un litre de liquide; ce n'est pas dans sa grande masse que nous devons chercher le facteur de la mort rapide.

On a indiqué comme cause d'aggravation du pronostic en vue de cette terminaison, l'existence d'adhérences pleurales, et l'on a même attribué l'atélectasie à cette cause. Chez notre malade, il n'y avait pas d'adhérences pleurales.

La cause de l'atélectasie pulmonaire réside dans l'artère pulmonaire; c'est une artère terminale qui est chargée exclusivement de maintenir la fonction de l'alvéole pulmonaire. Quand elle est oblitérée, aucun vaisseau ne peut la suppléer et l'alvéole pulmonaire s'affaisse par manque d'apport du sang.

Les causes qui déterminent l'obstruction au cours du sang sont nombreuses; il en est deux surtout sur lesquelles nous avons insisté : c'est la phlébite et l'embolie.

Les anciennes végétations verruqueuses valvulaires retrouvées à l'autopsie sont-elles intervenues dans notre cas par le détachement d'un fragment? C'est possible, nous ajouterons que c'est probable.

Mais une chose est certaine : c'est que dans un cas de pleurésie à épanchement modéré, quand la mort subite se produit, et qu'à l'autopsie on trouve l'atélectasie pulmonaire, il serait contraire à toute observation critique médicale de considérer comme facteur pathogénique insignifiant l'état verruqueux des valvules.

III. *État du poumon atélectasié.* — Dans le chapitre que nous avons consacré à l'anatomie pathologique dans notre travail sur l'atélectasie pulmonaire, nous avons indiqué les lésions que l'on rencontre dans l'appareil respiratoire atteint de cette affection. Il serait trop long de reproduire ici les détails rapportés; il n'en est qu'un sur lequel nous insistons, parce que son importance est encore toujours méconnue.

Les poumons atélectasiés présentent une coloration rouge sombre, lie de vin, se rapprochant tantôt de la couleur du foie, tantôt de celle du muscle; de là le nom de *carnification* donnée à cette lésion. Nous ajouterons que cette couleur est parfois sujette à se modifier rapidement à l'air; nous avons eu plusieurs fois l'occasion de constater que la surface de section du poumon prend à l'air une coloration d'un rouge plus vif, qui en imposait pour la coloration du poumon atteint de simple congestion; en pratiquant de nouvelles coupes dans le tissu, on retrouve constamment sur les surfaces de sections fraîches la couleur lie de vin, un peu violacée, qui est propre à l'atélectasie pulmonaire. Il y a lieu de se mettre en garde contre cette cause d'erreur.

A en juger par les caractères extérieurs, le poumon atélectasié serait fortement congestionné; mais cet état est dû à la distension extrême du système vasculaire bronchique, qui est d'origine aortique, et l'engorgement veineux est ici l'analogue de l'état asphyxique constaté dans toutes les régions du système veineux.

Nous insistons sur ce point, parce qu'il est souvent interprété comme une preuve en faveur de la nature inflammatoire de la carnification pulmonaire. Cette erreur a été souvent commise sous le couvert de l'autorité du nom de Rokitansky.

Dans le cas actuel, l'analyse microscopique du poumon a été faite par M. le Dr Vandervelde, préparateur du cours de M. le professeur Stiénon; notre honorable collègue nous a remis la note suivante, qui résume son examen : « On voit sur la coupe une congestion prononcée des vaisseaux interalvéolaires. Les alvéoles renferment pour la plupart un exsudat fibrineux très abondant. Cet exsudat emprisonne un nombre assez considérable de leucocytes, quelques globules rouges et des cellules épithéliales détachées de la paroi alvéolaire. »

M. le Dr Vandervelde conclut de cet examen à l'existence d'une pneumonie hypostatique. Nous admettons les données anatomiques que notre honorable collègue nous a fournies; nous les avons retrouvées lors des

recherches anatomiques que nous avons publiées en 1881 sur l'atélectasie pulmonaire; mais nous ne pouvons pas admettre sa conclusion diagnostique pour les motifs que nous avons déjà développés il y a vingt ans et repris fréquemment depuis lors. Le sujet n'a pas eu de pneumonie pendant la vie, et les lésions décrites par M. le Dr Vandervelde ne sont autres que celles que l'on rencontre toujours dans les cas d'atélectasie pulmonaire et par le fait de celle-ci.

N° 220.

Alcoolisme habituel. Début brusque par une abondante hématémèse. Puis syndrome habituel de l'obstruction de la veine porte. Paracentèses nombreuses. Mort par épuisement.

Le nommé François C..., débardeur, âgé de 34 ans, constitution forte, tempérament sanguin, entre à l'hôpital Saint-Pierre (salle 9, lit 11) le 16 novembre 1889.

Il ne renseigne pas d'autres antécédents héréditaires qu'une hémiplégie existant chez son père par suite d'hémorragie cérébrale.

Antécédents personnels : alcoolisme.

Il y a huit jours, soit le 8 novembre, il a été atteint brusquement et sans cause occasionnelle, d'hématémèse abondante; il est venu le lendemain à pied à l'hôpital pour voir son père et est rentré chez lui.

Le 13 novembre, il a observé du gonflement du ventre et presque immédiatement après de l'œdème des membres inférieurs. Il est resté encore trois jours chez lui.

A son entrée, soit huit jours après l'hématémèse, nous constatons un teint pâle par suite de l'hémorragie. Il y a de l'œdème des membres inférieurs et une ascite considérable; les veines sous-cutanées abdominales sont engorgées et constituent le type parfait de la tête de Méduse.

La nutrition générale est satisfaisante. Les sclérotiques sont légèrement subictériques; le teint est pâle, mais marbré de taches télangiectasiques. Le sujet pèse 80 kilogrammes. Le cœur est sain. Le foie ne peut pas être délimité à cause de l'ascite.

Traitement : Inf. junip., 200 gramm.
Chlorhydr. ammon. 2 gramm.

Ce qui a le plus gêné le malade, après son entrée à l'hôpital, c'est le retour fréquent d'épistaxis; l'application locale d'eau de Pagliari a enrayé ce symptôme.

La diarrhée a été assez abondante, de cinq à huit selles liquides par jour.

L'urine, uratée, ne renferme ni albumine ni sucre.

L'œdème des membres inférieurs s'est rapidement accentué, ainsi que l'ascite.

La température est restée de 37°6 à 38°2; une seule fois, le 29 novembre, elle s'est élevée à 40°. Cette hyperthermie ne s'est plus reproduite.

30 novembre. — La ponction abdominale, nécessitée par l'oppression, a donné issue à 7 litres d'un liquide jaune clair.

La détermination de l'état du foie et de la rate a été faite immédiatement après la ponction; le foie était rétracté de la paroi abdominale et la rate considérablement engorgée. Nous avons trouvé dans les deux symptômes les signes propres à la cirrhose atrophique du foie; nous verrons plus loin que l'état apparent du foie s'est modifié plus tard.

Le liquide ascitique a continué à s'écouler les jours suivants par la plaie de la ponction du 30 novembre; malgré cette circonstance favorable, l'ascite s'est reformée rapidement et, dès le 15 décembre, une nouvelle ponction abdominale a donné issue à 8 ½ litres de liquide.

L'état général du malade était relativement satisfaisant; sous l'influence du repos et du régime de l'hôpital, le poids s'était élevé à 92 kilogrammes, soit 12 kilogrammes de plus qu'à son entrée. L'habitude extérieure du corps ne rappelait qu'en partie les caractères habituels aux sujets atteints de cirrhose atrophique du foie. La face présentait un certain degré d'embonpoint et les membres supérieurs n'étaient pas amaigris. Mais, d'autre part, le ventre était considérablement distendu par l'ascite et le développement des veines sous-cutanées abdominales était des plus marqués.

Nous avons soumis le malade à l'usage de l'iodure de potassium :

R. Ioduret. kal., 50 centigr.
Carbonat ammon., 1 gramm.
Aq. comm. destill., 200 gramm.

L'éruption iodique et l'irritation des muqueuses pharyngée et nasale nous ont fait renoncer à ce moyen au bout de dix jours, et nous nous sommes borné à agir par des préparations toniques.

A part les ponctions répétées, il n'y a pas d'incidents à noter.

Le 6 décembre, le malade a eu quelques frissons erratiques qui ont cédé assez rapidement; il y avait en même temps une douleur vive à la

région présplénique, irradiant vers l'épaule gauche. Léger frottement pleural à la base gauche antérieure. Ces symptômes ont rapidement cédé.

Trois symptômes ont dominé l'histoire de notre malade : la reprise très rapide de l'ascite, l'épistaxis et la diarrhée.

Sept ponctions abdominales ont dû être faites à des intervalles assez rapprochés :

1re	ponction,	le 30	novembre	1889	. . . . .	7	litres.
2e	—	— 15	décembre	—	. . . . .	8.5	—
3e	—	— 2	janvier	1890	. . . . .	11	—
4e	—	— 13	—	—	. . . . .	11	—
5e	—	— 24	—	—	. . . . .	13	—
6e	—	— 3	février	—	. . . . .	14	—
7e	—	— 8	—	—	. . . . .	10.5	—

L'épistaxis a été fréquente dès le début de la maladie; elle n'a guère été qu'enrayée par l'emploi d'injections nasales d'eau de Pagliari.

La diarrhée a résisté aux moyens thérapeutiques employés; le malade prétendait qu'elle amenait plutôt du soulagement, et quand il nous est arrivé de réussir à l'arrêter momentanément, il réclamait un purgatif.

Dans les derniers jours, il s'est formé un épanchement pleural qui a rempli la plèvre. Le malade s'est affaissé progressivement et a succombé brusquement le 16 février 1890, soit deux mois après le début des accidents par hématémèse.

État du foie. — L'étendue de la matité du foie n'a pu être déterminée à l'entrée du malade à cause de l'abondance de l'ascite; nous avons tiré parti de l'évacuation du liquide à chaque ponction pour la préciser. Nous n'avons pas obtenu de résultat constant.

Le 30 novembre 1889, le foie était refoulé de la paroi abdominale comme dans l'atrophie cirrhotique de l'organe.

A partir du 2 janvier 1890, il n'en a plus été ainsi, et le lobe gauche de l'organe est devenu de plus en plus apparent. M. le professeur Victor Jacques, qui occupait à cette époque les fonctions d'aide de clinique, a fixé dans un schéma les dimensions de l'organe telles qu'il les a déterminées après la ponction du 3 février. Le lobe gauche constituait une saillie dure, des plus manifestes, au creux épigastrique; elle dépassait la ligne médio-sternale de 9 centimètres vers la gauche. La palpation la séparait

nettement de la tumeur splénique; mais nous avons été surpris de constater que l'auscultation et la percussion combinées révélaient une matité différente de celle que le lobe droit du foie donnait. Nous avons recherché la cause de cette anomalie et nous n'avons pu la rapporter qu'à celle-ci : le lobe droit était en rapport direct avec la paroi épigastrique, tandis que la percussion du lobe gauche se pratiquait à travers les fausses côtes. Il y a là un facteur qui modifie les bruits de percussion produits et dont il y a lieu de tenir compte quand on veut déterminer l'étendue du foie par le procédé indiqué.

L'hypermégalie du foie s'est maintenue jusqu'à la fin de la maladie, de même que l'hypermégalie splénique.

Autopsie. — Elle a été faite par M. le professeur Gratia, chargé à cette époque du service des autopsies à l'hôpital Saint-Pierre.

Infiltration considérable des membres inférieurs. Distension énorme de l'abdomen. Traces de ponction sur la ligne d'élection joignant l'épine iliaque supérieure gauche à l'ombilic. La poitrine est également élargie à la base. Amaigrissement prononcé, surtout dans la moitié supérieure du corps. Pas d'ictère.

Cavité thoracique : plèvre gauche, épanchement séreux très abondant jusque derrière la clavicule.

Poumon gauche : refoulé vers la ligne médiane, le long du médiastin, contre lequel il se trouve accolé, sous forme d'une masse allongée et aplatie du volume de deux poings. La surface est recouverte d'une plèvre épaissie. Le tissu a une coloration vineuse homogène; il est souple, atélectasique et ne renferme pas d'air, excepté en quelques endroits où il est encore perméable.

Poumon droit : il est rosé dans son lobe supérieur, rouge brun dans l'inférieur (hypostase).

Cavité abdominale : les parois sont minces, flasques, avec tête de Méduse. A l'ouverture, liquide séreux, rougeâtre. Le foie est refoulé sous l'hypocondre. L'estomac est dilaté. L'intestin a sa paroi très épaissie, rétractée. Le bord droit du ligament hépato-gastrique forme un véritable cordon cylindrique de l'épaisseur de 5 centimètres environ, constitué par le péritoine très épaissi, et rétracté avec prolifération du tissu cellulaire sous-jacent, servant à la fois d'enveloppe et de gaine adventice aux vaisseaux de cette région. Les parois de la veine porte, épaissies, lui donnent la con-

sistance et l'aspect d'une artère. La paroi est blanc rosé et mesure près de 1 millimètre d'épaisseur. Il en résulte pour la veine porte une compression extérieure très sensible. Il en est de même pour la veine cave. A la surface de cette dernière, on observe en plus une injection veineuse, le plus accentuée dans la tunique adventive. L'artère hépatique est également épaissie, mais à un degré moindre.

Foie : mesure 25 $^1/_2$ × 17 × 7 $^1/_2$; pèse 1780 grammes; il a une coloration grisâtre, légèrement rosée; sa surface est granuleuse, bosselée; les granulations par places sont très petites, pour ainsi dire unilobulaires; à d'autres points, on constate de véritables nodosités multilobulaires; il existe aussi quelques végétations péritonéales. Le tissu crie sous le scalpel et se présente sous forme lardacée, fibreuse, nacrée par places. La vésicule biliaire forme un sac gris rosé, à parois épaisses; elle renferme un liquide jaunâtre sans dépôt.

Rate : pèse 480 grammes; capsule d'un blanc nacré; son tissu est rouge et spongieux.

Rein gauche : pèse 205 grammes; mesure 11 × 6 × 3 $^1/_2$; la capsule adhère à la surface qui est lisse et sous laquelle on distingue quelques kystes séreux, superficiels; la substance corticale est épaissie et fortement injectée.

Rein droit : pèse 195 grammes; mesure 12 × 5 $^1/_2$ × 3. Mêmes caractères que le rein gauche.

Estomac : dilaté, à paroi épaissie. Le gros intestin et l'intestin grêle offrent une épaisseur et une consistance très fortement augmentées; ils forment une masse rétractée vers la colonne vertébrale par le mésentère. Les valvules conniventes de l'intestin grêle sont bien indiquées jusqu'au cæcum. Dans le gros intestin, la muqueuse forme aussi des replis très nombreux et très saillants. La coloration de la muqueuse est blanc grisâtre. La largeur des intestins est augmentée; elle est de 9 centimètres dans le duodénum, de 6 centimètres dans l'iléon.

L'intestin grêle mesure 5^{m}70 et le gros intestin 1^{m}20.

L'œsophage présente, sur une étendue d'environ 10 centimètres du cardia et jusque dans cette ouverture, une coloration rouge foncé, avec des arborisations veineuses très exagérées, variqueuses.

Réflexions. — I. *Diagnostic.* — Nous avons repris le cas parmi les observations recueillies, il y a une dizaine d'années, à cause de l'intérêt qu'il

présente au point de vue de la pathogénie de la cirrhose; il y a lieu de rapprocher son histoire de celle qui figure sous le n° 199, à la page 365 du tome X de notre Recueil.

Avant tout, établissons le diagnostic tel qu'il résulte de l'observation clinique et des données de l'autopsie : obstruction de la veine porte avant son entrée dans le foie, à la suite d'une sclérose du ligament gastro-hépatique englobant la veine porte. Le foie était induré et rappelait les caractères de la cirrhose, mais son volume était normal et son poids augmenté.

II. *Évolution du cas.* — Elle n'a pas été lente et graduelle comme dans les cas de cirrhose atrophique de Laënnec; elle a été brutale par son début, qui s'est traduit par une hématémèse abondante. Le malade était un alcoolique en aveu; l'attention a été naturellement appelée par cet antécédent personnel sur l'existence d'une cirrhose atrophique du foie. Mais cette considération, quoique conforme à l'étiologie imprimée de la cirrhose, ne suffisait pas pour nous donner une conviction clinique.

Or qu'avons-nous observé? A peine l'hématémèse s'est-elle produite, que le malade a constaté le gonflement du ventre par ascite et la constitution très rapide, en quelques jours, de la tête de Méduse à la paroi abdominale. Ce sont les symptômes qui l'ont engagé à se rendre à l'hôpital, et dès son entrée il a demandé à être débarrassé de l'ascite.

Il y a plus : la rate a été dès l'abord considérablement engorgée; l'épistaxis s'est répétée à chaque instant et la diarrhée s'est établie.

Ce ne sont pas les signes de la cirrhose atrophique du foie au début; mais ce sont les signes d'une obstruction de la veine porte en deçà du foie.

III. *Symptomatologie de la pyléphlébite.* — Nous avons indiqué dans le tableau qui figure à la page 69 du volume actuel, la séméiologie comparée de la cirrhose atrophique de Laënnec et de la cirrhose hypertrophique de Hanot. Nous croyons qu'il est utile de reproduire en regard les symptômes qui permettent d'établir le diagnostic entre la cirrhose atrophique de Laënnec et l'obstruction de la circulation porte. La question du diagnostic n'intéresse en effet que les deux états morbides, la cirrhose hypertrophique ayant des symptômes propres qui permettent de la reconnaître aisément.

Le tableau suivant n'a pas été dressé en vue de considérations théoriques; il a été dicté au lit de nos malades et établi peu à peu, corrigé et complété par de nombreuses observations contrôlées par le personnel du service clinique. Il n'est pas un seul des caractères rapportés qui n'ait été la constatation d'un fait observé. Le plus souvent, l'examen a été complété par l'autopsie, et, nous tenons à le répéter, ce contrôle est des plus sérieux.

CIRRHOSE ATROPHIQUE DE LAËNNEC.	OBSTRUCTION DE LA VEINE PORTE.
1. Début lent, insidieux.	1. Début brusque, le plus souvent par hématémèse.
2. Engorgement progressif de la rate.	2. Engorgement très rapide de la rate.
3. Ascite s'établissant graduellement après une durée longue de maladie.	3. Ascite s'établissant très rapidement après l'hématémèse.
4. Tête de Méduse se développant graduellement.	4. Tête de Méduse se développant en quelques jours.
5. Durée longue.	5. Durée beaucoup plus courte par la reproduction incessante de l'ascite.
6. Facies amaigri et pâle avec un ventre énorme et des membres grêles.	6. Facies non amaigri; pas d'émaciation des membres.
7. Épistaxis rares et discrètes.	7. Épistaxis abondantes et fréquentes.
8. Diarrhée peu prononcée.	8. Diarrhée permanente.

Or l'ensemble de ces symptômes qui figurent à notre tableau s'est retrouvé dans tous les cas que nous avons observés. Il y a une séparation nette, en clinique comme en anatomie pathologique, entre la pyléphlébite et la cirrhose de Laënnec; le doute n'est possible que quand le malade arrive à la dernière période de l'évolution morbide; à ce moment, tout se brouille : les symptômes sont exclusivement ceux d'une oblitération du système porte, sans qu'il soit possible de distinguer si l'oblitération siège en deçà du foie ou à l'intérieur de l'organe.

La notion classique de l'étiologie augmente la difficulté ; la cirrhose atrophique de Laënnec a été rivée par des vues systématiques d'une manière tellement intime à l'alcoolisme, qu'il suffit le plus souvent de la mention de ce dernier facteur pour imposer le diagnostic banal de cirrhose atrophique, sans que l'on recherche même s'il n'y a pas eu de pyléphlébite.

Appliquant ces données à notre malade actuel, nous trouvons chez lui des habitudes alcooliques avouées; mais il n'avait jamais été souffrant. La maladie s'était établie brusquement par de l'hématémèse, et quelques jours après nous constations la tête de Méduse, l'engorgement considérable de la rate, l'épistaxis répétée, la diarrhée permanente. Ce sont des symptômes de cirrhose atrophique du foie, mais cirrhose de longue durée, et dans ce cas il y a une histoire antérieure qui n'existait pas ici.

C'est donc ailleurs que nous devions chercher la raison d'être des troubles observés, et nous étions ramené à admettre une obstruction primitive de la veine porte, antérieure à la constitution de la cirrhose atrophique du foie.

L'examen direct des organes à l'amphithéâtre a confirmé l'exactitude de notre conclusion.

IV. *Éléments de diagnostic confirmés par l'autopsie.* — L'autopsie a présenté des particularités intéressantes à ce point de vue. Le siège principal du mal se trouvait dans le ligament gastro-hépatique qui était transformé en un cordon fibreux de 5 centimètres de diamètre, englobant les vaisseaux de la région. Les parois de la veine porte étaient épaissies et mesuraient à un point 1 millimètre d'épaisseur; l'artère hépatique était moins épaissie; la paroi de la veine cave épaissie présentait une vascularisation prononcée de sa tunique adventice.

Le point de départ des symptômes que nous avons observés, résidait dans l'obstruction du système porte, dont la branche principale était fermée par les deux facteurs notés : la pyléphlébite et la compression du cordon sclérosé gastro-hépatique.

A la suite de cette obstruction, deux ordres de lésions se sont déclarées.

A tergo, dilatation considérable des rameaux d'origine du système

porte et de ses vaisseaux libérateurs; engorgement considérable et rapide de la rate, hémorragies gastrique et nasale; ascite à retours rapides.

Au-devant de l'obstacle, suppression de la circulation porte dans le foie.

Mais les désordres ne se sont pas bornés là; l'artère hépatique était elle-même englobée dans le cordon gastro-hépatique sclérosé; la circulation n'y a pas été arrêtée complètement, mais elle a été entravée par suite du cercle fibreux qui l'entourait.

Le foie a donc été privé complètement du sang de la circulation porte, et il a été nourri insuffisamment par l'artère hépatique. Il se trouvait dans des conditions qui étaient aggravées encore par la sclérose du ligament gastro-hépatique qui s'est étendue de proche en proche et dont le processus s'est développé dans le foie en y déterminant la forme de cirrhose hypertrophique que l'autopsie nous a montrée.

Celle-ci n'a pas été complétée par l'examen microscopique de l'organe; mais si le fait est à regretter, nous devons reconnaître que cet examen ne nous aurait donné que des résultats confirmant les caractères observés à l'œil nu : volume normal de l'organe, poids augmenté jusque 1780 grammes, alors que la moyenne normale est de 1450 grammes. De plus, le tissu de l'organe était parcouru par de nombreuses trabécules de tissu conjonctif sclérosé qui lui donnait une consistance à crier sous le scalpel et qui le divisait en travées de calibres variables au niveau desquelles le tissu hépatique se dégageait sous forme de noyaux très apparents.

L'examen macroscopique de l'appareil donnait les caractères que Hanot a décrits comme constants dans la cirrhose hypertrophique du foie et comme distinguant cette forme de la cirrhose de Laënnec. Il n'y manquait même pas l'entreprise péritonéale périhépatique, sur l'importance de laquelle Hanot a insisté.

V. *Rapports entre la cirrhose atrophique du foie et la thrombose portale.* — Nous avons traité déjà cette question à propos de l'observation n° 199, qui figure à la page 366 du tome X. Nous nous sommes demandé si l'arrêt de la circulation porte entraîne la constitution de la cirrhose atrophique du foie, et nous n'avons pas répondu d'une manière formelle, parce que

notre observation personnelle ne nous permet pas de nous rallier à la conclusion catégorique de Murchison, qui affirme que l'obstruction du tronc de la veine porte, quand elle n'est pas mortelle, amène l'atrophie du foie.

Il est possible qu'il en soit ainsi; mais nous ne l'avons pas constaté. Le cas actuel apporte de nouveaux matériaux pour l'étude de cette question. L'obstruction s'est produite brusquement par thrombose ou phlébite à la suite de compression exercée sur la veine porte. Le premier symptôme s'est produit le 8 novembre 1889; le malade a succombé le 16 février 1890. La durée pendant laquelle le foie a été privé du sang de la circulation porte a été de quatre-vingt-dix-huit jours.

L'autopsie nous a signalé un foie induré, criant sous le scalpel, à granulations jaunâtres. Son volume était normal, son poids augmenté; il y avait certainement de l'hyperplasie conjonctive; mais la lésion différait de la cirrhose atrophique par l'absence de retrait de l'organe.

Nous avons indiqué à la page 77 du tome actuel les variétés anatomiques de la cirrhose du foie, et nous avons conclu de nos observations qu'il existe trois formes anatomiques de cirrhose : hyperplasique, rétractile et largement lobulée. Nous avons ajouté que ces trois formes anatomiques répondent à trois variétés cliniques.

Or le cas de notre malade actuel rentrerait dans la variété hyperplasique simple du tissu conjonctif, sans rétraction ni lobulation de l'organe.

Ce n'est pas la variété connue sous le nom de cirrhose atrophique de Laënnec. C'est un état analogue que nous avons constaté chez le sujet de l'observation n° 199; ici encore, la pyléphlébite n'a pas déterminé la rétraction de l'organe; elle s'est bornée à provoquer l'hyperplasie du tissu conjonctif, et l'organe, tout en étant induré, n'avait pas subi les effets de la rétraction.

Pour autant que l'on peut déduire une conclusion de ces données, on devrait considérer l'oblitération du système porte comme favorisant l'hyperplasie du tissu conjonctif hépatique, mais sans donner à celui-ci les caractères rétractiles propres à la cirrhose de Laënnec.

Si nous ne sommes pas plus affirmatif, c'est en raison de la gêne que la circulation du sang de l'artère hépatique subissait par la compression et l'immobilisation de l'artère dans le cordon fibreux, sclérosé du repli gastro-hépatique.

VI. *Hématémèse.* — Nous croyons utile de fixer votre attention sur l'hématémèse au début de la maladie de notre sujet. Elle s'est déclarée à domicile; nous n'avons pas de renseignements sur la manière dont elle s'est produite. Nous avons eu le même accident chez la malade n° 199, qui a succombé aux suites d'une pyléphlébite puerpérale adhésive. Chez cette dernière, nous avons observé nous-même les vomissements de sang et nous avons décrit leur mode de production; nous avons fait des réserves sur leur origine gastrique, et l'autopsie nous a permis, en effet, de la rapporter à des lésions des veines variqueuses de l'œsophage.

En était-il de même chez notre sujet actuel? Nous n'en serions pas surpris en présence des nombreuses arborisations variqueuses des veines œsophagiennes qui ont été relevées à l'autopsie.

VII. *Longueur de l'intestin.* — L'intestin grêle mesurait 5^m70 et le gros intestin 1^m20 de longueur; les moyennes normales sont respectivement environ de 7 mètres et de 1^m55. Il y avait une diminution marquée des deux côtés. Nous avons insisté, à la page 368 du tome X, sur la signification que M. le professeur Gratia prête à cet élément anatomo-pathologique, et nous avons rappelé que notre savant collègue ne reconnaît pas cette lésion comme exclusivement propre à la cirrhose atrophique du foie; il indique trois facteurs qui sont à même d'intervenir :

1° La péritonite scléreuse généralisée;

2° Le processus scléreux intéressant le tissu cellulaire de la paroi intestinale et, notamment, celui qui sert de tunique adventice aux racines de la veine porte;

3° L'hypertrophie des fibres musculaires de la paroi de l'intestin, surtout celle des fibres longitudinales.

Le cas actuel confirme les vues de M. le professeur Gratia. Il n'y avait pas de cirrhose atrophique du foie, mais une cirrhose hypertrophique. D'autre part, les lésions relevées du côté des parois de l'intestin établissent l'existence, chez notre malade, du deuxième facteur morbide indiqué par M. Gratia.

VIII. *Rappel de cas analogues.* — Nous avons rapporté à la page 68 du tome Ier de notre Recueil l'histoire d'un malade qui a succombé aux effets d'une dégénérescence fibreuse de l'épiploon gastro-hépatique; mais le

siège de la lésion était un peu différent et intéressait l'épiploon et surtout le ligament hépato-duodénal ; c'est au hile du foie que l'induration existait dans une étendue de 3 à 4 centimètres, englobant le conduit cholédoque, l'artère hépatique et la veine porte ; cette dernière n'était pas entièrement comprise dans la partie indurée, mais y adhérait seulement par sa partie inférieure. Les conséquences se sont traduites par la rétention biliaire, sans ascite ni tête de Méduse abdominale. A l'autopsie, M. le professeur Stiénon a constaté l'existence de la cirrhose hypertrophique du foie, dont le poids était de 2300 grammes.

N° 221.

Alcoolisme invétéré. Insignifiance des lésions athéromateuses. Trois attaques apoplectiques en cinq mois. Myocardite. Emphysème pulmonaire. Pleurésie. Mort par broncho-pneumonie en foyers disséminés. Hémorragie dans les deux noyaux lenticulaires.

Le nommé Prosper F..., 42 ans, tireur de vin, est apporté à l'hôpital Saint-Pierre (salle 9, lit 7) le 5 novembre 1900 dans la soirée.

Les renseignements qui nous sont fournis, nous apprennent que le malade a fait des excès alcooliques habituels en liqueurs; il supportait ce poison assez bien. A la fin de juillet 1899, il a eu une première attaque d'apoplexie cérébrale; il en a eu une seconde un mois après et une troisième à la fin de décembre 1899. Elles ont laissé à leur suite une hémiplégie gauche, qui s'est un peu améliorée au point de lui permettre de circuler en traînant la jambe.

D'autres symptômes se sont déclarés et ont traduit une entreprise morbide du côté du cœur et des poumons : palpitations, œdème des membres inférieurs, toux, expectorations purulentes. Il y a en outre des selles mélaniques. Les voies digestives ont souffert de la dyspepsie habituelle chez les ivrognes.

A son entrée à l'hôpital, ce sont ces derniers symptômes qui attirent surtout l'attention comme danger immédiat; il y a de la dilatation du cœur avec insuffisance mitrale et renforcement diastolique aortique et mitral. Du côté de l'appareil respiratoire, matité des deux côtés; râles muqueux inégalement répartis au milieu de râles sibilants et ronflants. Aux deux sommets, c'est la rudesse qui domine dans l'inspiration et dans l'expiration qui est prolongée.

L'urine, jaune pâle, limpide, acide, a une densité de 1.012; elle contient une forte proportion d'albumine. A l'examen microscopique du produit centrifugé, nombreux leucocytes et quelques cylindres granuleux. La diazo-réaction est négative (Dr Zunz).

L'analyse bactériologique des crachats, faite par M. le Dr Hermans, révèle la présence de saprophytes; pas de bacilles de Koch.

Indépendamment de ces symptômes, il en est un autre qui appelle notre attention : c'est un empâtement très marqué du foie qui constitue au creux épigastrique une tumeur dure, unie, douloureuse à la pression; le teint du malade est subictérique.

Traitement : potion expectorante; diète simple.

L'état s'est rapidement aggravé et le malade a succombé le 12 novembre 1900 aux progrès de l'asphyxie.

Autopsie. — Elle a été faite par M. le Dr Vandervelde.

La rigidité cadavérique persiste aux membres inférieurs. Les lividités sont peu marquées et peu étendues. Embonpoint moyen. Il y a un peu d'œdème aux membres inférieurs. Thorax en tonneau, ventre ballonné. La graisse se trouve en quantité moyenne dans la paroi abdominale et les épiploons. Il n'y a pas de ptose viscérale. L'intestin renferme beaucoup de gaz. Le péritoine renferme environ $^1/_2$ litre de sérosité teintée de bile. Le poumon gauche adhère dans toute son étendue par des brides fibro-celluleuses. La plèvre ne renferme pas de liquide. Le poumon droit n'est adhérent qu'au niveau du sommet et la plèvre renferme environ 300 grammes de sérosité trouble. Les deux poumons sont très volumineux et présentent un emphysème sous-pleural très considérable.

Poumon droit : pèse 1080 grammes. La plèvre interlobaire est partiellement soudée. Les ganglions bronchiques sont assez volumineux. Leur surface de section est brillante, chargée de pigment noir. Le lobe supérieur est œdématié, un peu congestionné; sa consistance est augmentée et on y voit çà et là dans le parenchyme quelques tractus fibreux assez épais, Le lobe inférieur est congestionné, violacé et farci de foyers brunâtres d'hépatisation; ces foyers sont confluents par places et forment, notamment à la partie postérieure du lobe, une zone pneumonique du volume du poing.

Poumon gauche : pèse 1500 grammes; présente une adénopathie bronchique plus marquée qu'à droite; le lobe supérieur, dans sa moitié supérieure, est sclérosé, extrêmement dur; on y trouve quelques petits foyers scléro-caséeux de tuberculose ancienne. La moitié inférieure du lobe et le lobe inférieur sont envahis par un processus pneumonique qui se présente tantôt sous l'aspect d'hépatisation rouge, tantôt sous l'aspect d'hépa-

tisation brune. La confluence des foyers est telle que la broncho-pneumonie affecte l'aspect pseudo-lobaire. Au niveau du lobe supérieur, la plèvre pariétale est énormément épaissie et d'aspect lardacé. Les parois bronchiques sont épaissies; la lumière des tuyaux est notablement dilatée.

Cœur : pèse 660 grammes; mesure $14 \times 13 \times 7$; volume : 639 centimètres cubes. Le péricarde est vide; le feuillet viscéral est grisâtre, très modérément chargé de graisse; on trouve çà et là quelques petites plaques nacrées d'épaississement; les coronaires sont opacifiées; la pointe est arrondie, formée par les deux ventricules en diastole; tous deux renferment de gros caillots, moitié sanguins moitié agoniques.

Ventricule gauche : un peu dilaté; le myocarde mesure 13 millimètres; il est ferme, exsangue, grenu, jaunâtre; la musculature est assez développée.

Orifice mitral : très fortement dilaté; les lames valvulaires sont souples avec à peine çà et là quelques petites plaques d'athérome non calcifié.

Orifice pulmonaire : mesure $6\ ^1/_2$; les sigmoïdes sont transparentes.

Ventricule droit : dilaté; le myocarde mesure 4 millimètres; musculature assez forte.

Orifice tricuspide : énormément dilaté.

Orifice aortique : 8 centimètres; les valvules sont souples et transparentes. Le trou de Botal est oblitéré.

Foie : la capsule est lisse; le bord antérieur est émoussé, régulier; le lobe gauche est atrophié, réduit au tiers de ses proportions normales. La vésicule biliaire n'atteint pas le bord antérieur; elle renferme environ 40 centimètres cubes de bile brune, de consistance sirupeuse. Le parenchyme est œdématié, un peu congestionné. La surface de section est franchement jaune, on y trouve un mince piqueté brun représentant les zones de parenchyme demeurées saines.

Rate : pèse 205 grammes; mesure $11 \times 8 \times 4\ ^1/_2$; volume : 194 centimètres cubes. Capsule un peu plissée et épaissie; parenchyme assez ferme, coloration violacée.

Rein droit : pèse 80 grammes; mesure $8 \times 4 \times 2\ ^1/_2$; volume : 79 centimètres cubes.

Rein gauche : pèse 95 grammes; mesure $8 \times 4 \times 2\ ^1/_2$; volume : 85 centimètres cubes.

Ils se décortiquent difficilement; la surface décortiquée est granuleuse; on y voit quelques nodules blanchâtres de petit volume ayant l'aspect des adénomes rénaux. Le parenchyme est dur, anémié; la substance

corticale est diminuée de volume, nettement granuleuse. Le bassinet est légèrement chargé de graisse. Le pancréas et les capsules surrénales ne présentent rien de particulier.

Centres nerveux : la dure-mère est très épaisse; les espaces sous-arachnoïdiens contiennent une quantité considérable de liquide; la pie-mère est transparente; les veines de la convexité sont légèrement congestionnées. Les artères de l'hexagone de Willis sont souples; la pulpe cérébrale est élastique. Les ventricules latéraux ne sont pas dilatés. *A gauche,* on trouve à la partie postérieure du corps strié un petit foyer brunâtre, du volume d'une amande; dans ce foyer, la pulpe cérébrale a perdu sa consistance : elle est diffluente.

Il existe un foyer de même aspect du côté droit; mais ce foyer est plus volumineux et est situé plus en avant et en dehors, de telle sorte qu'il ne touche pas à la capsule interne, mais qu'il détruit partiellement l'avant-mur.

Réflexions. — I. *Diagnostic.* — Nous avons interprété comme suit l'ensemble des symptômes. Sujet de 42 ans, usé par des excès alcooliques habituels, qui ont déterminé une dégénérescence du myocarde avec ses conséquences broncho-pulmonaires; néphrite granuleuse; foie augmenté de volume, mais offrant au palper une surface unie, douloureuse à la pression et non rétractée. Comme accidents antérieurs, foyer de ramollissement cérébral avec hémiplégie gauche.

Quoique d'apparence banale, l'histoire du cas présente quelques particularités intéressantes.

II. *État du cœur et des vaisseaux.* — Le cœur était surtout dilaté; le myocarde était réduit dans son épaisseur et offrait assez de résistance au doigt; mais sa surface grenue et jaunâtre indiquait un certain degré de dégénérescence. Les deux orifices mitral et tricuspide étaient extrêmement dilatés et rendaient compte des bruits d'insuffisance constatés pendant le séjour à l'hôpital.

III. *Insignifiance de l'état athéromateux.* — Nous nous attendions à trouver un processus athéromateux marqué dans la paroi des vaisseaux; l'autopsie nous a révélé qu'il était peu prononcé. Les artères coronaires étaient seulement opacifiées. Les valvules présentaient quelques rares plaques d'athérome peu avancé. Les vaisseaux cérébraux étaient souples.

IV. *Appareil respiratoire.* — Il présentait plusieurs particularités :

1° Adhérence généralisée de la plèvre gauche ; adhérences limitées au sommet à droite, où la plèvre renfermait 300 centimètres cubes de liquide trouble.

2° Volume considérable des deux poumons et emphysème sous-pleural des plus marqués.

3° Adénopathie bronchique, plus marquée à gauche qu'à droite.

4° Dilatation générale des bronches avec augmentation de calibre des tuyaux.

L'existence de ces diverses lésions explique les symptômes observés pendant la vie. Ce sont en effet les signes d'asthme bronchique qui ont prédominé pendant le séjour à l'hopital ; l'expectoration était muco-purulente, abondante, et à l'examen bactériologique M. le Dr Hermans n'y a retrouvé que des saprophytes ; pas de bacilles de Koch.

Aux deux sommets, l'inspiration était rude et l'expiration rude et prolongée ; l'adénopathie bronchique exerçait ici son influcnce d'une manière plus directe.

V. *Refoulement du foie.* — L'examen de la région épigastrique avait permis de constater pendant la vie du sujet un empâtement des plus manifestes, que nous avions considéré comme traduisant une hypermégalie du foie ; il constituait à certains jours une tumeur saillante et arrondie au creux de l'estomac ; à d'autres jours, il était moins proéminent ; il a persisté jusqu'à la mort. Le teint du malade était subictérique, comme il l'est à la période avancée du syndrome des affections organiques du cœur.

Nous avons considéré cet état comme caractérisant le foie cardiaque, et sans lui accorder une importance dans le développement du mal, nous l'avions observé en vue de complications éventuelles.

A l'autopsie, le foie ne faisait plus la moindre saillie ; l'examen direct de l'organe a permis de constater que le lobe gauche était réduit au tiers de ses proportions normales.

Il y avait désaccord apparent entre la donnée de l'observation clinique et celle de l'autopsie ; il nous paraît devoir être interprété de la manière suivante. Les deux poumons étaient très volumineux et présentaient un emphysème sous-pleural très considérable ; il y avait synéchie pleurale généralisée à gauche et adhérence du sommet du poumon droit, avec

épanchement dans ce qui restait de la cavité pleurale droite. La respiration du malade était surtout diaphragmatique et refoulait le foie dans la région épigastrique. Ces conditions de refoulement ont disparu sur le cadavre.

Le diagnostic à établir entre l'hypermégalie du foie et le refoulement du foie simulant l'hypermégalie sur le vivant est connu ; il est même en général facile à poser. Mais dans un cas complexe comme celui de notre malade, il rencontre parfois des difficultés telles qu'on ne parvient pas à l'établir. Il n'y a guère à compter sur les limites supérieures de la matité préhépatique quand la cavité pleurale est occupée par du liquide et que le poumon lui-même est le siège de foyers inflammatoires. On aurait pu trouver des indices en recourant à la percussion auscultatoire ; mais ici encore ces indices n'auraient été que d'un faible secours. Les modifications que l'inspiration et l'expiration entraînent dans la position de l'organe ne se produisent pas dans les cas d'épanchement enkysté dans la partie inférieure de la poche pleurale.

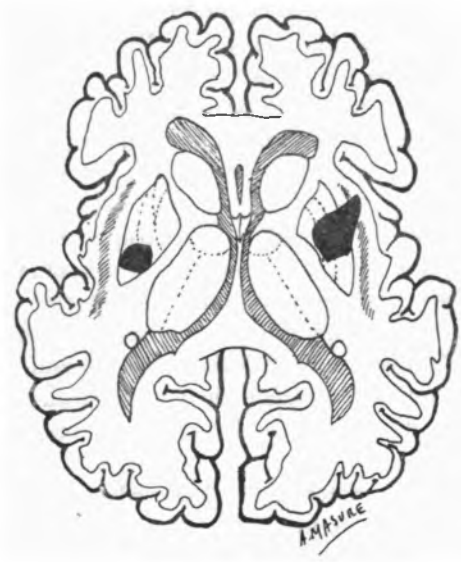

Aussi la distinction entre l'hypermégalie et le refoulement hépatique est-elle impossible à établir en pratique dans cet enchevêtrement de lésions, et il arrive que la tumeur épigastrique reconnue par l'observation est due à un simple refoulement du foie, qui disparaît après la mort.

C'est un enseignement pratique dont il y a lieu de tenir compte.

VI. *Lésions cérébrales.* — Le schéma dressé ci-dessus par notre externe, M. M[illegible]ure, indique le siège des deux lésions de ramollissement que nous avons trouvées dans le cerveau.

Le malade a eu trois attaques d'apoplexie : en juillet, en août et en

décembre 1899; il a succombé le 12 novembre 1900. Il a donc survécu seize mois à la première atteinte. Il s'en était remis assez bien, sauf une hémiparésie gauche, qui lui permettait encore la déambulation; l'intelligence était dans l'état où elle existe chez un ivrogne; la sensibilité était conservée.

Nous avons retrouvé deux foyers de ramollissement. Le premier, qui paraissait le plus ancien, occupait la partie postérieure du corps strié gauche et touchait à la limite de la capsule interne, sans intéresser celle-ci; sa couleur brunâtre nous a fait admettre qu'il était le reste d'un foyer hémorragique limité au corps strié. Nous avons eu fréquemment l'occasion de rapporter des lésions limitées au corps lenticulaire et nous avons insisté à la page 33 du tome VIII sur les particularités cliniques de ces lésions.

Le deuxième foyer paraissait plus récent; il siégeait dans le noyau lenticulaire droit, était séparé de la capsule interne par une mince bordure de corps strié et s'étendait d'autre part à travers la partie antérieure de la capsule externe droite jusqu'à l'avant-mur, qui était en partie détruit.

Au point de vue de la localisation des désordres cérébraux, nous n'avons pu établir que l'intégrité fonctionnelle des organes de la capsule interne; la paralysie était peu prononcée et comportait la marche; nous ferons remarquer que la parésie intéressait la moitié gauche du corps et que le foyer du noyau lenticulaire droit était nettement distant de la capsule interne de ce côté.

Nous avons admis comme probable un ramollissement cérébral limité au noyau lenticulaire droit; le deuxième foyer que l'autopsie a révélé dans le corps strié gauche n'avait laissé aucune trace de paralysie droite.

VII. *Selles mélaniques.* — Le malade avait déclaré qu'il avait eu des selles mélaniques antérieurement à son entrée à l'hôpital; l'autopsie ne nous a pas permis d'en retrouver l'origine.

VIII. *Résumé.* — Ivrogne à élément athéromateux insignifiant; trois attaques d'apoplexie cérébrale en cinq mois; myocardite; emphysème pulmonaire; pleurésie; respiration diaphragmatique refoulant le foie à l'épigastre sous forme de tumeur; terminaison par foyers disséminés de broncho-pneumonie.

N° 222.

Catarrhe bronchique habituel. Pleurésie en octobre 1900. Vomique gangreneuse le 19 novembre. Gangrène pulmonaire bilatérale. Pneumonie grise.

Le nommé J.-B. D..., 48 ans, tourneur en cuivre, est entré à l'hôpital Saint-Pierre (salle 19, lit 13) le 4 décembre 1900.

Il souffrait depuis plusieurs années d'une affection chronique des voies respiratoires, sujette à des répits variables. Il se rappelle avoir eu la variole à l'âge de 9 ans; il n'avait pas été vacciné.

Le mal s'est aggravé depuis deux mois et aurait débuté par de la pleurésie. D'après les renseignements fournis par le malade, le 19 novembre, il a été pris brusquement, à 3 heures du matin, d'une expectoration abondante, extrêmement fétide, qui a persisté les jours suivants et qui l'a engagé à se rendre à l'hôpital.

A son entrée, nous constatons l'existence d'un vaste foyer pleural à la base droite, où l'on entend un souffle amphorique masqué par moments par du frottement pleural très rude, simulant un bruit de claquement. A gauche, on entend le même souffle amphorique à la base. L'expectoration est abondante et d'une fétidité gangreneuse. Les crachats, soumis à l'examen bactériologique de M. le Dr Hermans, contiennent de nombreux streptocoques et saprophytes; ni termo-bacilles ni bacilles de Koch. L'urine est jaune, transparente, acide, d'une densité de 1.032 et ne contient ni albumine, ni glycose, ni sang, ni bile.

Le diagnostic symptomatique de gangrène pulmonaire bilatérale est établi.

Traitement : régime tonique, bière, café; extrait d'opium à la dose de 10 centigrammes par pilules de 5 milligrammes; perles de térébenthine; atmosphère térébenthinée maintenue autour du malade par de l'étoupe imprégnée d'huile essentielle de térébenthine placée sur les couvertures.

Le lendemain, le malade se sent soulagé; l'opium lui a procuré du sommeil et l'expectoration est moins abondante. Il n'y a cependant guère

de modification dans l'état médical; les deux cavernes sont également apparentes.

Le 10 décembre, irritation douloureuse de la gorge; transpirations profuses. L'asphyxie s'est établie et a déterminé la mort à 16 heures.

La température axillaire a été en hypothermie, ne dépassant pas 37 à 38°, sauf le 6, où elle a atteint exceptionnellement le niveau de 39°7.

Autopsie. — Elle a été faite par M. le Dr Vervaeck.

La rigidité cadavérique persiste. Lividités très étendues. Tache verte de l'abdomen. Amaigrissement.

A l'ouverture de la poitrine, on constate que le poumon gauche adhère dans toute son étendue à la paroi thoracique. A droite, les adhérences sont localisées au sommet; la cavité pleurale droite renferme 1 litre de sérosité jaunâtre tenant en suspension de nombreux flocons fibrineux.

Poumon droit : pèse 1240 grammes; sillons interlobaires libres d'adhérences. Plèvre viscérale du sommet anthracosée. Au lobe inférieur, le feuillet pleural est dépoli et tapissé d'exsudat fibrineux en voie d'organisation. A la section, le parenchyme des lobes supérieur et moyen est congestionné et œdématié, mais crépite partout.

Le lobe inférieur présente dans toute son étendue des lésions d'hépatisation grise ou gangreneuse.

Le parenchyme pulmonaire a une coloration gris rouge ou rouge verdâtre. Il est imbibé de liquide sanieux, grisâtre, d'odeur gangreneuse. En certains endroits où le parenchyme a une coloration grise, le liquide qui s'écoule à la pression a un aspect franchement purulent. La friabilité de l'hépatisation est variable par places : elle est nette aux foyers grisâtres. Aux régions gangreneuses, le parenchyme offre une certaine résistance, mais finit cependant par se déchirer.

La lésion primitive paraît être de l'hépatisation lobulaire, amenant, par confluence des foyers, la disposition pseudo-lobaire.

Poumon gauche : pèse 870 grammes. En détachant les adhérences très intimes qu'il contracte avec la paroi thoracique, on détruit au niveau du sillon interlobaire la paroi d'un kyste pleural renfermant environ 50 grammes de liquide purulent, jaune verdâtre, d'odeur gangreneuse. Ce foyer est situé au tiers antérieur du sillon interlobaire. A la section, le parenchyme pulmonaire du sommet est emphysémateux, anémié, œdématié. Son quart inférieur présente des lésions lobulaires de gangrène

pulmonaire au voisinage du foyer interlobaire. Le lobe inférieur présente les mêmes lésions gangreneuses, plus diffuses, notamment à la région située au-dessous du foyer gangreneux interlobaire. La moitié postérieure du parenchyme est vivement congestionnée.

Les ganglions bronchiques sont anthracosés; les parois bronchiques épaissies.

Cœur : pèse 345 grammes; mesure $11 \times 10 \times 3\,1/2$; volume : 334 centimètres cubes. L'organe est surchargé de graisse dans sa partie droite; il est en diastole. Le péricarde est sain; le myocarde friable, décomposé. L'endocarde et les valvules sont sans altération, sauf la mitrale, qui est indurée, translucide. Le trou de Botal est oblitéré.

Foie : pèse 1730 grammes; mesure $17 \times 30 \times 5\,1/2$; volume : 1353 centimètres cubes. Capsule non épaissie. Parenchyme hépatique anémié, de consistance augmentée, malgré la décomposition. Pas de calculs biliaires.

Rate : pèse 130 grammes; mesure $10 \times 7 \times 3$; volume : 124 centimètres cubes. Elle n'est pas infectieuse.

Rein droit : pèse 190 grammes; mesure $12 \times 5 \times 3$; volume : 179 centimètres cubes. Se décortique facilement. Substances corticale et médullaire d'étendue normale, congestionnées.

Rein gauche : pèse 185 grammes; mesure $12 \times 5\,1/2 \times 2\,1/2$; volume : 179 centimètres cubes. Mêmes caractères que le rein droit.

Capsules surrénales, estomac et intestins : décomposés.

Péritoine : sain.

Cavité abdominale : ne renferme pas de sérosité.

Centres nerveux : dure-mère non épaissie. Pas d'œdème cérébral. Pie-mère transparente au niveau du chiasma. Vaisseaux de l'hexagone non athéromateux. Les centres nerveux paraissent sains.

Réflexions. — I. *Diagnostic.* — Le diagnostic de gangrène pulmonaire, établi à l'entrée du sujet, était symptomatique; nous avons pu le compléter par l'observation du cas, et nous l'avons rapporté à un processus de pleurésie interlobaire que nous avons cru exister des deux côtés.

L'autopsie a confirmé l'existence d'un foyer interlobaire, mais seulement unilatéral.

II. *Pleurésie interlobaire gauche.* — Le point de départ des désordres

gangreneux existe dans le foyer de pleurésie enkystée, situé au tiers antérieur du sillon interlobaire gauche, comme l'indique le schéma ci-dessous de notre externe M. Lemoine. D'après les renseignements fournis, le malade a été traité en ville par un médecin qui l'a déclaré atteint de pleurésie; l'exactitude du diagnostic a été confirmée par la vomique du 19 novembre.

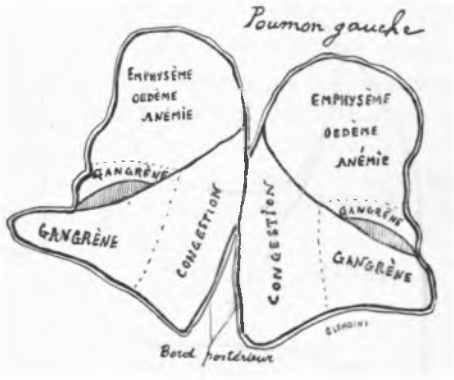

Nous avons insisté à diverses reprises sur la signification de la gangrène pulmonaire au point de vue de la physiologie pathologique; nous avons répété que la gangrène pulmonaire n'est pas une maladie à ranger dans le cadre des affections primitives du poumon, et qu'elle doit être envisagée comme un accident terminal de plusieurs états morbides. Nous renvoyons surtout aux considérations générales développées sur ce sujet aux pages 145, 220 et 352 du tome X de notre Recueil.

Le poumon gauche était intimement adhérent à la paroi thoracique dans toute son étendue; les conditions anatomiques de ce côté étaient telles qu'un épanchement pleural ne pouvait pas se former à gauche. La plèvre interlobaire s'est enflammée et a constitué un foyer d'abcédation qui s'est ouvert dans la bronche par le processus habituel d'une plaque gangreneuse au point saillant. Les produits septiques ont été rejetés par la vomique du 19 novembre. Mais leur élimination n'a été ni complète ni régulière, et il y a eu rétention de produits sphacélés dans la poche pleurale.

Par suite de cette rétention et de la résorption des produits, il y a eu infection générale et entreprise du poumon droit; les deux lobes supérieurs de ce poumon, seuls adhérents à la paroi, ont été congestionnés et œdématiés; le lobe inférieur a été atteint de deux formes anatomo-pathologiques qui se rencontrent souvent : gangrène et pneumonie grise.

Les deux schémas dressés, page 174, par notre externe M. Lemoine, indiquent les localisations morbides, observées dans le poumon droit. La

première figure indique la partie non adhérente de la plèvre qui était tapissée d'un exsudat fibrineux en voie d'organisation ; la plèvre était adhérente dans tout le reste de son étendue.

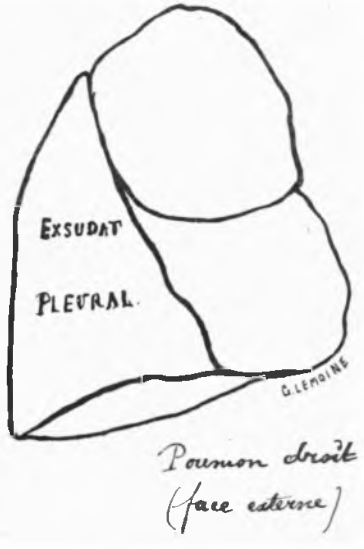

La deuxième figure représente le poumon droit incisé et étalé ; la portion périphérique, marquée d'une ligne double, répond aux régions adhérentes de la plèvre. L'œdème et la congestion occupaient les deux lobes supérieurs ; le lobe inférieur était envahi par les foyers de pneumonie grise et de gangrène intertriqués.

III. *Rappel de cas analogues.* — Nous avons rapporté à la page 217, sous le n° 177 du tome X, l'observation d'un cas de gangrène pulmonaire et de pneumonie grise ; mais les deux localisations étaient séparées : la gangrène occupait la base du lobe inférieur gauche ; la pneumonie grise existait dans le lobe supérieur et dans le quart supérieur du lobe inférieur du même côté. Chez notre malade actuel, les deux lésions, pneumonie et gangrène, étaient intertriquées, quoique nettement distinctes.

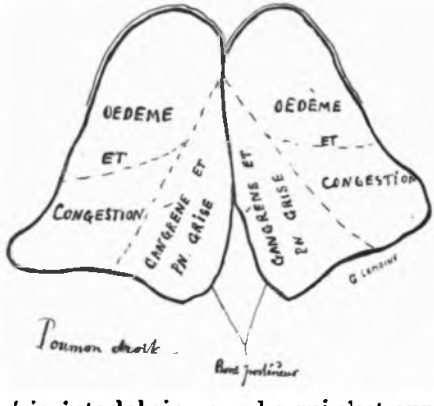

IV. *Rapport entre les lésions.*— La question intéressante à résoudre est celle qui concerne le rapport entre les deux lésions. Si nous tenons compte de l'évolution des symptômes, nous devons considérer la succession des symptômes comme il suit :

Comme *point de départ*, pleurésie interlobaire gauche qui s'est ouverte par gangrène de sa paroi dans la bronche.

Deuxième phase : empoisonnement septique par résorption de produits gangreneux et sphacèle dans le lobe inférieur droit par foyers multiples.

Troisième phase : inflammation éliminatrice et suppuration du poumon droit sous forme de pneumonie grise.

V. *Susceptibilité catarrhale bronchique.* — Le sujet souffrait depuis plusieurs années d'une susceptibilité catarrhale bronchique qui déterminait des accès aigus à intervalles irrégulièrement espacés. L'autopsie a permis de constater que les parois bronchiques étaient considérablement épaissies. On comprend le retour fréquent des accidents de catarrhe bronchique en présence de l'altération de structure de la muqueuse bronchique.

N° 223.

Début par catarrhe bronchique. Syndrome clinique terminal de pneumonie grise en foyers en corymbes, affectant l'allure pseudo-lobaire. Mort. Endothéliome primitif de la plèvre. Foyers métastatiques dans le foie non soupçonnés pendant la vie.

La nommée Barbe De B..., veuve F..., 63 ans, ménagère, constitution forte, tempérament sanguin, est entrée à l'hôpital Saint-Pierre (salle 35, lit 18) le 24 obtobre 1900.

Elle a toujours eu une bonne santé; elle a eu cinq enfants, dont trois sont vivants et bien portants. La ménopause s'est accomplie sans troubles.

Elle n'est souffrante que depuis quatre semaines d'un refroidissement auquel elle n'a pas attaché grande importance; elle tousse, elle crache du muco-pus; pas de palpitations; elle n'a pas eu d'œdème ni de gonflement du ventre. L'appétit est bon; les selles sont régulières.

A son entrée, nous trouvons des râles ronflants et sibilants des deux côtés de la poitrine; des faux pas au cœur avec renforcement diastolique aortique et mitral; le pouls est régulier, à 80. L'urine, d'une couleur jaune, acide, a une densité de 1.020; renferme des traces d'albumine; ni bilirubine, ni sucre, ni sang.

Nous prescrivons une potion à la gomme ammoniaque 3 : 200 et le régime des trois quarts.

Il n'y a guère eu de modifications dans l'état jusqu'au 22 novembre; la malade circulait dans les salles et ne se plaignait que de catarrhe bronchique; cependant elle maigrissait.

Le 22 novembre 1900, l'oppression s'est accentuée; râles muqueux des deux côtés, en avant et en arrière; légère dilatation du cœur droit; bruits du cœur plus sourds.

Le 23 novembre, il y a eu de l'insomnie par agitation nerveuse; l'expectoration est purulente, visqueuse et teintée d'orange safrané; on aurait, d'après les crachats, diagnostiqué une pneumonie. Celle-ci ne s'est traduite que le lendemain à l'auscultation; et, particularité intéressante à

rapprocher des résultats de l'autopsie, c'est à gauche que nous avons entendu du souffle bronchique avec tympanisme sous-claviculaire gauche, alors que l'autopsie a établi que la pneumonie siégeait au lobe inférieur droit.

Ventouses sèches et potion expectorante au tartre émétique et à l'extrait d'opium.

Le 25 novembre, pas de modification le matin; vers 17 heures, l'oppression est devenue beaucoup plus marquée; transpiration abondante et râles muqueux entendus à distance. La malade a succombé à 23 heures.

Il n'y a pas eu d'hyperthermie.

Autopsie. — Elle a été faite par M. le Dr Vervaeck.

La rigidité cadavérique persiste. Lividités peu développées. Pas de tache verte. Amaigrissement.

A l'ouverture de la poitrine, les cavités pleurales renferment chacune 300 grammes de sérosité citrine. Quelques adhérences au sommet droit.

Poumon droit : pèse 790 grammes; ganglions du hile antracosés. Plèvre viscérale non épaissie, mais présentant un grand nombre de petites néoplasies de forme irrégulièrement arrondie, très aplaties, de coloration grisâtre. Elles constituent de véritables squames pleurales ne pénétrant pas dans la profondeur du parenchyme pulmonaire. Cette infiltration rappelle, par sa disposition, les lésions du cancer métastatique de la plèvre.

Emphysème sous-pleural des lobes supérieur et moyen, dont le parenchyme est légèrement congestionné et œdématié, mais crépite partout.

Au lobe inférieur, la congestion et l'œdème s'accentuent. En certains endroits apparaissent des foyers d'hépatisation lobulaire dont la confluence aboutit à la production de lésions pseudo-lobaires. A ce niveau, le parenchyme perd toute crépitation, se déchire sous le doigt et va au fond de l'eau. Il est gorgé de liquide louche, purulent, non aéré. En somme, hépatisation grise au début. Les parois bronchiques sont épaissies.

Poumon gauche : pèse 530 grammes; présente les mêmes caractères d'infiltration métastatique de la plèvre viscérale. Le parenchyme pulmonaire crépite partout, est légèrement œdématié, emphysémateux et anémié. La plèvre pariétale n'offre aucune altération.

Cœur : pèse 287 grammes; mesure $19 \times 10 \times 4\,1/2$; volume : 277 centi-

mètres cubes. La cavité péricardique renferme 50 grammes de sérosité citrine. L'organe est en diastole, chargé de graisse. Le péricarde est sain ; le myocarde est brunâtre, de consistance normale.

Ventricule gauche : endocarde sain. La valvule mitrale est légèrement infiltrée d'athérome. L'orifice n'est pas rétréci.

Ventricule droit : non dilaté. La valvule tricuspide est grisâtre, assez souple.

Orifice pulmonaire : valvule transparente.

Orifice aortique : valvules sclérosées dans leur segment inférieur, légèrement infiltrées d'athérome ainsi que la paroi aortique.

Oreillettes : dilatées. Trou de Botal oblitéré.

Foie : pèse 1380 grammes; mesure $28 \times 19 \times 7\ 1/2$. Capsule épaissie au niveau du ligament suspenseur (corset). Le parenchyme hépatique, à la section, est congestionné, friable, graisseux. Il présente de nombreux nodules métastatiques de forme arrondie, généralement ombiliqués à leur partie centrale, de coloration blanchâtre un peu lardacée. La vésicule biliaire ne renferme qu'un peu de bile verdâtre. La paroi n'est pas épaissie. Nous ne trouvons pas d'altérations susceptibles d'expliquer les lésions métastatiques du foie.

Canaux hépatique, cystique et cholédoque : normaux.

Pancréas : pèse 65 grammes; mesure $24 \times 4 \times 4$. Parenchyme glandulaire congestionné, de consistance faible. Aucune altération.

Rate : pèse 115 grammes; mesure $9 \times 6 \times 2$; volume : 104 centimètres cubes. Rien d'anormal.

Rein droit : pèse 138 grammes; mesure $10 \times 4\ 1/2 \times 2\ 1/2$; volume : 134 centimètres cubes; se décortique assez difficilement. La surface n'est pas granuleuse. A la section, légère réduction et sclérose de la substance corticale. La substance médullaire est saine. Le bassinet est surchargé de graisse. Les petits vaisseaux sont sclérosés.

Rein gauche : pèse 157 grammes; mesure $10 \times 5 \times 3$; volume : 151 centimètres cubes. Mêmes caractères que le rein droit. On note à son extrémité inférieure un kyste à contenu citrin et du volume d'une noisette.

Capsules surrénales : décomposées.

Cavité abdominale : ne renferme pas de liquide; péritoine sain; ganglions mésentériques et prévertébraux non engorgés.

Larynx, trachée, œsophage : pas de lésions.

Estomac : renferme un peu de liquide grisâtre. Muqueuse sans aucune altération. Pylore intact. Duodénum, rien d'anormal.

Intestins : peu de matières fécales. Muqueuse grisâtre, saine partout.

Matrice, trompes, ovaires : pas de lésions.

Centres nerveux : dure-mère épaissie, sans adhérences anormales. OEdème cérébral très marqué. Pie-mère transparente au niveau du chiasma. Artères de la base non athéromateuses. Centres nerveux anémiés. Pas d'altérations à la section.

Bulbe, protubérance, cervelet : normaux.

Réflexions. — I. *Diagnostic.* — Nous avons traité la malade pour un catarrhe bronchique à son entrée à l'hôpital ; le poumon a été entrepris le 22 novembre et l'asphyxie a suivi une marche rapide.

L'autopsie nous a confirmé l'existence d'un processus de pneumonie lobulaire, affectant les allures des foyers en corymbes de la pneumonie grise pseudo-lobaire.

Mais elle nous a révélé un facteur de l'existence duquel nous ne nous doutions pas : d'une part le feuillet viscéral des deux plèvres était parsemé d'un très grand nombre de petites néoplasies à forme squammeuse, et d'autre part le foie présentait à la section de nombreux nodules affectant les allures des métastases carcinomateuses.

II. *Siège primitif du mal.* — A en juger par l'aspect des localisations hépatiques, il n'y avait pas de doute sur l'interprétation à leur donner ; il s'agissait de foyers manifestement métastatiques.

L'histoire clinique du cas est de nature à confirmer cette interprétation ; la malade n'a présenté aucun signe qui ait traduit l'existence d'un cancer primitif du foie. J'ajouterai même qu'elle n'a présenté aucun symptôme qui nous eût permis de reconnaître les lésions hépatiques.

Tenant compte de ces deux ordres de renseignements, nous excluons l'hypothèse d'un cancer primitif du foie. Il restait à retrouver le foyer originaire de ce processus métastatique, et notre attention s'est reportée du côté des lésions pleurales. Le diagnostic anatomique nous a embarrassé et nous avons demandé à notre collègue, M. le professeur Stiénon, de déterminer la nature histologique des néoplasmes pleuraux. Il a fait de ce point l'objet d'une étude approfondie et a communiqué le résultat de son examen à la Société d'anatomo-pathologie, dans sa séance du

14 décembre 1900. L'intérêt du sujet nous engage à reproduire les conclusions du travail de notre savant collègue.

III. *Examen macroscopique des lésions. — Plèvres :* sur la surface des deux plèvres, on voit une infinité de petites plaques d'un gris jaunâtre, légèrement surélevées, dont l'étendue maxima ne dépasse pas 1 centimètre de diamètre; la plupart sont beaucoup moins larges et ne mesurent pas plus de 2 ou 3 millimètres de diamètre elles sont innombrables, se retrouvent dans les replis interlobaires aussi bien qu'à la surface antérieure des poumons; elles sont bien délimitées et non confluentes. A l'autopsie, on a constaté que la lésion était nettement limitée à la plèvre viscérale; le feuillet pariétal était indemne.

Les ganglions du hile sont un peu tuméfiés et anthracosés.

Poumons : on n'y constate aucune autre altération que l'œdème et la congestion.

Sur des coupes faites au niveau des lésions pleurales, on voit bien que celles-ci restent circonscrites au domaine pleural; en grandissant, la lésion s'est étendue en largeur, mais n'a pas pénétré dans la profondeur; les plaques ont de 1 à 2 millimètres d'épaisseur maxima.

Foie : pèse 1388 grammes; mesure $19 \times 28 \times 7\ ^1/_2$. Outre un certain degré de sclérose diffuse, on y remarque un grand nombre de noyaux blanchâtres, offrant les plus grandes analogies avec les noyaux du carcinome métastatique du foie; leur volume varie depuis celui d'une tête d'épingle jusqu'à celui d'une grosse noisette; les noyaux superficiels sont déprimés à leur centre en forme de bouton de guêtre; les voies biliaires sont intactes.

IV. *Examen microscopique.* — A la plèvre, sur des coupes transversales, se voit, à un faible grossissement, une structure radiée bien particulière; le tissu pleural est parcouru par des colonnes cellulaires, rectilignes en général, mais parfois anastomosées entre elles, qui rappellent un peu, quant à la disposition générale, les colonnes de cellules d'un lobule du foie; à un grossissement plus fort, on voit que les cellules qui forment ces colonnes sont des éléments cubiques, assez polymorphes cependant, avec un gros noyau vésiculaire. Rien n'est régulier dans la disposition relative de ces cellules; en quelques rares points, les colonnes se sont élargies pour former de véritables îlots, semblables en tous points à ceux

du carcinome glandulaire; mais, en général, les colonnes cellulaires ne renferment que deux cellules de front, et l'on constate parfois entre elles une fissure longitudinale, vestige d'un état canaliculaire.

Au foie, les lésions ont absolument les mêmes caractères qu'à la plèvre, à cette différence près que les colonnes cellulaires sont moins tassées et n'ont pas la direction radiée signalée à la plèvre.

Diagnostic histologique. — Le diagnostic anatomique de ces lésions a été : *endothéliome primitif de la plèvre avec métastase hépatique; carcinome endothélial de certains auteurs.*

V. *Endothéliome primitif de la plèvre.* — L'examen de M. le professeur Stiénon ne nous a pas laissé de doutes sur la nature du mal; il s'agissait d'un *endothéliome primitif des deux plèvres,* désigné par quelques auteurs sous le nom de *carcinome endothélial.*

La lésion est rare à la plèvre; elle a été décrite pour la première fois par E. Wagner. Elle est mieux connue du côté d'autres organes, et notre collègue de l'Université de Gand, M. le Dr Van Duyse, en a fait le sujet de deux travaux importants qui ont paru dans le *Bulletin de l'Académie royale de médecine* en 1895; le premier de ces travaux concernait l'étude des endothéliomes de l'orbite; le second était relatif à un endothéliome hyalogène de la peau du nez.

Du côté de la plèvre, son histoire clinique est peu connue; elle a été masquée par les manifestations secondaires, métastatiques du côté du foie, du poumon ou d'autres organes. Notre observation aurait subi le même sort sans l'examen minutieux auquel M. le professeur Stiénon s'est livré. L'aspect cylindrique des éléments, qui, comme M. Van Duyse le fait remarquer, est un des caractères des endothéliomes, est signalé par M. Stiénon dans la note qu'il nous a remise.

Nous ne discuterons pas la question de l'origine de l'endothéliome; nous préférons rester ici sur notre terrain clinique.

VI. *Séméiologie et processus.* — La question qui se présente est importante : L'endothéliome pleural a-t-il été le foyer primitif du mal?

Tout nous porte à le croire. La malade, qui a toujours joui d'une bonne santé, a commencé à se plaindre un mois avant son entrée à l'hôpital, soit vers le 25 septembre 1900. Elle a considéré son mal comme un refroidissement banal, qu'elle n'a pas même traité; ce n'est que quand l'oppres-

sion s'est accentuée qu'elle s'est résignée à entrer à l'hôpital. L'oppression a été le symptôme principal et a été en disproportion manifeste avec l'insignifiance des résultats que l'exploration de la poitrine a donnés. Nous avons même recherché si elle n'était pas sous la dépendance d'une affection organique du cœur ou d'une néphrite.

Nous n'avons constaté au cœur que des bruits inconstants et peu marqués; le seul signe noté a été le renforcement diastolique aortique et mitral.

Du côté des reins, nous avons trouvé des traces d'albumine dans l'urine ; mais l'examen microscopique de ce liquide n'a rien dévoilé. Il n'y a pas eu d'œdème ni d'ascite.

Dans ces conditions, nous avons considéré le catarrhe bronchique comme se rattachant à une insuffisance du myocarde par suite de l'âge du sujet.

Il n'y a pas eu de point de côté pleurétique; il y a eu des douleurs vagues à la poitrine rapportées à la toux tenace de la malade. Cette toux n'a pas cédé à la médication expectorante et n'a été calmée la nuit que par l'extrait d'opium.

La percussion de la poitrine n'a pas donné de matité, sauf à la base gauche; il n'y a eu, en fait, d'autre signe de percussion que du tympanisme sous la clavicule gauche deux jours avant la mort.

L'auscultation a révélé des râles sibilants et ronflants des deux côtés ; ce n'est que le 22 novembre que nous avons entendu des râles muqueux et le 23 novembre il y a eu du souffle bronchique au sommet gauche.

Il n'y a pas eu de frottement pleural.

Le cas est remarquable par l'absence de tout signe pleural. Nous avons déjà eu l'occasion d'insister sur le mutisme séméiologique dans des lésions graves de la plèvre, notamment dans les cas de tuberculose; on connaît la gravité de la pleurésie latente de la base.

Nous sommes revenu sur ces considérations à propos du malade dont l'observation figure dans ce volume sous le n° 217, à la page 120.

Si nous insistons sur le caractère latent au point de vue pleural que nous avons constaté, c'est surtout parce que l'histoire de la maladie commence à peine à être connue ; or nous trouvons déjà, dans les chapitres qu'on lui a consacrés, cette mention que l'endothéliome de la plèvre évolue avec les symptômes d'une pleurésie chronique. C'est de la séméiologie faite d'avance et non dictée par l'observation clinique.

La vérité, à propos de notre cas, c'est que nous n'avons constaté que des symptômes de catarrhe bronchique jusqu'au moment où les accidents lobulaires ultimes se sont produits. Nous sommes arrivé à l'amphithéâtre d'autopsie ignorant la nature réelle du mal, à part la pneumonie terminale. Nous n'avons été édifié que par l'examen direct des organes, qui nous a révélé l'endothéliome pleural et les foyers métastatiques du foie. Nous n'avions soupçonné ni l'une ni l'autre de ces lésions.

VII. *Rapprochement avec l'observation n° 217.* — Nous avons rapporté sous le n° 217, à la page 112 de ce volume, l'observation d'une malade qui était atteinte d'une affection complexe, dont l'élément primitif nous a paru constitué par un sarcome de la plèvre. Nous nous bornons à rappeler ce cas, dont le processus est autre que celui du sujet actuel.

N° 224.

Alcoolisme et athéromatose. Apoplexie cérébrale et hémiplégie gauche en 1887 par hémorragie du cerveau antérieur droit. Reprise du travail. Ramollissement cérébral en 1900 par oblitération de l'artère sylvienne gauche. Contractures. Mort par asphyxie.

Le nommé Charles W..., âgé de 78 ans, en dernier lieu peintre en bâtiments, a été apporté à l'hôpital Saint-Pierre (salle 19, lit 1) le 2 décembre 1900.

Il a été à plusieurs reprises en traitement; une première fois, en 1886, pendant quelques jours pour embarras gastrique.

Le second séjour, du 21 avril au 30 mai 1887 (salle 1, lit 5), a été nécessité par une atteinte d'apoplexie cérébrale survenue brusquement et qui a été suivie d'hémiplégie gauche, persistant encore à sa sortie. Il est revenu à deux reprises, en 1889 et en 1893, à cause de l'hémiplégie, qui permettait la marche en traînant la jambe.

Il buvait beaucoup et n'a pas renoncé à ses habitudes. Il affirme que, à part l'apoplexie cérébrale de 1887, il n'a jamais été malade; mais il reconnaît qu'il avait l'ivresse mauvaise et en gardait un caractère très colérique. Il n'a pas présenté de symptômes nouveaux jusqu'au 1er décembre 1900.

Ce jour, à 19 heures, il était assis chez lui et occupé à prendre du café; il s'est levé pour se servir et s'est senti mal à l'aise; sa femme l'a soutenu et l'a remis sur sa chaise; il se plaignait d'être malade et a demandé qu'on le mît au lit.

Il a dormi toute la nuit, et le 2 décembre, à 7 heures du matin, quand sa femme lui a demandé s'il voulait aller à l'hôpital, il a nettement refusé; à ce moment, il avait encore toute sa présence d'esprit. A 8 heures du matin, un médecin a été appelé; dans l'intervalle, on n'avait rien noté de particulier; mais à l'arrivée du médecin, W... ne pouvait plus parler et ne comprenait plus ce qu'on lui demandait; il avait perdu toute conscience et restait immobile dans son lit. C'est dans cet état qu'on l'a transporté à l'hôpital, à 15 heures.

Notre excellent interne, M. Lagache, a constaté l'état comateux ; les quatre membres était contracturés, mais retombaient inertes sur le lit quand, après les avoir soulevés, on les abandonnait à eux-mêmes. Pupilles également et largement dilatées. La vessie est vide par suite d'incontinence.

M. Lagache a prescrit un lavement purgatif qui a amené plusieurs évacuations.

A 18 heures, la paupière gauche est entr'ouverte et l'œil se dirige dans la direction du bruit ; blépharoptose à droite. Les pupilles sont à ce moment également contractées.

La commissure labiale droite est abaissée. La contracture des membres persiste, mais ils retombent toujours dans le relâchement quand on les a soulevés. La sensibilité persiste des deux côtés et paraît même exagérée.

Le malade répond par un grognement inarticulé aux questions. Il comprend cependant ce qu'on lui dit ; quand je lui demande de me donner la main droite, il fait un effort pour la soulever ; il n'y parvient pas. Quand je place ma main dans la sienne et que je lui demande de serrer mes doigts, il le fait, mais très faiblement.

Le pouls est régulier, athéromateux, à 96 ; la respiration à 28. Râle trachéal. L'urine, retirée par la sonde, est jaune, acide, a une densité de 1.022 et contient des traces d'albumine.

Le malade refuse toute boisson ; c'est à peine s'il parvient à avaler quelques cuillerées de la potion à l'élixir antiapoplectique que nous avons prescrite et que nous avons supprimée à cause de la difficulté à faire avaler quoi que ce soit.

Le 3 décembre, la stupeur comateuse persiste avec contracture des deux membres supérieurs et de la face droite. Les réflexes patellaires sont supprimés. Incontinence d'urine sans rétention.

A partir du 4 décembre, la contracture est plus prononcée dans le membre supérieur gauche. La respiration est de plus en plus gênée et revêt le type Cheyne-Stokes. Le teint devient pâle dans la soirée du 5 et le malade s'asphyxie dans la nuit du 6 au 7, à 4 heures du matin.

La température axillaire n'a pas dépassé 37°.

Autopsie. — Elle a été faite par M. le Dr Vervaeck.

La rigidité cadavérique persiste. Lividités assez prononcées ; pas de tache verte.

A l'ouverture de la poitrine, il n'y a pas d'épanchement pleural, mais des adhérences dans toute l'étendue du poumon gauche et à la base droite.

Poumon droit : pèse 690 grammes. Emphysème; anthracose; anémie des lobes supérieur et moyen. Le lobe inférieur est congestionné, très légèrement œdématié. Les parois bronchiques sont épaissies. Les ganglions du hile sont infiltrés d'anthracose.

Poumon gauche : pèse 520 grammes. Lobe inférieur emphysémateux et anémié. Lobe inférieur vivement congestionné, sans œdème ni pneumonie lobulaire.

Cœur : pèse 335 grammes; mesure $12 \times 11 \times 3$; volume : 324 centimètres cubes. Cavité péricardique sans liquide. Péricarde viscéral un peu épaissi le long des coronaires. L'organe est en diastole, dilaté dans sa partie droite et surchargé de graisse. Le myocarde est brunâtre, de consistance faible.

Orifice pulmonaire : valvules grisâtres, translucides.

Orifice aortique : valvules sclérosées, grisâtres dans leur segment inférieur; l'une d'elles est infiltrée d'athérome à sa face aortique. L'aorte est dilatée et présente des lésions d'athérome assez développées, dont les unes sont calcifiées, les autres ulcérées.

Ventricule droit : cavité dilatée. Musculature faiblement développée. Endocarde pariétal sain. Valvule tricuspide grisâtre, assez souple.

Ventricule gauche : endocarde pariétal non épaissi. Lames de la mitrale athéromateuses sans végétations. L'orifice mitral n'est pas rétréci. Les coronaires ne sont pas athéromateuses.

Oreillettes : dilatées. Trou de Botal oblitéré.

Foie : pèse 990 grammes; mesure $21 \times 15 \times 5$; volume : 959 centimètres cubes. Capsule non épaissie. Parenchyme congestionné à la section, de consistance assez ferme. Pas de calcul biliaire.

Rate : pèse 63 grammes; mesure $6\,^1/_2 \times 2\,^1/_2 \times 2\,^1/_2$; volume : 59 centimètres cubes. Sclérosée, sans autre altération.

Rein droit : pèse 117 grammes; mesure $10 \times 5\,^1/_2 \times 3$; volume : 114 centimètres cubes. La capsule se détache assez facilement de la surface qui reste lisse. A la section, la substance corticale est réduite d'étendue, sclérosée, rouge. La substance médullaire paraît saine. Le bassinet est dilaté et surchargé de graisse.

Rein gauche : pèse 115 grammes; mesure $9 \times 4 \times 2\,^1/_2$; volume : 111 centimètres cubes. Mêmes caractères.

Capsules surrénales : normales.

Pancréas : congestion assez marquée.

Cavité abdominale : ne contient pas de liquide. Péritoine sain. Ganglions mésentériques non engorgés.

Estomac et intestins : lésions de décomposition.

Centres nerveux : dure-mère épaissie, adhérant d'une façon anormale à la calotte cranienne. OEdème cérébral assez abondant. Vaisseaux de la base athéromateux. Pie-mère grisâtre au niveau du chiasma, opacifiée à la convexité. A la section, on constate de l'œdème ventriculaire avec dilatation des cavités.

A droite, il existe un ancien foyer d'hémorragie au niveau du genou de la capsule interne. Il se présente sous forme d'un kyste à contenu liquide un peu ocreux ; les parois de ce kyste sont constituées par la substance nerveuse rétractée et sclérosée. Ce kyste hémorragique mesure dans son diamètre antéro-postérieur 28 millimètres, verticalement 18 millimètres. Il est limité : *en dehors,* par la paroi ventriculaire ; *en avant,* par les deux tiers antérieurs du segment antérieur de la capsule interne et le noyau caudé ; *en arrière,* par la moitié postérieure de la couche optique et du segment postérieur de la capsule interne ; *en dedans,* il se limite à la moitié environ de l'épaisseur transversale des noyaux et capsules ; *en bas,* par la capsule externe.

A gauche, on note un état de ramollissement occupant à peu près la situation des lésions droites. Ce ramollissement atteint le tiers postérieur de la tête du noyau caudé, le tiers moyen du noyau lenticulaire, le tiers postérieur du segment antérieur de la capsule interne, le segment moyen de la capsule interne et le tiers antérieur du segment postérieur de cette capsule. Transversalement, le ramollissement s'étend à peu près à la moitié externe des noyaux et capsules, et se continue sur une très petite étendue dans la substance blanche de l'hémisphère cérébral. En bas et en dehors, ce ramollissement est limité par la capsule externe.

Ce ramollissement paraît être la conséquence d'une thrombose de la sylvienne, dont les branches sont athéromateuses.

Bulbe, protubérance, cervelet : rien d'anormal.

Réflexions. — I. *Diagnostic.* — La question du diagnostic avait deux portées : détermination de la cause de l'apoplexie cérébrale de 1887 et de l'apoplexie actuelle. L'autopsie nous a donné la solution des deux questions.

L'apoplexie de 1887 avait laissé, à sa suite, une hémiplégie gauche dont

le malade s'était remis assez bien pour qu'il ait pu reprendre son occupation en traînant la jambe gauche. Nous en avons retrouvé la cause sous forme d'un ancien foyer hémorragique dont le siège est précisé dans le schéma ci-contre, dressé par notre externe, M. A. Masure. Ce foyer se présentait sous la forme d'un kyste dont les parois étaient constituées par un tissu sclérosé; il contenait un liquide ocreux.

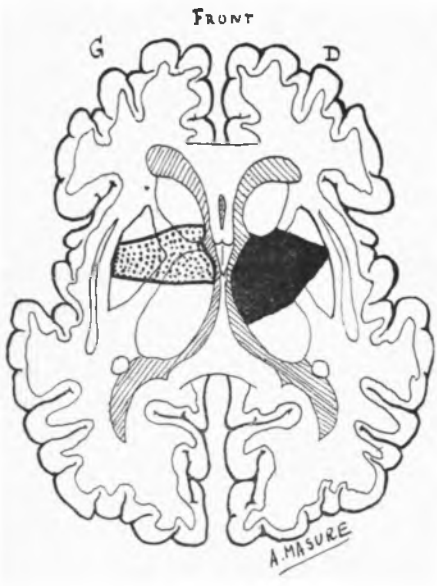

II. *Ramollissement du cerveau antérieur gauche.* — Une lésion récente occupait à gauche une situation semblable à celle de la lésion droite; mais elle était constituée par un ramollissement cérébral qui avait détruit une grande partie des noyaux et de la capsule interne. Elle est réprésentée par l'espace pointillé dans le schéma de M. A. Masure, dressé d'après la coupe de Flechsig. L'état athéromateux de l'artère sylvienne nous a fait conclure que le processus de ramollissement était sous la dépendance d'une thrombose de cette artère.

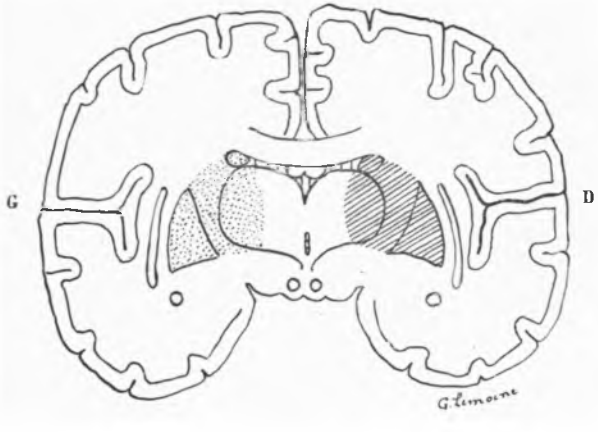

Pour faire ressortir l'étendue en profondeur des deux foyers, M. G. Lemoine, externe du service, a représenté dans un deuxième schéma une coupe vertico-transversale du cerveau passant par les tuber-

cules mamillaires. L'espace interligné répond au foyer hémorragique droit et la zone ponctuée, au siège du ramollissement.

III. *Appréciation du processus.* — L'alcoolisme est un facteur des plus importants de l'athéromatose artérielle, et nous sommes autorisé à le considérer comme le principe générateur du processus observé.

Il y avait de la pachyméningite durale, avec adhérence anormale à la calotte cranienne. Le feuillet interne de la dure-mère était moins intéressé et le malade n'était pas prédisposé à l'hématome sous-dural.

La pie-mère était opacifiée et grisâtre, et présentait les caractères indiqués dans les cas de méningite chronique des buveurs.

IV. *Diagnostic entre le ramollissement et l'hémorragie cérébrale.* — Le diagnostic est difficile à établir et parfois même impossible. Ce n'est guère qu'en tenant compte du début que l'on arrive parfois à un diagnostic probable.

Le ramollissement est consécutif à une embolie ou à une thrombose artérielle, le plus souvent de l'artère sylvienne.

Dans les cas d'embolie, le début est brusque et affecte deux modes de manifestations : la forme comateuse et la forme épileptique d'abord, puis comateuse. C'est cette dernière que nous avons rencontrée le plus souvent, pour autant toutefois que nous pouvons admettre l'exactitude d'un diagnostic des plus délicats, quand il n'est pas contrôlé par l'autopsie.

La forme comateuse, apoplectique, présente au début une différence avec l'hémorragie cérébrale. Le syndrome apoplectique est moins brusque, moins brutal ; il débute, en général, d'une manière plus insidieuse ; le malade se sent tout à coup affaibli, à la vérité, mais il n'a pas l'*ictus* immédiat ; il parle encore, il comprend, il se rend compte de tout, mais il est dans un état d'ahurissement qui se transforme au bout de quelques heures en coma apoplectique.

Une fois la destruction du tissu opérée, il n'y a plus de signes diagnostiques certains ; que la destruction dépende d'une inondation hémorragique ou d'une nécrose par misère nutritive, les symptômes sont les mêmes.

Chez notre malade, le mode de début était de nature à nous faire admettre le ramollissement. Il a été atteint le 1er décembre à 19 heures ; il n'est pas tombé, il n'a pas perdu connaissance, il a parlé avec netteté.

Le lendemain matin, à 7 heures, après une nuit tranquille, il a parlé encore nettement et avec intelligence.

A 8 heures du matin, état apoplectique. Il y a eu ainsi onze heures de lucidité d'esprit et d'élocution entre le début des accidents et celui de l'état comateux apoplectique.

A partir de ce moment, il n'y a plus eu la moindre différence entre son état et celui que l'hémorragie cérébrale laisse à sa suite.

V. *Contractures.* — Les contractures ont été notées chez notre malade dès son entrée à l'hôpital; elles intéressaient les quatre membres et étaient faciles à surmonter; quand on avait soulevé les membres et qu'on les laissait retomber sur le lit, ils étaient flasques et paralysés; puis la contracture reparaissait. Elle a été surtout marquée dans le membre supérieur gauche, ce qui est le cas le plus fréquent dans les hémiplégies de longue durée.

N° 225.

Début par des symptômes de catarrhe bronchique; puis symptômes d'excavation du poumon droit, avec hypertrophie du cœur. Expectoration abondante rappelant la vomique. Mort subite par atélectasie pulmonaire. Autopsie : Anévrisme de l'aorte ascendante. Néphrite granuleuse. Atélectasie pulmonaire.

La nommée Sidonie-Joséphine N..., épouse M..., 45 ans, journalière, a été à trois reprises en traitement dans notre service en 1900.

Elle a joui d'une bonne santé jusqu'il y a deux ans; elle a eu douze enfants qui sont tous morts en bas âge; la ménopause est établie depuis dix-huit mois.

Elle souffre depuis le printemps de 1898 de toux et d'expectoration et elle a été traitée depuis cette époque dans le service des consultations gratuites par des préparations arsénicales et opiacées.

Premier séjour : du 17 au 30 juin 1900 (salle 37, lit 5). La malade se plaignait surtout à cette époque d'une oppression très forte, avec sensation d'angoisse; l'expectoration n'était pas très abondante, mais muco-purulente; l'examen bactériologique des crachats n'a pas été fait.

L'exploration de la poitrine a révélé les signes suivants : Matité de tout le côté gauche antérieur, où la respiration est affaiblie et coupée par les battements du cœur, qui sont très violents. Au sommet droit postérieur, il y a du tympanisme avec une respiration caverneuse et de la pectoriloquie haute et aphone. La matité précordiale est augmentée, surtout du côté droit; elle atteint le niveau normal à la base du cœur. On entend un souffle très bruyant, mais nous le croyons dû à une consonance des bruits du cœur dans le souffle caverneux entendu dans l'espace sous-claviculaire droit. Nous verrons plus loin que cette interprétation n'était pas exacte.

Comme symptôme subjectif, oppression très vive et constriction rétro-sternale, surtout marquée pendant les repas.

L'urine neutre, claire, d'une densité de 1.015, ne contient pas d'éléments anormaux.

La malade a été soumise au régime des trois quarts; elle a pris des hypophosphites; une potion à la teinture de digitale l'a soulagée.

Jusqu'à sa sortie, le 30 juin 1900, c'est l'état des poumons qui a surtout appelé notre attention.

Deuxième séjour : du 29 juillet au 12 septembre 1900 (salle 37, lit 5).

A sa rentrée, le 29 juillet, l'état du cœur nous révélait des lésions beaucoup plus importantes que celles que nous avions constatées en juin. Le teint est subictérique, comme dans les affections organiques du cœur. L'oppression est très forte : la malade ne peut rester au lit. L'expectoration est très abondande, purulente, et rappelle l'aspect des crachats dans la vomique. A l'exploration de la poitrine, nous trouvons du tympanisme au sommet droit, surtout marqué à l'angle de l'omoplate, et du souffle bronchique à ce niveau.

L'impulsion du cœur est très énergique et généralisée dans toute la région précordiale. Le cœur droit est dilaté, surtout à la région de la base. Nous avons beaucoup de peine à retrouver le siège de la pointe du cœur; nous arrivons cependant à le localiser dans le cinquième espace intercostal, à 10 centimètres à gauche de la ligne médio-sternale. Pas de frémissement cataire.

Les bruits du cœur sont d'intensité variable : tantôt sourds, tantôt bruyants. Il y a un souffle systolique entendu partout, mais surtout marqué au centre de la matité précordiale; de plus, mais d'une manière irrégulière, frottement entre la systole et la diastole à la base du cœur. Le pouls est régulier, serré, égal aux deux radiales.

La toux est fréquente; expectoration jus de pruneaux. L'examen des crachats, fait par M. le Dr Hermans, révèle la présence de staphylocoques et de nombreux saprophytes; pas de bacilles de Koch.

L'urine est jaune, trouble, acide, d'une densité de 1.030, et contient de l'albumine; ni glycose, ni bilirubine, ni sang. A l'examen microscopique du produit centrifugé, M. le Dr Zunz constate la présence de nombreux globules de pus, beaucoup de cellules vésicales, quelques cellules vaginales, des urates amorphes, pas de cylindres. Diazo-réaction jaune d'Ehrlich faible, mais nette (Dr Zunz).

L'abondance et les caractères de l'expectoration nous engagent à pres-

crire une potion expectorante à l'émétique et à l'extrait thébaïque et le régime lacté.

Pendant son séjour, les symptômes ont persisté, ne présentant guère que des modifications de degrés. La température axillaire a oscillé entre 38° et 39° C. L'auscultation de la poitrine a donné constamment du souffle amphorique ou caverneux, avec pectoriloquie haute et aphone, au sommet droit postérieur, où il y avait du tympanisme. Le tympanisme était surtout aigu à l'angle de l'omoplate. Au sommet gauche, il y a de la sonorité et des râles muqueux. Au cœur, le souffle systolique est resté également rude et audible par toute la région ; les pulsations cardiaques découpaient les bruits respiratoires en saccades. Le bruit de frottement qui couvrait au début le petit silence s'est transformé en un dédoublement systolique qui a persisté jusqu'à la fin.

Les battements du cœur ont été presque constamment réguliers; leur fréquence n'a pas dépassé 96 à la minute ; le pouls était égal aux deux artères radiales.

La malade a quitté l'hôpital le 12 septembre 1900, profitant d'un moment de répit dans les symptômes; elle était loin d'être guérie. A sa sortie, nous avons constaté de la sonorité des deux côtés de la poitrine, sauf un tympanisme aigu nettement délimité au niveau de l'angle de l'omoplate droite. A l'auscultation, souffle amphorique, avec bruit de drapeau à ce niveau. Pectoriloquie haute des deux côtés de la poitrine, à timbre métallique à l'angle de l'omoplate droite. Pectoriloquie aphone, surtout manifeste à ce dernier siège, mais s'entendant aussi par consonance à gauche.

Au cœur, souffle systolique rude entendu partout, avec dédoublement systolique.

Troisième séjour : 29 septembre 1900. Il a été court. La malade est rentrée le 29 septembre, à 14 heures, en proie à une oppression extrême ; elle toussait beaucoup et crachait difficilement. L'interne de garde l'a soulagée par une application de ventouses sèches dans le dos et une infusion de digitale 0,50 : 150 grammes. Elle était assez bien à 20 heures et la nuit a été assez tranquille.

Le 30 septembre, à 5 heures, elle a eu un accès subit d'orthopnée avec expectoration aqueuse très abondante à la suite duquel elle a succombé au bout de trois à quatre minutes.

Urologie. — L'analyse de l'urine n'a été faite par M. Richard que pendant six jours, à cause de la difficulté de récolter le produit intégral de vingt-quatre heures; malgré la quantité réduite signalée dans le protocole, nous avons lieu de croire qu'elle comprend le produit total de la journée. L'analyse porte sur le produit de la sécrétion rénale au début du deuxième jour à l'hôpital; à cette époque, l'abondance de l'expectoration de la malade explique la dépression de la chlorurie et de la phosphaturie; le niveau de l'azoturie a été relativement élevé.

DATE.	QUANTITÉ.	URÉE.	CHLORURE.	ACIDE phosphorique.	ACIDITÉ URINAIRE.
1900.					
3 août.	600	14.02	1.20	0.87	1.57
4 — (1)	»	»	»	»	»
5 —	400	14.27	0.60	0.28	0.68
6 —	400	12.46	0.80	0.24	0.52
7 —	510	13.84	1.27	1.47	1.33
8 —	400	11.81	1.50	—	0.46

(1) Non recueillie.

Autopsie. — Elle a été faite par M. le Dr Vandervelde.

La rigidité cadavérique persiste. Les téguments ont une teinte brunâtre, qui est surtout prononcée aux avant-bras et à la face. L'embonpoint est modéré; les pupilles sont égales, un peu dilatées; les muqueuses sont décolorées; il existe un peu de cyanose des extrémités; la graisse a disparu de la paroi abdominale et des épiploons; le ventre est légèrement ballonné. Le thorax est normalement développé; il n'y a pas d'épanchement dans le péritoine. Lorsqu'on enlève le sternum et la partie antérieure des côtes, on ouvre une poche adhérente à la face postérieure des deux premières pièces du sternum; cette poche est remplie par un volumineux caillot agonique et une quantité notable de sang noir diffluent. Elle a usé la face postérieure du sternum, ainsi qu'une partie des cartilages costaux supérieurs gauches.

Lorsqu'on enlève le cœur dans sa totalité, on constate que la poche correspond à un anévrisme pariétal de l'aorte, situé à 4 centimètres au-dessus des sigmoïdes aortiques; il communique avec l'aorte par une ouverture à bords nets, ayant à peu près le calibre d'une pièce de 5 francs.

La poche elle-même a le volume du poing; lorsqu'on la débarrasse des caillots qu'elle renferme, on constate qu'elle présente tous les caractères de l'athérome ulcéré; les mêmes lésions d'athérome se retrouvent dans l'aorte ascendante et dans la crosse; l'aorte a une circonférence de 11 centimètres à son origine.

Cœur : mesure $9 \times 8 \times 4\ 1/2$. Le péricarde est vide; le feuillet viscéral est modérément chargé de graisse. Les coronaires sont un peu opacifiées, mais elles demeurent souples. La pointe est arrondie, formée par les deux ventricules en diastole; ces ventricules renferment un peu de sang noir.

Ventricule gauche : un peu dilaté. Le myocarde mesure 13 millimètres, est très ferme, de coloration rouge sombre; la musculature est renforcée; les cordages tendineux sont épaissis. L'orifice mitral a son calibre normal, les lames valvulaires sont souples, mais épaissies. Les sigmoïdes aortiques sont légèrement épaissies.

Ventricule droit : a son calibre normal; le myocarde mesure 3 millimètres; la musculature est assez forte; pas d'altération des orifices ni de leurs valvules. L'orifice pulmonaire mesure $6^{mm}5$.

Il n'y a pas d'épanchement dans les plèvres; il existe à droite comme à gauche quelques brides d'adhérence fibreuse; les plèvres interlobaires sont soudées, mais il n'y a pas d'épanchement entre les lobes.

Poumon gauche : pèse 560 grammes. Le lobe supérieur est crépitant partout, légèrement congestionné; le lobe inférieur est œdématié et congestionné dans sa moitié supérieure; la moitié inférieure est rénitente, assez ferme, de teinte lie de vin. On y trouve çà et là quelques très petits foyers grisâtres d'hépatisation pneumonique. Dans toute l'étendue du poumon, les tuyaux bronchiques renferment une quantité notable de pus jaunâtre diffluent.

Poumon droit : pèse 730 grammes; présente au sommet un petit foyer scléro-caséeux de tuberculose ancienne; le reste du lobe supérieur est assez ferme, congestionné; il renferme de petits foyers grisâtres d'hépatisation; lorsqu'on exerce une pression sur le parenchyme, on fait sourdre une quantité très notable de muco-pus. La base est congestionnée, violacée, un peu indurée, en voie de carnification. Il n'y a pas d'altération des gan-

glions lymphatiques. Il existe de l'épaississement de la paroi des bronches.

Foie : pèse 1340 grammes; mesure $24 \times 17 \times 5\ 1/2$. La vésicule biliaire déborde légèrement le bord antérieur; elle renferme un peu de bile verte, filante, ainsi que quatre calculs du volume moyen d'une bille. La capsule de Glisson est épaissie, traversée par de nombreuses ficelures. Le bord antérieur est mince, régulier; le parenchyme est friable, œdématié et un peu cyanosé; il existe une infiltration graisseuse débutante de la périphérie des trois lobes.

Rate : pèse 150 grammes; mesure $11 \times 6 \times 2$; le parenchyme est décomposé.

Rein droit : pèse 180 grammes; mesure $9 \times 5 \times 2\ 1/2$.

Rein gauche : pèse 190 grammes; mesure $10 \times 5 \times 3$. Des deux côtés, parenchyme en voie de décomposition; on constate cependant un état granuleux de la substance corticale, indice d'une atrophie débutante.

Réflexions. — I. *Diagnostic.* — Il a été des plus difficiles à établir, malgré l'importance de la lésion aortique. Il s'agissait d'un anévrisme pariétal de l'aorte ascendante, et la lésion n'a pas été reconnue pendant la vie du sujet; elle a été seulement soupçonnée.

II. *Causes de l'erreur du diagnostic.* — Elles ont résidé dans les symptômes relevés à l'exploration des organes thoraciques.

L'existence d'une lésion de l'aorte a été reconnue à l'auscultation; mais nous avons cru qu'il s'agissait seulement d'un rétrécissement aortique avec insuffisance mitrale.

Il y a eu du souffle systolique aortique très rude se prolongeant sur le petit silence; il y a eu de la dilatation du cœur, mais elle a été inconstante. Il n'y a pas eu de frémissement cataire. La région précordiale était énergiquement soulevée dans toute son étendue. A la base du cœur, il n'y a pas eu de battement sensible au palper ou à la vue. On comprend ce mutisme séméiologique en se rappelant que l'anévrisme se noyait en quelque sorte dans le parenchyme du poumon droit; il n'avait pas eu le temps d'user le sternum, qui commençait seulement à présenter les lésions de l'ostéite raréfiante.

Tous les symptômes se sont produits, à part le souffle systolique aortique, du côté de l'appareil respiratoire. Il y a eu constamment deux symptômes: tympanisme à l'angle de l'omoplate droite et souffle caverneux au sommet

du poumon droit. Ces symptômes étaient tellement prédominants que nous avons cru à l'existence d'un foyer interlobaire entre les lobes supérieur et moyen. Il existait en réalité, car la poche anévrismale était encastrée entre les deux lobes; mais nous avions cru qu'il était d'une autre nature. L'abondance des crachats nous avait fait croire à un foyer abcédé, ouvert dans les bronches.

III. *Siège de l'anévrisme.* — La poche anévrismale était pariétale et communiquait avec l'aorte par une large ouverture à bords nets; elle était occupée par un volumineux caillot agonique et une grande quantité de sang noir diffluent.

Elle était située à 4 centimètres au-dessus des sigmoïdes aortiques; elle occupait ainsi la région marquée par les chiffres 2 et 3 du schéma de Rindfleisch, qui figure à la page 92 de ce volume. Le point 2 correspond à la région de l'aorte ascendante, qui est le siège habituel des perforations du sternum; le point 3 de la convexité indique le niveau auquel l'anévrisme aortique se dirige vers le sommet du poumon droit.

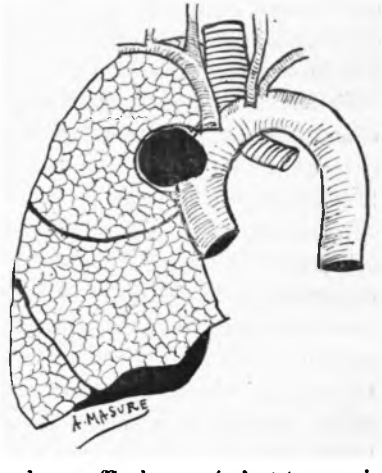

C'est de ce dernier côté que la poche anévrismale s'est surtout développée, comme l'indique le schéma ci-joint dressé par notre externe M. Masure; elle y a exercé une compression incessante du lobe supérieur du poumon droit, qui a eu pour effet de supprimer à ce niveau la fonction alvéolaire, comme dans le cas de compression pulmonaire par un épanchement pleural interlobaire; par suite de l'abolition de la fonction alvéolaire, le souffle laryngé s'est transmis dans toute sa rudesse et a provoqué le souffle bronchique. Le caractère de ce dernier a été fréquemment caverneux et amphorique, et par moments nous avons distingué nettement un bruit de drapeau.

IV. *Diagnostic de l'anévrisme de l'aorte.* — C'est le deuxième cas d'anévrisme de l'aorte que nous avons eu l'occasion d'observer à la même

époque; malgré l'importance que la lésion aortique présentait à l'autopsie, nous ne l'avons pas reconnue du vivant des sujets.

Le point mérite d'être signalé, parce que la lecture des traités contemporains de pathologie pourrait faire croire que le diagnostic de ces lésions ne rencontre guère de difficultés. Il n'en est pas ainsi, et nous croyons que ce diagnostic est des plus difficiles dans des conditions comme celles sous lesquelles les deux cas se sont présentés.

Il est certainement facile de reconnaître l'anévrisme de l'aorte quand la tumeur a usé le sternum ou les côtes et s'est fait jour sous la peau; nous avons eu l'occasion de vous montrer une malade atteinte d'anévrisme devenu sous-cutané, que M. le Dr Jacobs, agrégé à l'Université, a eu l'obligeance de soumettre à la clinique; dans ce cas, le diagnostic d'anévrisme s'imposait et n'offrait guère de difficulté que pour la détermination précise de son siège.

Mais à côté de ces sujets, il en est d'autres chez lesquels la tumeur anévrismale occupe l'intérieur de la cavité thoracique, et dans l'état actuel de la science médicale, nous ne sommes guère plus avancés que ne l'étaient nos prédécesseurs.

Stokes l'avait déjà dit dans son *Traité des maladies du cœur et de l'aorte :* « L'anévrisme de l'aorte thoracique n'offre aucun symptôme caractéristique et c'est une des maladies qui peuvent le plus facilement rester latentes; ses symptômes ne sont rien moins que constants. » (Page 568.)

Avant lui, Laënnec avait été également affirmatif; nous lisons en effet à la page 321 du tome III de son *Traité de l'auscultation médiate :* « Il est peu de maladies aussi insidieuses que l'anévrisme de l'aorte; on ne le reconnaît que lorsqu'il se prononce à l'extérieur; on peut à peine le soupçonner lorsqu'il comprime quelque organe essentiel et en gêne les fonctions d'une manière grave; et lorsqu'il ne produit ni l'un ni l'autre de ces effets, souvent le premier indice de son existence est une mort aussi subite que celle qui est donnée par un coup de feu. »

Il ajoute à la page 324 : « On peut donc dire que, dans l'état actuel de la science, il n'existe aucun moyen sûr de reconnaître l'anévrisme de l'aorte par ses symptômes, si ce n'est dans les cas où la tumeur peut être sentie extérieurement, cas qui se réduisent aux anévrismes de l'aorte ventrale et au très petit nombre d'anévrismes de l'aorte ascendante ou de la crosse qui usent le sternum ou déjettent les cartilages des côtes. »

Nous ne cherchons pas à multiplier les citations dans un recueil de

notes cliniques; nous croyons cependant utile de signaler une observation qui a paru tout récemment dans le *Weekblad van het Nederlandsch Tijdschrift voor Geneeskunde;* M. le Dr Van Spanje y a publié la narration d'un cas d'anévrisme de l'aorte descendante avec arthrite vertébrale, et il a joint à son travail la reproduction en photogravure des lésions de la colonne vertébrale; celle-ci présente de l'analogie avec la photographie que M. Ruelens a prise de la colonne vertébrale de notre malade, mais la lésion est moins étendue que dans notre cas. Deux points ont attiré notre attention sur cette observation :

1° La position que le malade affectait de prédilection pendant son sommeil est la même que celle que nous avions observée chez notre sujet.

2° M. le Dr Van Spanje n'a pas plus que nous reconnu l'existence de l'anévrisme de l'aorte descendante, et son diagnostic avait été établi comme hypertrophie de tout le cœur, probablement par insuffisance et rétrécissement de l'orifice mitral.

V. *Résumé.* — Chez nos deux sujets, nous avons rencontré deux ordres de symptômes; les uns dénotant une entreprise des orifices mitral et aortique, les autres établissant une compression du poumon à gauche dans l'anévrisme de l'aorte descendante, à droite dans celui qui siégeait à l'aorte ascendante.

Dans les deux cas, nous avons admis l'existence d'une tumeur qui comprimait le poumon; nous avons cru qu'elle siégeait dans les sillons interlobaires. Le fait le plus remarquable, c'est l'existence du souffle caverneux, parfois amphorique, qui a été presque constant aux deux sommets.

N° 226.

Début par syndrome paralytique avec conservation de l'intelligence et de la parole; puis état soporeux. Terminaison par pneumonie lobulaire trois jours et demi après l'attaque. Hémorragie du cervelet et du pédoncule cérébral droit.

La nommée Charlotte F..., 74 ans, couturière, est apportée à l'hôpital Saint-Pierre (salle 37, lit 15) le 18 novembre 1900, à 19 heures.

Elle a eu sept enfants et la ménopause s'est établie à l'âge de 45 ans. Elle a toujours eu une bonne santé et ne serait souffrante que depuis le 18 novembre à midi; à ce moment, elle a été prise brusquement d'un malaise général avec une faiblesse des membres inférieurs telle qu'elle a dû rester couchée; en même temps, somnolence, qui diminue quand on lui parle. Un lavement purgatif a déterminé d'abondantes évacuations.

La malade est revenue un peu à elle, et quand nous la voyons le 19 novembre, nous obtenons d'elle des réponses intelligentes et formulées avec précision; elle a perdu le souvenir de ce qui s'est passé la veille. Hémiplégie faciale droite; pointe de la langue déviée vers la gauche; blépharoptose bilatérale. Il y a paralysie générale, surtout marquée aux deux membres inférieurs. La sensibilité douloureuse est considérablement diminuée partout; la malade ne fait aucun mouvement quand on la pince. Il y a rétention d'urine avec incontinence. Le réflexe patellaire est aboli des deux côtés; le réflexe de Babinski est absent.

L'urine retirée par la sonde est rouge orangé, à reflet ictérique; elle a une densité de 1.015; elle est trouble et contient une faible proportion d'albumine; pas de sucre (Richard). Diazo-réaction négative (Zunz).

Nous nous bornons à prescrire du café et du bouillon.

Le 20 novembre, la somnolence est plus accentuée et revêt par moments un caractère comateux; toutefois la malade se réveille quand on lui adresse la parole; elle comprend ce qu'on lui demande et répond avec intelligence. Menaces d'escarres au sacrum.

Prescription : élixir des Jacobins.

Le 21 novembre, entreprise alvéolaire pulmonaire; teint pâle. Pouls très irrégulier; respiration égale, régulière, à 30. Toux sèche, non quinteuse.

La journée n'a pas été troublée; l'asphyxie a fait des progrès; la température s'est élevée le soir à 39°4; la malade a beaucoup gémi dans la nuit et a succombé à 3 $^1/_2$ heures.

Autopsie. — Elle a été faite par M. le Dr Vervaeck.

La rigidité cadavérique persiste. Lividités très étendues; pas d'amaigrissement. A l'ouverture de la poitrine, on constate que les cavités pleurales ne renferment pas de liquide. Le poumon droit adhère dans toute son étendue à la paroi thoracique.

Poumon droit : pèse 860 grammes; emphysème, œdème et anémie des lobes supérieur et moyen. Congestion et pneumonie lobulaire du lobe inférieur. Ganglions bronchiques anthracosés. Parois bronchiques épaissies.

Poumon gauche : pèse 500 grammes; n'offre que des lésions d'hypostase.

Cœur : pèse 500 grammes; mesure $14 \times 13 \times 4\ ^1/_2$; à l'épreuve de l'eau, les valvules sont suffisantes. Le cœur est en diastole, fortement surchargé de graisse. On note une plaque nacrée à la face antérieure du ventricule gauche. Artères coronaires athéromateuses. Myocarde jaunâtre, friable.

Ventricule gauche : endocarde pariétal sain; le ventricule est dilaté, non hypertrophié. La valvule mitrale est infiltrée d'athérome, mais l'orifice n'est pas rétréci.

Ventricule droit : dilaté; endocarde sain. Valvule tricuspide grisâtre, assez souple.

Orifice pulmonaire : valvules transparentes. Artère pulmonaire dilatée. La circonférence valvulaire mesure 78 millimètres (68 millimètres normalement).

Orifice aortique : mesure 85 millimètres (65 millimètres normalement). Les valvules sont sclérosées, athéromateuses. L'aorte est extrêmement dilatée; sa paroi offre des lésions très étendues d'athérome.

Oreillettes : fort dilatées. Le trou de Botal persiste très large.

Foie : pèse 1400 grammes; mesure $19 \times 26 \times 5$. Capsule non épaissie. Parenchyme hépatique graisseux, très friable. Vésicule distendue de bile, sans calculs.

Rate : pèse 136 grammes; mesure $11 \times 7 \times 2.5$. Capsule violacée. Pulpe

splénique, de consistance augmentée par suite de l'hyperplasie de la trame.

Rein droit : pèse 135 grammes; mesure $12 \times 7 \times 2\ ^1/_2$; décomposé. Se décortique assez difficilement. A la section, la substance corticale est sclérosée, granuleuse, réduite d'étendue. Bassinet non dilaté.

Rein gauche : pèse 145 grammes; mesure $11 \times 6 \times 3$. Mêmes caractères que le rein droit.

Péritoine : sain.

Cerveau : dure-mère épaissie; adhère intimement aux os du crâne. OEdème cérébral abondant. Sinus veineux gorgés de sang. Vaisseaux de la base athéromateux. Pie-mère légèrement opacifiée au niveau du chiasma. A la section, on constate que les ventricules latéraux renferment très peu de sérosité. Les capsules et noyaux n'offrent pas de lésions.

Pédoncules cérébraux. — Pédoncule cérébral gauche : sain.

Pédoncule cérébral droit : on note dans sa profondeur un foyer d'hémorragie récente dans toute la hauteur de sa moitié antéro-interne. Après durcissement, les sections du pédoncule cérébral droit montrent que l'hémorragie occupe toute la hauteur du pédoncule dans une région limitée en dedans par l'aqueduc de Sylvius, en avant et en dehors par une petite portion du noyau rouge et de la substance grise située en arrière de la substance noire. En arrière, elle reste à 7 millimètres de l'extrémité postérieure du pédoncule cérébral. Le foyer hémorragique mesure, à la partie moyenne du pédoncule, 11 millimètres dans le diamètre antéro-postérieur, 10 millimètres transversalement. Les lésions sont moins étendues au delà et en deçà.

Cervelet : en enlevant le cervelet, on constate que le lobe droit est entouré d'épanchement hémorragique. La substance nerveuse est ramollie. A la section, on constate que l'origine de l'hémorragie se localise à la partie supéro-antérieure du lobe cérébelleux droit. Elle mesure dans le diamètre antéro-postérieur 22 millimètres, transversalement 26 millimètres, et paraît s'être développée dans la substance grise.

A gauche existe symétriquement une lésion semblable, mais peu étendue. La destruction de substance ne dépasse guère 1 centimètre de diamètre.

Protubérance et bulbe : rien d'anormal.

M. le Dr Van Nypelseer a représenté dans les deux schémas ci-après le siège des foyers hémorragiques; le dessin a été pris à l'amphithéâtre d'autopsie, d'après l'examen direct des pièces, et indique, en même temps que le siège, l'importance en étendue des lésions. Celles-ci étaient récentes.

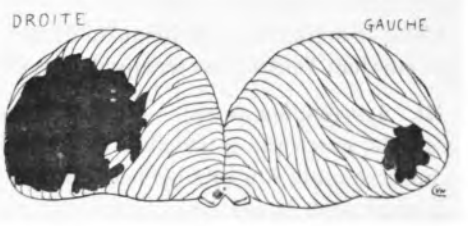

L'hémorragie du pédoncule cérébral droit respecte le pied du pédoncule et il n'y a pas d'hémorragie à gauche.

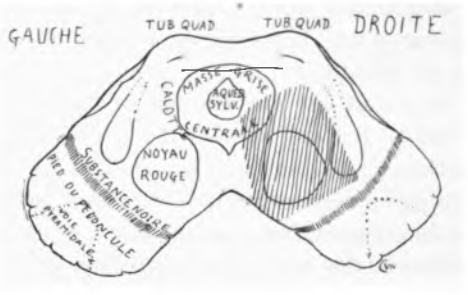

Du côté du cervelet, il y a deux foyers, l'un, le plus volumineux, intéressant le lobe cérébelleux droit, l'autre, moins étendu, dans le lobe cérébelleux gauche.

Reflexions. — I. *Diagnostic.* Nous avions établi pendant la vie du sujet le diagnostic d'état apoplectiforme, sans trouver dans les symptômes observes les éléments d'un diagnostic plus précis. La malade a succombé à l'asphyxie par pneumonie lobulaire à droite.

L'autopsie nous a donné le diagnostic anatomique de l'état des centres nerveux : hémorragie du cervelet et du pédoncule cérébral droit.

II. *Évolution du cas.* — Constatons tout d'abord l'état athéromateux généralisé du système vasculaire; cette lésion rend compte de la multiplicité des foyers hémorragiques observés.

La malade a été atteinte le 18 novembre 1900, à midi; elle a succombé à l'asphyxie par pneumonie lobulaire droite le 22 novembre, à 3 heures du matin. La durée totale de survie a été de quatre-vingt-sept heures.

Début par de la paraplégie avec somnolence, mais conservation de l'intelligence et de la parole articulée. Peu après, la paralysie s'est étendue aux membres supérieurs avec hémiplégie faciale droite et blépharoptose bilatérale. La paralysie intéresse la motilité et la sensibilité. Le réflexe patellaire est aboli des deux côtés; le signe de Babinski fait défaut.

Pas de symptômes d'hémorragie cérébrale, mais état de somnolence qui disparaît quand on parle.

L'état se maintient ainsi jusqu'au 21 novembre, soit pendant trois jours, puis survient l'entreprise terminale des alvéoles pulmonaires.

III. *Appréciation du cas.* — Nous n'avons pas conclu à une hémorragie cérébrale, parce que la malade n'a pas présenté l'ictus apoplectique, qu'elle a conservé toute son intelligence ainsi que la liberté de la parole.

D'autre part, la paralysie générale dont le sujet a été atteint dès le début dénotait une interruption du trajet des fibres nerveuses cérébro-spinales. Mais aucun symptôme n'était de nature à nous indiquer le siège précis de l'interruption ni la nature de la lésion. Il y avait des probabilités en faveur d'une hémorragie, à cause de l'état athéromateux des artères et du début brusque de la paralysie.

Il y avait des probabilités en faveur d'une localisation hémorragique dans la portion motrice des pédoncules cérébraux; mais le diagnostic certain de cet état est d'une difficulté extrême, et nous avons pu nous en assurer directement en poursuivant nos observations jusqu'à l'autopsie inclusivement. Nous soignons en ce moment, à l'hôpital, un malade qui présente des symptômes que l'on serait en droit de rapporter à une hémorragie du pied des pédoncules cérébraux; mais nous n'avons garde d'établir ce diagnostic d'une manière positive, parce que nous ne connaissons pas d'élément clinique qui nous permette d'établir la distinction entre les localisations dans les pédoncules et celles de la protubérance.

Chez notre malade, le symptôme principal était constitué par la paralysie des quatre membres, se traduisant à la fois dans le domaine de la motilité et de la sensibilité; on aurait pu conclure, théoriquement, à une lésion destructive des pédoncules cérébraux dans leurs régions sensitives et motrices ou bien à une hémorragie dans le pont de Varole. On se serait trompé, puisque l'autopsie a établi l'existence de la lésion dans la région sensitive du pédoncule cérébral droit; rien à gauche, rien à la protubérance.

IV. *Paralysie alterne.* — Nous reviendrons plus loin sur le diagnostic des hémorragies pédonculaires; pour le moment, nous nous bornerons à signaler l'importance que l'on a accordée à un syndrome pour élucider cette question obscure. Il s'agit de la *paralysie alterne* de Gübler : hémiplégie d'un côté avec paralysie de l'oculo-moteur commun du côté opposé.

On lui accorde une valeur presque pathognomonique, et Strümpell, qui se rallie à cette manière de voir, rapporte, à l'appui de son opinion, un exemple typique : un foyer situé du côté *droit* détruira les fibres de l'oculo-moteur *droit* et provoquera une paralysie de l'oculo-moteur *droit*, pendant que ce même foyer, s'il est assez étendu, peut intéresser les fibres pyramidales du pédoncule droit, ce qui aura pour suite une hémiplégie *gauche*.

Or il se trouve que chez notre malade, la lésion occupait le siège supposé par Strümpell : le côté droit du pédoncule ; d'autre part, ce siège était limité à la région sensitive de ce pédoncule et avait respecté le pied, c'est-à-dire la région pyramidale motrice.

Notre malade a eu de la paralysie générale de la motilité et de la sensibilité, de l'hémiplégie faciale droite et de la blépharoptose bilatérale. La troisième paire était entreprise, mais des deux côtés, alors que la lésion pédonculaire ne siégeait qu'à droite.

V. *Importance de la physiologie expérimentale en clinique* — Il résulte de ces faits que les données de la physiologie normale ne rendent pas de services au diagnostic clinique des hémorragies du pédoncule cérébral. Nous n'en faisons pas un reproche à la physiologie, mais nous tirons du fait cette conclusion : c'est que la lésion médicale n'est jamais limitée d'une manière aussi exacte que la lésion expérimentale que le physiologiste détermine.

Il y a, en médecine clinique, deux facteurs qui interviennent lors d'une hémorragie dans une partie des centres nerveux : la destruction brutale et directe et, en second lieu, une action de voisinage dans les régions qui ne sont ni détruites ni directement atteintes par le foyer sanguin.

Nous avons insisté sur ce point de physiologie pathologique à propos des hémorragies du noyau lenticulaire, et nous y sommes revenu, en dernier lieu, à propos de l'observation n° 203 qui figure à la page 392 du tome X. Nous avons vu et suivi pendant des années des sujets qui avaient été atteints d'apoplexie cérébrale avec hémiplégie consécutive ; on aurait été autorisé à conclure à une hémorragie intéressant la capsule interne ; ces sujets ont guéri de leur hémiplégie, ils ont continué à vivre et à travailler pendant des années ; il y en a même qui ont perdu le souvenir de leur atteinte antérieure. Ils sont revenus dans nos salles après plusieurs

années et ont succombé à d'autres affections. L'autopsie nous a montré dans ces cas la destruction, parfois partielle, parfois complète du noyau lenticulaire avec intégrité de la capsule interne.

Il y a donc, dans les parties cérébrales voisines d'un foyer d'hémorragie, des désordres de voisinage qui sont de nature à nous induire en erreur et à nous faire croire à des localisations beaucoup plus étendues que celles qui existent en réalité. Aussi, poser le diagnostic d'une localisation cérébrale précise, dans un cas d'apoplexie cérébrale, à la période traumatique initiale de la maladie, est une impossibilité; si l'on veut forcer la note en appliquant les données de la physiologie expérimentale, on manque d'esprit médical et l'on s'expose à recevoir plus tard, par l'autopsie, des démentis qu'un peu de réserve scientifique aurait prévenus.

VI. *Rapprochement de cas analogues.* — Nous avons rapporté sous le n° 173, à la page 184 du tome X de notre Recueil, l'observation d'un cas des plus complexes, dans le cours duquel s'étaient produites des hémorragies multiples; les seules qui aient intéressé les centres nerveux siégeaient dans le pédoncule cérébral gauche et dans le lobe cérébelleux droit. La malade a survécu aux hémorragies pendant une période que nous avons cru pouvoir estimer à huit mois environ; les foyers avaient subi des deux côtés les transformations habituelles, mais leur siège était établi par les masses d'hématoïdine. Nous n'avons vu la malade que six mois après l'époque probable de l'hémorragie; elle n'avait pas eu d'apoplexie, mais au début elle avait été atteinte d'une grande faiblesse musculaire qui persistait encore à l'entrée. La sensibilité était conservée et la paralysie de la motilité intéressait les deux membres inférieurs; les membres supérieurs n'étaient guère entrepris. L'hémorragie avait détruit l'étage inférieur du pédoncule gauche, atteignant le noyau rouge, la substance noire et le pied du pédoncule. L'état des yeux n'a rien révélé parce que la malade avait été atteinte, dix-huit mois auparavant, d'une cécité bilatérale survenue brusquement à la suite d'hémoptysies abondantes, et caractérisée par l'atrophie des deux nerfs optiques.

Cette observation est intéressante à rapprocher de celle qui fait l'objet de l'histoire actuelle; elle nous montre les effets propres à la localisation du mal et dégagés de toute action traumatique par voisinage, grâce à la survie de huit mois après le début probable du mal. Le siège de l'hémorragie occupait la partie motrice du pédoncule, et ce sont les symptômes

de paralysie motrice qui existaient seuls; seulement les deux membres inférieurs étaient entrepris, bien qu'à des degrés différents; la malade parvenait encore à marcher avec le secours d'un bras ou en se tenant au bord d'une table.

VI. *Résumé.* — Nous résumons les données du cas à deux régions des centres nerveux :

1° Hémorragie du pédoncule cérébral droit dans sa région sensible;
2° Dans les deux hémisphères du cervelet.

Comme symptômes :

1° Paralysie d'abord limitée aux membres inférieurs, puis s'étant étendue aux membres supérieurs;
2° Maintien de la sensibilité;
3° Conservation de l'intelligence;
4° Conservation de la parole;
5° Hémiplégie faciale droite;
6° Blépharoptose bilatérale;
7° Pas d'apoplexie; état de somnolence et de fatigue générale.

N° 227.

Athéromatose. Néphrite granuleuse. Apoplexie cérébrale avec hémiplégie droite et aphasie motrice. Retour de l'intelligence. Deuxième apoplexie, quatre jours plus tard. Mort par asphyxie. Œdème ventriculaire et cérébral; pachydermie durale.

La nommée Françoise De B..., veuve V..., 66 ans, ménagère, constitution forte, tempérament nerveux, est apportée à l'hôpital Saint-Pierre (salle 35, lit 1) le 9 octobre 1900.

Elle a eu toujours une bonne santé et n'a pas été antérieurement à l'hôpital. Le 6 octobre, attaque d'apoplexie cérébrale avec hémiplégie droite et aphémie.

A son entrée, nous la trouvons dans un état semi-comateux avec aphasie motrice complète; hémiplégie droite de la motilité; la sensibilité est conservée. Le réflexe patellaire est supprimé des deux côtés. Extension des orteils gauches par le frottement de la plante du pied; rien à droite. Incontinence d'urine par rétention. Pas de dilatation du cœur droit; pas de bruits morbides cardiaques. Râles ronflants et sibilants. Le pouls est régulier, lent, athéromateux.

L'urine retirée par le cathétérisme est jaune foncé, trouble, acide, d'une densité de 1.029 et contient une forte proportion d'albumine; ni sucre, ni bile, ni sang.

Traitement : diète; café; un lavement de séné et une potion à l'élixir antiapoplectique 10 : 200 grammes.

La situation ne s'est pas modifiée les jours suivants : l'hémiplégie droite persistait avec l'aphémie; la malade était revenue à elle-même; elle voyait, elle sentait, manifestait la gaieté ou le mécontentement, mais elle ne parvenait pas à prononcer un seul mot. Elle était cyanosée à son entrée et ce symptôme s'est accentué. Le 13 octobre, à 12 heures, le coma apoplectique a reparu; la respiration s'est embarrassée et la malade a succombé le 14, à 10 heures.

Autopsie. — Elle a été faite par M. le Dr Vervaeck.

La rigidité cadavérique persiste; lividités; amaigrissement.

A l'ouverture de la poitrine, on constate que la plèvre droite renferme environ 100 grammes de sérosité rougeâtre; rien à gauche. Il existe des adhérences aux deux sommets.

La décomposition des viscères abdominaux et thoraciques est très avancée et ne permet pas d'en apprécier les caractères.

Reins : on note, malgré l'état de décomposition, l'état granuleux de la surface et une notable réduction de la substance corticale.

Centres nerveux : dure-mère épaissie; œdème cérébral très marqué; vaisseaux de la base athéromateux; pie-mère transparente au niveau du chiasma.

A la section, on ne note pas de lésions hémorragiques, mais une dilatation très marquée des ventricules latéraux et de l'œdème de la substance cérébrale.

Réflexions. — I. *Diagnostic.* — Nous nous sommes borné à poser le diagnostic symptomatique d'apoplexie cérébrale. Malgré toutes les apparences qui plaidaient en faveur d'une hémorragie cérébrale, nous nous sommes tenu sur la réserve, et nous avons bien fait, comme l'autopsie l'a établi. Il s'agissait d'apoplexie par urémie, d'apoplexie séreuse.

II. *Urémie apoplectiforme.* — Nous avons insisté fréquemment sur l'apoplexie cérébrale par urémie à cause de l'importance pratique de ces cas qui sont plus fréquents qu'on ne le croit communément. On connaît mieux l'encéphalopathie urémique épileptiforme, dont le diagnostic est plus facile.

Nous appelons votre attention sur quelques points d'intérêt pratique et tout d'abord sur le syndrome hémiplégique.

Il était si nettement caractérisé que, malgré nos réserves, nous croyions à l'existence d'une lésion de la capsule interne droite, sans être à même de préciser sa nature. L'autopsie ne nous a révélé que de la pachyméningite durale et de l'œdème cérébral et ventriculaire très marqué, mais généralisé des deux côtés.

Nous avons recherché s'il existait une lésion cérébrale de nature à expliquer l'hémiplégie; nous n'en avons pas découvert.

Les vaisseaux de la base étaient athéromateux, mais pas plus d'un côté que de l'autre. La pie-mère était transparente.

Ce n'est pas la première fois que nous observons de l'hémiplégie dans les cas d'œdème ventriculaire et cérébral; elle siège presque toujours à droite. Vous en trouverez de nombreux cas dans les volumes précédents.

III. *État des reins.* — L'état de décomposition des reins n'a pas permis de faire leur étude microscopique; nous avons dû nous borner à constater l'état granuleux de leur surface et une notable réduction de leur substance corticale; ils répondaient au type du petit rein granuleux.

La malade n'avait présenté aucun des symptômes de la maladie de Bright, à part l'albuminurie; ni œdème partiel, ni troubles de la vue, ni lésions du cœur. Le corps était amaigri.

L'examen microscopique de l'urine n'a pas été fait, parce que l'évolution des symptômes a été plus rapide que nous l'avions prévu.

IV. *Aphasie.* — La malade a présenté une des modalités du syndrome désigné sous la dénomination générique d'*aphasie.* Il y a de nombreuses formes d'aphasie; nous ne nous occuperons ici que de celle que nous observons dans ce cas spécial.

La malade est incapable de prononcer un seul mot; il n'y a pas de paralysie de la langue, ni des lèvres ni des joues; elle mâche, avale et boit avec facilité. Elle n'a pas perdu l'intelligence des mots; elle sourit ou exprime son mécontentement en raison des paroles qu'on lui a adressées; elle comprend tout ce qu'on lui dit, elle n'est pas capable d'articuler un seul mot. Comme elle ne sait ni lire ni écrire, nous n'avons pas pu nous assurer s'il y avait de l'agraphie et nous n'avons pas pu rechercher si l'expérience de Lichtheim pouvait nous donner des renseignements.

Rappelons ce que l'on entend par *expérience de Lichtheim;* nous en empruntons la description bien résumée à un travail du Prof[r] Pitres, de Bordeaux : « Les malades ayant conservé la notion idéale des mots, savent exactement, quoiqu'ils soient incapables de le prononcer correctement, le nom des objets qu'on leur présente. On en peut acquérir la certitude en leur faisant indiquer par divers artifices le nombre des lettres ou des syllabes contenues dans un mot déterminé. Si, par exemple, on montre à un sujet atteint d'aphasie corticale une carafe, il ne pourra pas dire le mot carafe; mais il lui sera possible, en vous pressant trois fois la main, de vous indiquer que le mot contient trois syllabes ou, en vous la pressant six fois, que six lettres entrent dans sa composition ».

Ce mode de recherche très ingénieux, que Proust avait déjà indiqué dès 1872, prouve que la mémoire des mots n'est pas perdue. Wernicke s'en est servi comme d'un élément de diagnostic différentiel entre les aphasies motrices corticales et les aphasies motrices sous-corticales. Il est inapplicable chez les malades qui ne savent ni lire ni écrire; il ne nous paraît pas indispensable pour s'assurer de la conservation de la mémoire des mots.

V. *Aphasie motrice.* — Notre malade présentait l'ensemble des symptômes groupés sous la dénomination d'*aphasie motrice;* les deux caractères principaux sont la perte de la parole sans paralysie des organes vocaux et avec conservation de l'intelligence des mots.

C'est l'état que Lordat avait désigné en 1820 par le terme *alalie* et que Broca décrivit en 1861 sous le nom d'*aphémie.* L'incorrection étymologique de cette dernière expression l'a fait abandonner en faveur du mot *aphasie,* qui est généralement employé et qui désigne les syndromes caractérisés par la suppression de l'articulation verbale de la pensée.

Il est utile de ne pas perdre de vue, en se servant de ce terme, qu'il englobe plusieurs variétés de désordres cliniques; il est employé pour désigner la perte complète de la parole et il sert aussi pour indiquer les troubles nombreux qui se traduisent par la conservation de la parole avec impossibilité pour le malade de choisir les mots qui rendent sa pensée; dans ce dernier cas, le sujet parle nettement, avec un choix plus au moins riche de paroles, mais les mots sont incohérents ou ne traduisent pas la pensée.

Ces considérations établissent que pour comprendre la pathogénie des troubles de la parole chez un malade, il ne suffit pas de poser le diagnostic d'aphasie; il y a lieu de déterminer de quelle variété le sujet est atteint.

VI. *Classification de Wernicke.* — Au point du vue de la séméiologie, Wernicke a classé les diverses formes d'aphasie en quatre catégories :

1. *Aphasie motrice :* le malade ne parle pas du tout ou il prononce seulement quelques mots ou quelques syllabes; l'intelligence et la mémoire des mots sont intactes.

2. *Aphasie sensorielle* ou *surdité verbale* de Kussmaul : le malade se sert d'autres mots que ceux qui traduisent sa pensée; l'intelligence des mots est perdue.

3. *Aphasie de conduction* : le vocabulaire est intact; l'intelligence des mots est conservée; mais les mots sont changés en parlant.

4. *Aphasie totale* : l'usage de la parole et l'intelligence des mots sont complètement perdus.

La classification séméiologique de Wernicke est limitée aux troubles de la parole; elle laisse de côté les désordres qui atteignent les autres expressions de la pensée, graphique, mimique, etc. C'est un mérite, en ce sens qu'elle n'embrouille pas l'étude d'un syndrome déjà suffisamment complexe et que l'on a rendu plus difficile à comprendre en amalgamant dans un même schéma les troubles nombreux et variés de tous les modes d'expression de la pensée.

L'aphasie se lie en réalité si fréquemment à ces troubles que l'on a une tendance à ne pas lui conserver le caractère d'un syndrome spécial. L'écriture, la lecture, la numération, le jeu, etc., sont profondément altérés dans la plupart des aphasies, et cette complexité de désordres rendent l'interprétation des facteurs de l'aphasie vraie extrêmement difficile, si l'on recherche une localisation anatomique précise.

Il n'en est pas de même si l'on s'en tient à une détermination théorique des divers centres dont l'existence est certainement probable, mais qui ne sont précisés que sur le papier. Les schémas expliquent tout, et en les contemplant nous nous rendons parfaitement compte de la constitution de toutes les variétés d'aphasie.

Nous les admirons en théorie ; mais ils ne nous donnent que l'illusion de la science, et quand nous arrivons à l'amphithéâtre d'autopsie pour compléter l'étude biologique du malade, nous constatons notre impuissance à retrouver sur le cadavre les lésions variées que l'étude théorique du cas nous avait fait entrevoir.

Si nous voulons réellement pénétrer dans l'intérieur de cette collection d'organes que les centres nerveux englobent, il faut suivre une autre voie, celle de l'observation. Mais elle a le tort d'être lente et de ne pas prêter à des généralisations brillantes.

Quand Broca a publié son travail sur l'aphasie en 1861, il a fait faire un grand progrès à la science, en constatant que la lésion du pied de la troisième circonvolution frontale gauche s'accompagne d'aphasie motrice. Le fait est exact, il n'est pas contesté. Malheureusement, l'esprit systématique s'en est emparé et a prétendu ramener toute l'histoire des aphasies à cette lésion unique. Cette tendance de l'esprit humain à généraliser un fait

isolé est toujours l'écueil qui enraie les progrès de la science parfois pour une longue période.

VII. *Localisation des aphasies.* — Wernicke a complété sa classification séméiologique, en y ajoutant un essai de localisation cérébrale répondant aux quatre modalités cliniques. Il a admis un centre sensitif qui siégerait dans le lobe temporal gauche et auquel aboutiraient les impressions acoustiques. Il a admis dans le lobe frontal gauche un centre moteur d'où part la voie centrifuge vers les muscles de la phonation.

Les deux centres sensitif et moteur sont reliés par une voie de conduction, qui transmettrait les impressions acoustiques du centre sensitif au centre moteur.

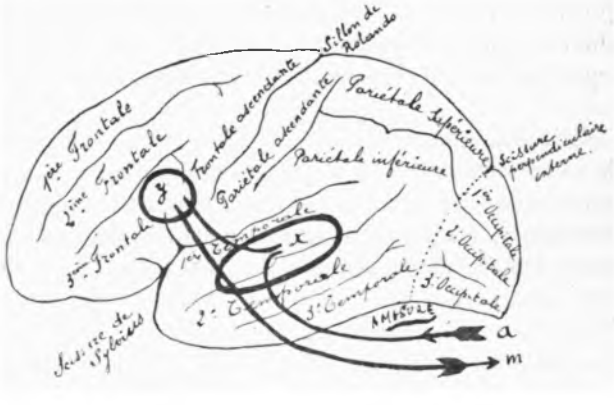

Il a représenté par un schéma les points essentiels de son opinion; notre externe, M. Masure, l'a reproduit dans le dessin ci-joint, qui représente les diverses parties d'une manière plus conforme à la structure réelle du cerveau humain.

Les quatre modalités d'aphasie auraient ainsi pour localisation cérébrale :

1. Pour l'aphasie motrice, une lésion du lobe frontal gauche dans le centre moteur y.

2. Pour l'aphasie sensorielle, une lésion du lobe temporal gauche x.

3. Pour l'aphasie de conduction, une destruction de la voie de transmission entre les centres sensoriel et moteur.

4. Pour l'aphasie *totale*, destruction des centres sensoriel et moteur.

L'idée de Wernicke est des plus ingénieuses, mais elle n'exprime pas d'une manière complète ce que l'observation clinique établit.

Si nous nous en tenons à l'aphasie motrice, nous la trouvons passible de la critique suivante.

Elle part d'un point qui est exact : c'est que la lésion du lobe frontal gauche détermine presque toujours l'aphasie motrice; mais elle va plus loin : elle n'admet que cette lésion comme siège de l'aphasie motrice. Or, en étendant ainsi la portée d'une observation réelle, elle ne tient pas compte de ce fait, que l'aphasie motrice est observée dans des cas où l'autopsie a permis de constater l'absence de lésion du lobe frontal gauche.

Notre malade actuelle avait l'aphasie motrice de Wernicke, et nous n'avons retrouvé à l'autopsie que de la compression uniforme des circonvolutions par l'œdème cérébral et ventriculaire. Nous devons admettre que cette compression a exercé de l'influence non seulement sur les centres sensoriel et moteur, mais encore sur les voies de conduction sous-corticale qui relient les deux centres. Aucun élément ne nous autorisait à admettre une action élective de l'œdème sur telle ou telle partie du cerveau, et cependant nous n'avons eu que l'aphasie motrice.

VIII. *Multiplicité des lésions des aphasies.* — Une conclusion se dégage de notre observation actuelle : c'est que l'aphasie ne relève pas d'une lésion unique, constante; des altérations anatomiques variées peuvent la déterminer. L'histoire de notre malade l'établit : elle a été atteinte d'apoplexie cérébrale avec hémiplégie droite consécutive; elle a survécu huit jours et a succombé à l'asphyxie. A l'autopsie, nous n'avons retrouvé d'autre lésion qu'un œdème très prononcé de la substance cérébrale et un épanchement ventriculaire général. Pas d'hémorragie, pas de ramollissement, pas d'embolie. Les vaisseaux de la base étaient athéromateux, la dure-mère était épaissie.

Retenons de ce fait un enseignement précieux : l'existence d'aphasie totale sans autre lésion appréciable qu'une dilatation très marquée des ventricules latéraux et de l'œdème de la substance cérébrale. Cet état anatomique réalisait les conditions d'une lésion intéressant les organes sous-corticaux du cerveau, mais pas plus d'un côté que de l'autre, malgré l'hémiplégie droite.

Nous limitons nos observations pour le moment à ces considérations; nous y reviendrons à propos de l'histoire d'un autre malade.

N° 228.

Fièvre typhoïde abortive chez un malade atteint un an auparavant d'une forme typhoïde de pleuro-pneumonie et de néphrite. Guérison.

Le nommé Charles H..., 36 ans, terrassier, entre à l'hôpital Saint-Pierre (salle 7, lit 1) le 7 novembre 1900.

Il a été en traitement dans notre service (salle 9, lit 3) du 17 novembre 1899 au 17 janvier 1900 pour une forme typhoïde de pleuro-pneumonie gauche dont l'observation est rapportée sous le n° 191, à la page 301 du tome X.

Il est souffrant depuis cinq jours, soit depuis le 3 novembre; nous rapportons comme renseignement qu'il boit de l'eau de source; il nous assure qu'il n'y a de malades ni dans la maison qu'il habite ni dans le voisinage.

Nous serons bref dans l'histoire du processus de fièvre typhoïde dont il a souffert et qui a suivi la voie classique. Dès le début, au cinquième jour, diazoréaction positive (Dr Zunz); à la même date hypoleucocytose à 4100 par millimètre cube (Dr Van Nypelseer). Le 10 novembre, soit au septième jour, éruption suspecte de roséole typhoïde, engorgement splénique et empâtement de la fosse iliaque droite. Le 12 novembre, soit au neuvième jour, séro-diagnostic positif après une heure à la trente-deuxième dilution (Hermans); l'épreuve a été renouvelée le 19 novembre, soit au seizième jour, et a donné le même résultat positif. L'entreprise bronchique a été très peu prononcée et les désordres diarrhéiques ont été modérés.

L'évolution des symptômes présente comme particularité saillante la chute de la température le 14 novembre, au onzième jour; elle est restée déprimée jusqu'au 31 décembre; à cette date il y a eu une poussée hyperthermique brusque sans cause connue; elle a été très courte.

La reprise de la nutrition générale, qui avait été peu marquée, s'est déclarée franchement à partir de ce dernier accident; le 2 janvier 1901, le sujet pesait 72 kilogrammes, soit 1 kilogramme de moins qu'avant sa maladie; le 10 janvier, le poids était de 75 1/2 kilogrammes et le 17 janvier de 77 kilogrammes.

Nous l'avons gardé à l'hôpital par mesure de précaution hygiénique pour prévenir des écarts de régime; il est sorti guéri le 21 janvier 1901.

Température. — La marche de la température est reproduite dans le tableau suivant :

DATE.	MATIN.	SOIR.	DATE.	MATIN.	SOIR.
1900.			**1900.**		
7 novembre (IVe j.)	»	39°8	15 novembre. . . .	37°8	37°8
8 —	39°0	38.8	16 —	37.1	37.5
9 —	38.7	38.9			
10 —	38.2	39.1	31 déc. (LVIIIe j.) .	»	39.0
11 —	38.2	38.9	1er janvier 1901 . .	37.5	38.0
12 —	37.8	38.9	2 — . .	37.0	37.2
13 — (Xe j.).	37.9	39.2	3 — . .	36.6	36.8
14 —	37.7	37.2	4 — . .	36.7	»

Traitement. — Les trois points principaux du traitement ont été :

1. La diète absolue et l'eau de la ville comme boisson.

2. Les lotions au vinaigre aromatique froid, deux fois par jour sur toute la surface du corps.

3. La potion au sulfate de soude 3 : 200.

Nous n'avons eu recours à aucun article de droguerie; nous nous sommes borné à prescrire la décoction de quinquina à partir du 20 novembre.

Réflexions. — I. *Diagnostic.* — L'histoire antérieure de ce malade figure sous le n° 191, à la page 301 du tome X de notre Recueil; nous avons tenu à reproduire l'observation de l'atteinte actuelle comme une

contribution intéressante à ce qu'il faut entendre par état typhoïde et par fièvre typhoïde.

L'état typhoïde est un élément morbide banal qui peut s'ajouter à toutes les affections.

La fièvre typhoïde est une affection infectieuse aiguë, une fièvre éruptive que l'on désigne sous le nom de dothiénentérie et dont la bactériologie rapporte la cause au bacille d'Eberth.

Nous avons insisté à plusieurs reprises sur la signification de ces deux états, notamment dans le tome X de notre Recueil, aux pages 307 et 324, et nous ne reviendrons pas sur les considérations déjà développées.

L'observation actuelle est celle d'une fièvre typhoïde à forme abortive.

II. *Fièvre typhoïde.* — La première atteinte de notre malade s'est passée du 17 novembre 1899 au 17 janvier 1900. Nous l'avons résumée comme suit : forme typhoïde de pleuro-pneumonie gauche; puis pleurésie droite sèche; néphrite; hémorragie intestinale pendant la convalescence; séro-réaction de Widal négative.

Nous avions hésité plusieurs jours avant de poser ce diagnostic; notre impression première avait été celle d'une fièvre typhoïde à localisation pulmonaire prédominante; les éléments cliniques recueillis dans le cours de l'observation ont modifié cette impression dans le sens que nous venons de résumer.

L'atteinte actuelle confirme l'exactitude du diagnostic établi en 1899; elle nous a mis en présence non plus d'un état typhoïde, mais d'une véritable fièvre typhoïde. Les éléments de ce diagnostic sont résumés comme suit :

1. Éruption rosée lenticulaire apparue au septième jour de la maladie.

2. Hypoleucocytose ramenant le nombre des globules blancs à 4100 par millimètre cube au cinquième jour et à 3500 au quinzième jour.

3. La séro-réaction de Widal, qui a été positive après une heure à la trente-deuxième dilution, aux neuvième et seizième jours.

4. La convalescence prolongée du sujet qui contrastait avec le rétablissement très rapide, presque sans convalescence, après la forme typhoïde de pleuro-pneumonie en 1899.

5. Les symptômes intestinaux qui avaient fait défaut dans la première atteinte et qui étaient prononcés dans l'affection actuelle. Nous devons faire une réserve par suite de l'hémorragie intestinale dans le cas de la

forme typhoïde de pleuro-pneumonie, hémorragie dont nous n'avons pas bien compris l'origine. Il est probable qu'il y a eu une ulcération intestinale de même ordre que la néphrite; s'il en est ainsi, il est à craindre que nous revoyions le malade.

Nous laissons de côté la diazo-réaction d'Ehrlich et l'engorgement de la rate qui ont existé dans les deux atteintes.

III. *Anomalies de la fièvre typhoïde.* — La marche de la fièvre typhoïde présente dans certains cas des anomalies qui sont de nature à rendre parfois le diagnostic assez difficile.

Le début de la dothiénentérie est parfois latent, tellement insignifiant que le malade continue à circuler et à se livrer à ses occupations; c'est la forme ambulatoire de l'affection. Nous nous rappelons deux malades qui sont venus nous consulter dans notre cabinet pour le malaise général qu'ils ressentaient, et qui tous les deux avaient déjà dépassé le deuxième septenaire de leur affection. Le pronostic est en général plus grave dans ces cas.

L'évolution dans les symptômes objectifs est parfois enrayée à la fin du deuxième septenaire; c'est le cas pour la fièvre typhoïde abortive. Cette forme réclame beaucoup de circonspection dans le traitement, car elle n'est abortive que pour quelques symptômes, ceux qui tourmentent le plus le malade. Ce qui prouve que l'affection reste latente et toujours menaçante, c'est l'existence de la période de convalescence; celle-ci dénote que le processus biologique normal n'a pas repris. Le sujet ne gagne guère, malgré l'abaissement de la température, et il ne commence à regagner en poids que quand les vingt-huit jours de la durée normale de la maladie sont passés. Tel a été le cas de notre sujet.

D'autres anomalies se rencontrent encore dans le cours de la période aiguë; nous signalerons notamment les symptômes bronchiques qui sont parfois réduits au minimum, comme nous l'avons observé chez le malade actuel.

Nous ne parlerons pas des complications qui surviennent dans la convalescence; nous renvoyons à ce que nous avons dit de la rechute et de la récidive à propos de l'observation 159 qui figure à la page 86 du tome X.

III. *Séméiologie comparée des deux atteintes.* — Nous mettons en regard, dans le tableau ci-après, les principales différences que nous avons notées

dans les symptômes des deux atteintes observées chez notre sujet à une année d'intervalle.

FORME TYPHOÏDE DE PLEURO-PNEUMONIE.	FIÈVRE TYPHOÏDE.
1. Pas de roséole lenticulaire.	1. Taches rosées lenticulaires apparraissant du septième au neuvième jour de la maladie.
2. Absence de séro-réaction.	2. Séro-réaction positive à la trente-deuxième dilution au neuvième jour.
3. Hyperleucocytose.	3. Hypoleucocytose.
4. Pas de convalescence protractée.	4. Convalescence prolongée.

Nous n'insistons pas sur l'absence des signes de la pneumonie dans l'atteinte de fièvre typhoïde; le pneumo-typhus a fait l'objet de considérations que nous avons développées à propos du cas n° 193 qui figure à la page 315 du tome X.

IV. *Hématologie.* — L'analyse du sang a été faite à deux reprises par M. le Dr Van Nypelseer; elle a donné les résultats consignés dans le tableau suivant :

NORMAL.		8 nov. 1900	18 nov. 1900
14 °/₀	Hémoglobine °/₀ (Gowers). . . .	11.90	11.90
4,500,000	Globules rouges par mm³	3,720,000	4,200,000
8,000	Globules blancs par mm³	4,100	3,500
1 : 560	Rapport globulaire	1 : 907	1 : 1200
3.11	Richesse hémoglobinique $\frac{H}{N}$ par million de globules rouges . .	3.19	2.83

Il est intéressant de rapprocher de ces résultats ceux que l'examen du sang a dénotés chez le même sujet lors de sa pneumonie à forme typhoïde

de 1900; la détermination a été faite par le même médecin, M. le Dr Van Nypelseer; nous reproduisons, à la suite du tableau, les réflexions que la première série de recherches nous avait inspirées.

NORMAL.		20 novembre 1899.	2 décembre 1899.	29 décembre 1899.	79 janvier 1900.
14 °/₀	Hémoglobine °/₀ (Gowers) .	13.30	7.00	10 50	12.60
4,500,000	Globules rouges par mm³ .	4,480.000	»	4,080,000	5,080,000
8,000	Globules blancs par mm³ .	15,238	7,618	14,280	12,000
1 : 560	Rapport des globules . . .	1 : 294	»	1 : 285	1 : 423
3.11	Richesse hémoglobinique $\frac{H}{N}$ par million de globules rouges	2.96	»	2.57	2.48

« Il y a lieu de noter que l'analyse du 2 décembre, qui a donné des résultats différents de ceux consignés dans les trois autres colonnes, a été faite le jour même de l'hémorragie intestinale, quelques heures après l'accident. Nous attribuons à l'intervention de ce facteur les écarts observés. Cette dernière analyse a été complétée par l'examen direct du sang au microscope; les globules rouges avaient leur forme normale et s'empilaient comme chez le sujet bien portant. Toutefois, les piles étaient moins nombreuses et donnaient ainsi l'apparence trompeuse d'une légère hyperleucocytose.

» Les trois autres examens ont été concordants en faveur d'un processus inflammatoire.

» L'examen critique de ces données nous permet de conclure que notre malade n'a pas eu de fièvre typhoïde et qu'il a été atteint d'une pneumococcie qui a surtout intéressé les deux plèvres et d'une manière moins intense le poumon gauche et les reins. »

Le point important qui ressort de ces deux séries d'analyses est constitué par le niveau de la leucocytose, surélevé dans la pneumonie avec état typhoïde, notablement déprimé dans la dothiénentérie. C'est un élément capital de diagnostic dans les cas où l'on ne parviendrait pas à

débrouiller l'état typhoïde de la fièvre typhoïde. Mais nous répétons ce que nous avons dit à ce sujet : c'est un procédé scientifique qui réclame de la rigueur scientifique dans son emploi ; pour assurer la rigueur scientifique, il faut avoir l'habitude de la technique. Nous avons eu la bonne fortune de pouvoir confier cette recherche à un même expérimentateur, notre adjoint, M. le Dr Van Nypelseer, et nous avons pu nous assurer de la précision minutieuse avec laquelle il a rempli sa tâche par les expériences de contrôle que lui-même a sollicitées à plusieurs reprises et qui toutes ont confirmé les chiffres qu'il avait notés.

La même bonne fortune qui échoit à un service de clinique universitaire ne se rencontre pas dans la pratique courante, et quand on voit les abus auxquels l'emploi du thermomètre conduit dans le traitement des maladies, on doit regretter de ne pas voir les médecins praticiens à même de tirer parti d'un procédé de diagnostic dont l'importance clinique dépend avant tout du talent et de l'éducation technique de l'expérimentateur.

Nous tenons à tirer parti de l'observation actuelle pour remercier M. le Dr Van Nypelseer du soin qu'il a mis à remplir la tâche spéciale qu'il avait assumée.

Cette partie spéciale de recherches avait été confiée antérieurement à d'autres adjoints, et nous tenons à associer les noms de MM. Thoelen, Hermans et Zunz à celui de M. Van Nypelseer dans l'hommage rendu à ce dernier.

V. *Néphrite.* — Nous rappelons que le sujet a été atteint d'albuminurie lors de la pneumonie typhoïde de 1900. Nous avons attribué les manifestations pleuro-pulmonaire et néphrétique à une même cause morbide que que nous rapportions à un processus infectieux à sièges pleural, pulmonaire et rénal.

Dans le cours de la fièvre typhoïde actuelle, le malade a encore une fois été atteint d'albuminurie. L'examen microscopique de l'urine centrifugée a été fait par M. le Dr Zunz et n'a pas révélé la présence d'éléments rénaux ; il n'y avait que des cellules vésicales, des leucocytes et des urates amorphes. Toute trace de substance protéique a disparu dès le 25 décembre.

Nous considérons cette albuminurie comme la traduction d'un état catarrhal des voies urinaires. Elle n'a aucun rapport avec celle qui s'est

déclarée lors de l'atteinte de 1899 et qui était sous la dépendance d'une néphrite, de même ordre que les localisations pleurale et pulmonaire.

VI. *Diazo-réaction.* — La diazo-réaction est encore à l'étude; un de nos adjoints, M. le Dr Zunz, s'est attaché à cette question, qu'il poursuit avec un zèle soutenu. Il en a fait l'objet d'une communication préliminaire qui a paru dans le *Bulletin* de l'Académie royale de médecine de 1900. On ne peut pas encore établir de conclusions pratiques sur sa signification réelle. Mais nous estimons que M. le Dr Zunz a choisi la bonne voie pour élucider la question. Il poursuit ses recherches sans esprit systématique, il accumule les matériaux qu'il choisit dans des affections variées, et nous croyons que la réunion et la comparaison des résultats qu'il note lui permettront de dégager la vraie signification de cette réaction si curieuse.

Nous nous bornons à signaler, à propos de notre malade actuel, que M. le Dr Zunz a noté la même diazo-réaction dans les deux atteintes dont le sujet a subi l'influence.

N° 229.

Début des symptômes au commencement de novembre 1900 par de l'oppression et de l'œdème. Hémiplégie faciale droite. Hémiopie monoculaire intermittente. Accès d'orthopnée. Anévrisme de l'aorte reconnu pendant la vie. Mort par œdème pulmonaire aigu. Durée totale des symptômes : deux mois.

Le nommé Jean-Joseph L..., 61 ans, polisseur de meubles, constitution forte, tempérament sanguin, entre à l'hôpital Saint-Pierre (salle 9, lit 8) le 15 décembre 1900.

Le sujet est atteint d'exophtalmie droite depuis sa naissance, ce qui ne gêne la vue en rien.

Il ne renseigne pas d'excès alcooliques habituels. Il aurait antérieurement constaté de l'œdème des membres inférieurs, qui n'aurait guère duré. Il serait souffrant depuis cinq semaines de son mal actuel, qui a débuté encore une fois par de l'œdème des membres inférieurs. C'est pour ce dernier symptôme qu'il est entré à l'hôpital. Il n'en renseigne pas d'autres et ne parle même pas de l'oppression que nous constatons.

A l'entrée à l'hôpital, nous trouvons les symptômes d'une affection organique du cœur; le teint du malade est subictérique et l'oppression assez vive ; artères athéromateuses. Notre attention est surtout attirée vers la base du cœur, où la matité est augmentée comme dans les cas de dilatation extrême du cœur droit. A la vue et à la palpation, on constate de ce côté une pulsation profonde isochrone avec la systole ventriculaire; les mouvements du cœur sont réguliers ; souffle systolique très rude, surtout marqué dans le troisième espace intercostal droit et, de plus, souffle diastolique très rude, surtout à l'orifice mitral. L'urine est neutre et renferme des traces d'albumine; elle a une densité de 1.022. La diazo-réaction est négative et l'examen microscopique du produit centrifugé révèle à M. le Dr Zunz de nombreux leucocytes et des urates amorphes ; pas de cylindres.

Notre attention est surtout attirée vers l'état des organes de la base du

cœur et notamment de l'aorte dont nous soupçonnons une lésion, tout au moins de dilatation, si pas d'anévrisme. Le pouls radial est le même des deux côtés, et notre excellent interne, M. Lagache, en a pris le tracé sphygmographique qui a été identique pour les deux artères radiales et a révélé des caractères indiquant une insuffisance aortique.

L'examen des organes respiratoires ne renseigne que des râles bronchiques, surtout à droite ; crachats purulents, dans lesquels M. le Dr Zunz ne constate que des saprophytes, sans bacilles de Koch.

Le traitement a été expectorant et antispasmodique.

Les jours suivants, ce sont toujours les symptômes cardiaques qui ont prédominé ; mais les bruits morbides perçus ont été variables. Tantôt les bruits du cœur étaient très sourds, tantôt ils étaient assez distincts pour nous permettre de retrouver les souffles entendus à l'entrée.

L'oppression s'est beaucoup accentuée et cette fois le malade en admet l'existence, surtout depuis un violent accès d'orthopnée qui s'est déclaré le 20 décembre et qui n'a été calmé que par une injection hypodermique de 1 centigramme de chlorhydrate de morphine.

Nous n'entendons que des râles muqueux et ronflants, rappelant ceux de l'asthme bronchique dont l'accès de ce matin rappelle un peu les caractères. Pas de signes d'entreprise pulmonaire.

Du côté de la face, hémiplégie incomplète à droite, surtout accentuée quand le malade parle ; abaissement de la commissure labiale droite. A certains jours, contractions fibrillaires spasmodiques des muscles de la face gauche.

L'accès d'oppression asthmatique (?) du 20 nous engage à donner de l'oxaphore :

℞. Oxaphore, 20 gramm.
Aq. c. d., 300 gramm.
Alcool.
Syr. cort. aur. ãã 60 gramm.

Il n'a guère produit d'effet, sauf un peu de soulagement immédiat, mais momentané.

A partir du 31 décembre, les symptômes d'oppression se sont accentués et l'angoisse a augmenté avec cyanose de la face et des extrémités ; épanchement dans la plèvre gauche sans pectoriloquie. Le pouls est à 136,

régulier; pas de bruits morbides perçus au cœur, dont le rythme se rapproche de l'embryocardie; il s'en distingue cependant, parce qu'il y a encore une inégalité légère dans l'intensité des deux bruits du cœur.

Injection de caféine.

Délire agité dans la nuit du 31 décembre au 1er janvier; le malade voulait changer de lit, il était pourchassé par l'angoisse et par l'oppression.

Le 1er janvier 1901, le pouls est à 136, régulier; embryocardie typique; bruit présystolique mitral. C'est à peine si l'on soupçonne au palper une l'impulsion cardiaque, et toute trace du soulèvement du troisième espace intercostal droit noté à l'entrée a disparu. La respiration revêt le type Cheyne-Stokes; râles sous-crépitants à la base gauche et respiration supplémentaire sous la clavicule gauche. Tympanisme intestinal dans l'espace de Traube.

Prescription : ventouses sèches dans le dos; injection de caféine; trois granules de digitaline amorphe allemande.

Le 2 janvier, même état du cœur; embryocardie; pouls régulier, à 136. Pas le moindre soulèvement à la région précordiale; on entend à peine les bruits du cœur à la base; on dirait qu'il existe à ce niveau une tumeur qui les empêche de se propager. On entend les bruits du cœur dans le dos, mais sans souffle. Du côté de l'appareil respiratoire, rien que de la respiration affaiblie à droite et frottements sous-crépitants à gauche. Le malade est soulagé depuis l'emploi de la digitaline.

Le 3, le calme s'est accentué; toute trace d'embryocardie a disparu, le pouls est régulier, à 104.

Quatre granules de digitaline amorphe allemande de Merck.

La journée du 4 a été calme; mais l'agitation a reparu un peu dans la soirée; la nuit a été tranquille. La respiration reprend le type de Cheyne-Stokes; le pouls remonte à 120, il est régulier, serré. L'hémiplégie faciale droite est plus accentuée; blépharoptose, surtout prononcée à gauche. Gêne à la déglutition et pointe de la langue déviée vers la droite.

Le 6, blépharite gauche et légère exophtalmie *gauche* notée pour la première fois; prolapsus palpébral inférieur droit. Acro-cyanose extrême. Paralysie des deux membres inférieurs, qui sont fortement œdématiés et dont la sensibilité est conservée. Contractions musculaires plus fréquentes dans la face gauche. La dyspnée s'est accentuée et le malade a succombé lentement à l'asphyxie à 12 heures.

Autopsie. — Elle a été faite par M. le Dr Vervaeck.

La rigidité cadavérique persiste. Les lividités sont très étendues. Il y a de l'œdème des membres inférieurs.

A l'ouverture de la poitrine, la cavité pleurale gauche renferme environ 1 litre de sérosité citrine. Pas d'adhérences pleurales.

A droite, il n'y a pas d'épanchement, et le poumon adhère dans toute son étendue à la paroi thoracique.

Poumon droit : pèse 1410 grammes, Plèvre viscérale épaissie, œdématiée. Le parenchyme pulmonaire est le siège d'un œdème intense, surtout au lobe inférieur. La congestion est très modérée. Pas d'hépatisation ni de tuberculose. Pas d'atélectasie. Les parois des bronches sont épaissies. Les ganglions du hile sont anthracosés.

Poumon gauche : pèse 720 grammes. Parenchyme pulmonaire des deux lobes congestionné et légèrement œdématié. Pas d'atélectasie.

Cœur : pèse 800 grammes; mesure 11 × 11 1/2 × 4 1/2. La cavité péricardique renferme très peu de sérosité. Les feuillets du péricarde ne sont pas épaissis. Le cœur est en diastole, hypertrophié, surtout à gauche, surchargé de graisse à droite. Les artères coronaires ne sont pas athéromateuses. Le myocarde est anémié, de coloration brunâtre, de consistance augmentée.

Ventricule gauche : la paroi myocardique mesure 28 millimètres. L'endocarde pariétal est très peu altéré. La valvule mitrale est indurée, infiltrée d'athérome à sa base, très souple à son bord libre. Orifice mitral très rétréci.

Ventricule droit : légèrement dilaté. Musculature forte. Endocarde sain. Valvules tricuspide et pulmonaires transparentes.

Orifice aortique : mesure 8 centimètres. Les valvules sont sclérosées, infiltrées d'athérome.

L'aorte ascendante est dilatée. A sa partie moyenne, sa circonférence mesure 12 centimètres; sa paroi est le siège de lésions athéromateuses très étendues.

A 65 millimètres du bord supérieur libre des valvules sigmoïdes existe un anévrisme développé aux dépens de la paroi antéro-latérale droite de la crosse aortique.

A 15 millimètres de distance et en dessous du tronc brachio-céphalique et des artères carotide et sous-clavière, la poche anévrismale a le volume d'une pomme de moyenne grandeur et mesure transversale-

ment 9 centimètres, verticalement 75 millimètres. Le diamètre antéro-postérieur mesure 43 millimètres. La cavité anévrismale renferme des caillots noirâtres, récents. La face interne de sa paroi est analogue à la paroi aortique et présente comme elle des lésions athéromateuses.

L'orifice d'entrée de l'anévrisme est irrégulièrement circulaire, limité par un rebord mousse. Cet orifice mesure transversalement 38 millimètres, verticalement 32 millimètres. On constate en arrière du sternum, à la région correspondante à l'anévrisme, un certain degré de raréfaction du tissu graisseux.

L'aorte descendante présente dans toute son étendue des lésions d'athérome, mais elles sont un peu plus discrètes qu'à la crosse. Au niveau de la crosse de l'aorte, les lésions athéromateuses sont représentées par des plaques jaunâtres, calcifiées ou ulcérées; ailleurs les tuméfactions sont plus récentes, de couleur opaline, troubles, de consistance plus molle; ailleurs encore existent des cicatrices d'aspect gaufré. La contenance de l'anévrisme est de 40 centimètres cubes.

Foie : pèse 1450 grammes; mesure $22 \times 16 \times 7$. La capsule est modérément épaissie au niveau du ligament suspenseur. Le parenchyme hépatique à la section paraît congestionné, de consistance augmentée, d'aspect cardiaque. La vésicule ne renferme que de la bile orangée, sans calculs.

Rate : pèse 190 grammes; mesure 18×4. De consistance augmentée par suite d'hyperplasie de la trame.

Rein droit : pèse 190 grammes; mesure $12 \times 5 \times 3$. L'organe se décortique assez difficilement; sa surface est granuleuse par places. A la section, la substance corticale est réduite d'étendue, congestionnée. La substance médullaire paraît saine.

Rein gauche : pèse 170 grammes; mesure $12 \times 5\ ^1/_2 \times 3\ ^1/_2$. Mêmes caractères.

Pancréas : congestionné, sans autres lésions.

Capsules surrénales : décomposées, fortement chargées de graisse.

Cavité abdominale : pas de liquide. Péritoine sain; les ganglions mésentériques ne sont pas engorgés.

Estomac et intestin : état de décomposition très avancé.

Centres nerveux : la dure-mère est épaissie. OEdème cérébral très abondant. La pie-mère est opacifiée à la région de la convexité, transparente à la région du chiasma. Les artères de la base ne sont pas athéromateuses. A l'origine des nerfs craniens, rien d'anormal.

A la section, les noyaux et capsules apparaissent intacts.

Il existe très peu d'œdème ventriculaire.

Réflexions. — I. *Diagnostic.* — C'est le troisième cas d'anévrisme de l'aorte que l'influence des séries en clinique nous a permis d'observer en quelques semaines. Plus heureux que dans les deux autres cas, nous avons pu reconnaître son existence pendant la vie du sujet. Nous nous réservons de revenir dans une *étude* d'ensemble sur les *éléments* qui nous ont permis de poser le diagnostic exact d'une affection des plus difficiles à déterminer quand l'anévrisme reste confiné à l'intérieur de la cavité thoracique.

II. *Délimitation du siège de l'anévrisme.* — La lésion occupait dans le schéma de Rindfleisch les points marqués par les chiffres 2 et 3. Nous avons dit, à la page 92 de ce volume, que l'anévrisme qui se développe au point 2 perfore fréquemment le sternum et que celui qui existe au point 3 se dirige de la convexité de la crosse vers le poumon droit; il entraîne une inflammation adhésive de la plèvre et s'ouvre dans les bronches corrodées du sommet du poumon. L'autopsie a établi qu'il y avait synéchie pleurale totale, œdème et épaississement considérables de la plèvre. D'autre part, elle a dénoté un début d'entreprise du sternum, limitée encore à la raréfaction du tissu graisseux rétrosternal au siège d'élection de la perforation du sternum.

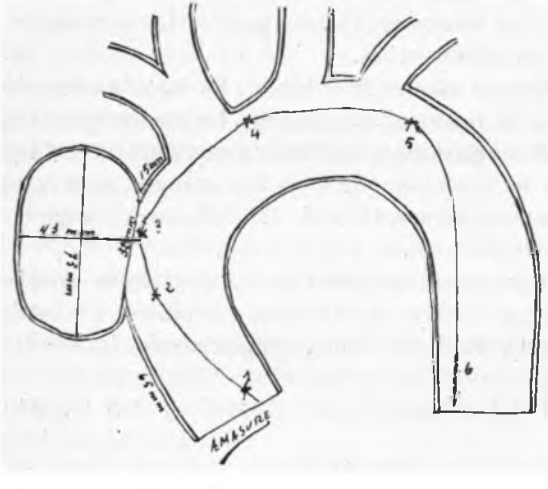

La cavité anévrismale vue du côté de l'aorte se présentait sous la forme d'une vaste poche mesurant 90 millimètres de profondeur, 75 millimètres de hauteur et 43 millimètres d'avant en arrière. Elle communiquait avec l'aorte par une ouverture circulaire mesurant 32 millimètres

dans le sens vertical et 38 millimètres dans le sens transversal. Les deux schémas dessinés par notre externe M. Masure représentent avec fidélité les deux aspects qui permettent de se rendre compte des caractères de la poche anévrismale.

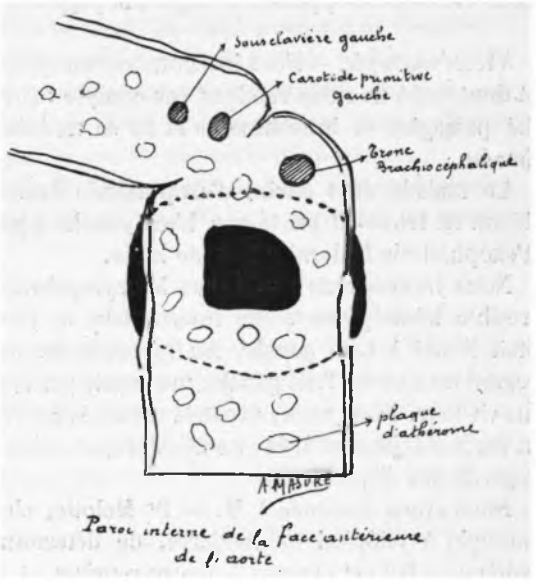

Il s'agissait d'un anévrisme sacciforme développé aux dépens de la paroi antéro-latérale de l'aorte thoracique ascendante, à 65 millimètres de distance du bord supérieur libre des valvules sigmoïdes.

III. *Origine athéromateuse.* — Comme dans les deux autres cas, c'est à la dégénérescence athéromateuse de la paroi du vaisseau que nous devons rapporter l'origine de l'anévrisme. Nous ajouterons, comme renseignement intéressant à l'époque actuelle, que les symptômes observés pendant la vie et les lésions relevées à l'autopsie permettent d'exclure toute tare syphilitique.

Le malade ne se livrait pas à des excès alcooliques et n'avait pas eu d'atteinte rhumatismale antérieure.

IV. *Hémiplégie faciale droite.* — Le malade a présenté d'une manière constante, mais à des degrés variables, la paralysie du facial inférieur droit. L'autopsie ne nous a dénoté qu'un œdème cérébral très abondant avec opacité de la pie-mère à la convexité. Nous avons eu fréquemment l'occasion de signaler cette localisation hémiplégique dans des conditions anatomiques identiques, sans que nous soyons parvenu à retrouver sa raison d'être.

Nous avons noté aussi à certains jours des contractions fibrillaires spasmodiques des muscles de la face gauche.

V. *Embryocardie.* — Nous avons observé ce symptôme à la dernière période de l'évolution morbide; nous rappelons les considérations que nous avons développées à ce sujet à la page 191 du tome IX.

VI. *Hémianopie.* — Nous insistons sur un symptôme accusé par le malade et dont nous ne nous rendons pas compte : il s'agit de l'hémiopie. Elle a été passagère et intermittente et ne se traduisait que du côté de l'œil gauche.

Le malade était atteint d'exophtalmie droite depuis sa naissance; ce défaut ne troublait pas la vue. L'œil gauche a présenté un degré moindre d'exophtalmie le dernier jour de la vie.

Nous transcrivons ci-dessous les symptômes accusés par le sujet. Le trouble hémiopique a été intermittent et s'est reproduit par accès; il était limité à l'œil *gauche.* Au moment des attaques, le malade, en ne regardant que de l'œil gauche, ne voyait pas la partie gauche de la figure du visiteur. Nous avons constaté ces accès les 16, 19 et 21 décembre 1900, et les 2 et 6 janvier 1901. Le 20 décembre, c'est la partie droite de l'objet regardé qui disparaissait.

Nous avons demandé à M. le Dr Melotte, chargé du service d'ophtalmologie à l'hôpital Saint-Pierre, de déterminer l'état des yeux; notre collègue a fait cet examen à quatre reprises et y a procédé dans les conditions les plus minutieuses. Nous transcrivons ici les termes de ses protocoles :

Examen du 17 décembre 1900. — Conjonctivite catarrhale aiguë, sans lésion du fond de l'œil.

Examen du 26 décembre 1900. — Acuité visuelle : œil droit $^1/_6$; œil gauche $^1/_{20}$. Exophtalmie de l'œil *droit* sans lésions du fond de l'œil; champ visuel normal. Amblyopie de l'œil *gauche,* probablement congénitale avec atrophie ancienne de la papille optique. Paralysie du muscle droit interne *gauche.* Champ visuel rétréci, mais régulièrement.

Examen du 31 décembre 1900. — Aucun symptôme de congestion papillaire du côté droit. La papille réagit bien aux distances, *difficilement* à la lumière. Rien de particulier à l'œil gauche.

Examen du 3 janvier 1901. — Pas d'hémiopie de l'œil gauche; son champ visuel est normal, mais rétréci régulièrement par suite de faiblesse de la vue. Insuffisance du muscle droit interne gauche, qui trouble un

peu la vue pour la vision de loin. On ne remarque aucun point noir anormal au niveau de la pupille.

L'absence de lésion à l'examen ophtalmoscopique fait par M. le Dr Melotte s'accorde avec la définition que M. Nuel a donnée de l'hémiopie dans les termes suivants : « Pour qu'il y ait hémianopie, il faut ou bien que l'examen ophtalmoscopique donne un résultat négatif, ou bien que les altérations visibles du fond de l'œil n'aient aucune liaison directe avec le trouble visuel qui reçoit la qualification d'hémianopique. »

Nous avons demandé à M. le Dr Gallemaerts de faire l'examen microscopique des deux nerfs optiques du malade. Nous transcrivons les termes de son protocole :

Nerf optique droit : très légèrement diminué de calibre. Augmentation manifeste du tissu conjonctif interfasciculaire diminuant l'étendue de chacun des faisceaux de fibres nerveuses. Dans chacun de ces faisceaux, les fibres nerveuses sont bien conservées. Il semble donc qu'il y ait une atrophie au début, caractérisée par l'augmentation du tissu conjonctif et la diminution du nombre de fibres; mais il n'y a pas d'atrophie localisée à un point déterminé pouvant expliquer une hémiopie; la lésion est étendue à tout le nerf.

Nerf optique gauche : les mêmes altérations que pour le nerf optique droit.

En résumé, il y a eu de l'hémiopie monoculaire de l'œil gauche, et elle présente deux caractères principaux : l'intermittence et la variabilité de la zone optique atteinte.

L'intermittence a été établie par nous même; elle l'est encore par la conclusion négative de l'examen de M. le Dr Melotte.

La forme d'hémiopie monoculaire n'a pas été constante : le malade n'a pas distingué la partie gauche de la figure du visiteur pendant cinq attaques ; une seule fois c'est la partie droite de l'objet qui disparaissait. L'hémiopie disparaissait pendant les accès quand le malade regardait avec les deux yeux.

Un dernier mot : les ophtalmologistes n'admettent pas tous l'hémianopie monoculaire; nous citerons un des plus éminents, M. le Prof Nuel, de Liége, qui la rejette : « Les hémianopies monoculaires, publiées comme telles, ne méritent certainement pas ce nom. Ce sont exclusivement des névrites. Toutefois, une observation de Nieden démontrerait, si elle venait à se confirmer, qu'une lésion circonscrite de l'écorce d'un lobe

occipital pourrait produire une lacune dans une des moitiés latérales d'un seul champ visuel monoculaire. »

Le résultat de l'examen microscopique des nerfs optiques par M. le Dr Gallemaerts serait de nature à confirmer l'opinion de M. Nuel sur les rapports entre le trouble visuel de notre sujet et la névrite. Toutefois, il reste un point que nous devons signaler : c'est que M. Gallemaerts a noté les mêmes altérations aux deux nerfs optiques.

La paralysie du muscle droit interne gauche, constatée par M. Melotte, a peut-être contribué à la constitution du symptôme. C'est une question trop spéciale pour que nous soyons à même de la résoudre.

N° 230.

Accouchement en novembre 1900. Lactation maintenue jusqu'au 13 janvier 1901. Fièvre typhoïde débutant le 6 janvier. Endocardite pariétale gauche. Cyanose. Hémorragie intestinale le vingt-huitième jour. Gangrène pulmonaire droite et atélectasie gauche au trentième jour. Mort.

La nommée Rosalie W..., épouse Désiré C..., 21 ans, est entrée à l'hôpital Saint-Pierre (salle 35, lit 3) le 13 janvier 1901.

Elle a deux enfants; le dernier a deux mois et elle l'a nourri jusqu'à son entrée à l'hôpital. Elle a toujours eu une bonne santé. Il n'y a pas de malades dans la maison qu'elle habite. Elle boit de l'eau de la ville.

Elle déclare être malade de huit jours. A son entrée, nous constatons l'existence d'une fièvre typhoïde dont l'éruption rosée lenticulaire siège à la région épigastrique; la rate mesure 11 centimètres dans son diamètre vertical; le ventre est modérément ballonné; diarrhée fréquente. La séro-réaction est positive au bout de trente minutes à la trente-deuxième dilution. La diazo-réaction est positive; l'urine a une densité de 1.020 et contient des traces d'albumine (Dr Zunz).

L'intérêt du cas ne réside pas dans la question du diagnostic, qui est facile à résoudre; il se concentre dans l'état des voies respiratoires. Au cœur, souffle systolique, très rude partout, avec renforcement diastolique et mouvements réguliers. A la poitrine, sonorité normale et râles ronflants en avant des deux côtés; la respiration est à 24. On croirait, d'après les signes, à une forme bénigne d'entreprise bronchique, et cependant le teint de la malade est cyanosé et n'est pas en rapport avec l'oppression modérée qu'elle accuse. Nous craignons une complication endocardique, dont le bruit de souffle systolique tendrait à confirmer l'existence; il n'y a guère de dilatation du cœur cependant, et le renforcement diastolique, très prononcé, serait de nature à nous faire rechercher une lésion pulmonaire dont nous ne retrouvons pas de signes. La température est à 39°4.

L'analyse du sang, faite par M. le Dr Van Nypelseer, dénote l'hypoleucocytose typhoïde et l'intégrité des globules rouges.

Prescription : diète; maillots humides sur le ventre; potion au sulfate de soude 3 : 200.

Le 15 janvier, nous retrouvons les râles sibilants et ronflants en avant; tympanisme au sommet droit postérieur; expectoration insignifiante.

Rien de nouveau jusqu'au 17 janvier; la cyanose persistait et s'accentuait plusieurs fois par jour à intervalles irréguliers. La malade ne toussait pas et n'expectorait pas malgré les râles bronchiques. Elle se plaignait seulement de lassitude générale et de la fréquence de la diarrhée.

Le 17 janvier, il y a eu des nausées avec vomissements aqueux peu abondants.

Le 18 janvier, nous avons commencé à mettre la malade au drap mouillé deux fois par jour. Le moyen a produit un effet avantageux; la malade se sent beaucoup mieux et le sommeil revient la nuit. La miction est volontaire. L'urine renferme des traces d'albumine; à l'examen du produit centrifugé, pas de cylindres, nombreux leucocytes, cellules vésicales, urates amorphes (Dr Zunz).

La cyanose persistait toujours et nous ne trouvions cependant que des râles de catarrhe bronchique et seulement en avant; mais nous constations encore du tympanisme au sommet droit postérieur. Le pouls était régulier, dicrote, à 104.

Le 24 janvier, soit au dix-huitième jour, hémorragie intestinale abondante, donnant plus de 1 litre de sang liquide; hypothermie à 36°2 et ventre affaissé.

Prescription : supprimer les draps mouillés; perchlorure de fer en potion 2 : 200; une pilule de 5 milligrammes d'extrait thébaïque, toutes les heures.

L'hémorragie s'est renouvelée le 25 et le 26; il y a eu des vomissements muqueux le 26, et la malade s'est plainte de douleurs abdominales violentes. Il n'y a plus eu de selles les 27 et 28 janvier; le ventre était rétracté comme dans les cas de méningite. Le 29, une selle mélanique, qui s'est renouvelée les jours suivants.

Nous avons supprimé la potion au perchlorure de fer le 29 janvier et repris le sulfate de soude 3 : 200.

La malade s'est remise peu à peu, mais elle restait toujours affaissée; la température s'est relevée à 39°8 avec des écarts peu importants.

Le 24 février, elle a commencé à tousser; l'examen de la poitrine n'a dénoté que du tympanisme dans le dos droit et des râles sibilants et ron-

flants partout. Somnolence. Nous sommes au vingt-neuvième jour de la maladie et la température reste à 40° C.

Le 6 février, à 8 heures du matin, teint pâle, comme dans les cas d'insuffisance alvéolaire; nous ne constatons pas d'autres signes que ceux mentionnés. La situation s'est rapidement modifiée.

A 16 heures, déglutition difficile; toux fréquente et sèche; respiration bruyante, gémissante, à 60; le pouls, dicrote, est à 148; extrémités, face et lèvres cyanosées; fond du teint très pâle, livide; l'intelligence reste intacte. La température est à 40°5. Matité de toute la poitrine droite; abolition de tout bruit respiratoire à la base; souffle bronchique dans la moitié supérieure avec un mélange de râles sibilants.

Notre interne, M. Lagache, pratique une injection hypodermique de 25 centigrammes de caféine et applique des ventouses sèches dans le dos.

La situation s'est aggravée par asphyxie; la malade a conservé son intelligence jusqu'à 20 heures; elle a succombé à 22 heures, au trente et unième jour de la maladie.

La température est notée dans le tableau ci-après :

DATE.	MATIN.	SOIR.	DATE.	MATIN.	SOIR.
1901.			**1901.**		
13 janvier (VIIe j.)	»	38°6	26 janvier (XXe j.) (1)	36°3	37°0
14 —	39°4	39.6	27 —	38.3	39.0
15 —	39.2	39.8	28 —	38.8	39.5
16 — (X[e] j.) . .	38.7	39.8	29 —	39.7	39.5
17 —	39.4	40.2	30 —	38.8	39.4
18 —	39.0	37.4	31 — (XXVe j.) .	39.3	39.6
19 —	38.8	37.5	1er février	39.4	39.2
20 —	39.4	39.2	2 —	38.6	39.8
21 — (XVe j.) . .	38.7	39.0	3 —	39.3	39.4
22 —	38.6	38.8	4 —	40.0	39.6
23 —	38.8	38.7	5 — (XXXe) .	39.2	40.3
24 — (1)	38.4	38.2	6 —	39.2	»
25 — (1)	38.9	36.8			

(1) Hémorragie.

Autopsie. — Elle a été faite par M. le Dr Vervaeck.

La rigidité cadavérique persiste. Lividités peu marquées. Tache verte. Amaigrissement.

A l'ouverture de la poitrine, la cavité pleurale gauche renferme 200 gr. de sérosité jaunâtre ; quelques adhérences aux deux sommets.

Poumon droit : pèse 620 grammes. Les lobes supérieur et moyen sont emphysémateux, anémiés et crépitent partout. Le lobe inférieur, légèrement congestionné, est œdématié ; pas do foyer d'hépatisation ; mais à l'angle postéro-supérieur du lobe inférieur existe un foyer de gangrène mesurant verticalement 30 millimètres, dans le sens antéro-postérieur 42 millimètres, transversalement 42 millimètres ; ce foyer de gangrène se présente sous la forme d'une excavation à parois anfractueuses, contenant un liquide brun verdâtre, d'odeur gangreneuse.

Poumon gauche : pèse 750 grammes. Le lobe supérieur est emphysémateux et anémié. Le lobe inférieur est congestionné, œdématié et atélectasié dans sa moitié inférieure.

Cœur : pèse 194 grammes ; mesure $9\,1/2 \times 9\,1/2 \times 3$; volume : 88 centimètres cubes. Le péricarde est sain ; l'organe est en diastole et peu chargé de graisse ; le myocarde est anémié. L'endocarde pariétal gauche est grisâtre ; la valvule mitrale, opacifiée, est restée assez souple.

Ventricule droit : endocarde et valvules sans altération. Trou de Botal oblitéré.

Foie : pèse 1155 grammes ; mesure $25 \times 17 \times 5\,1/2$; volume : 1100 centimètres cubes. La capsule n'est pas épaissie ; le parenchyme est anémié, induré ; pas d'épaississement des vaisseaux et canaux biliaires. Docimasie hépatique : peu de sucre ; pas de glycogène.

Rate : pèse 231 grammes ; mesure $15 \times 9\,1/2 \times 3$; volume : 220 centimètres cubes ; présente l'aspect de la rate infectieuse au stade de régression.

Rein droit : pèse 137 grammes ; mesure $10\,1/2 \times 6 \times 3$; volume : 130 centimètres cubes. Il se décortique facilement ; sa surface est blanchâtre, un peu œdématiée. Les substances corticale et médullaire, d'étendue normale, paraissent saines.

Rein gauche : pèse 143 grammes ; mesure $12 \times 6\,1/2 \times 3$; volume : 138 centimètres cubes. Mêmes caractères que le rein droit.

Capsules surrénales : décomposées.

Pancréas : pas de lésions.

Matrice et ovaires : rien d'anormal.

Cavité abdominale : peu de sérosité dans le petit bassin. Le péritoine est sain ; les ganglions mésentériques sont engorgés et rougeâtres.

Estomac : la muqueuse ne présente pas d'ulcération.

Duodénum et jéjunum : muqueuse plissée, infiltrée de bile, sans ulcérations.

Iléon : la muqueuse présente des zones de congestion ; ulcérations au niveau des plaques de Peyer, la plupart en voie de cicatrisation.

Gros intestin : la muqueuse du cæcum présente aussi quelques ulcérations d'aspect typhique ; côlons et rectum, rien d'anormal.

Centres nerveux : dure-mère non épaissie ; très peu d'œdème cérébral. La pie-mère est transparente au niveau du chiasma. Les centres nerveux sont sains.

Réflexions. — I. *Diagnostic.* — Le diagnostic de fièvre typhoïde a été établi dès l'entrée de la malade à l'hôpital ; elle était arrivée au huitième jour de la maladie et l'éruption rosée lenticulaire existait.

L'intérêt du cas réside dans les complications qui se sont produites dans le cours de l'affection.

II. *Cyanose dès le début.* — La malade nous a déclaré qu'elle avait toujours joui d'une bonne santé ; elle avait accouché il y a deux mois d'un enfant qu'elle avait nourri pendant le premier septenaire de sa maladie. Dès son entrée, son teint cyanosé a attiré notre attention et nous l'avons rapporté à une atteinte d'endocardite, en nous basant sur le souffle systolique très rude entendu partout ; il n'y avait cependant ni dilatation du cœur ni irrégularité. D'autre part, il n'y avait pas d'oppression, et nous n'avons trouvé du côté de la poitrine que des râles sibilants et ronflants. L'autopsie a établi que l'endocarde pariétal gauche était grisâtre et que la valvule mitrale était opacifiée.

Dès le début de la maladie, nous avons reconnu la complication endocardique et notre attention n'a guère été distraite de ce facteur, dont la présence nous a fait craindre des complications du côté du système vasculaire à d'autres régions. Elles se sont manifestées par trois localisations.

III. *Hémorragie intestinale.* — La première s'est traduite du côté de l'intestin par une hémorragie au dix-huitième jour de la maladie ; c'est la période scabreuse de l'affection au point de vue de cet accident. Nous avons vu la masse de sang liquide, non coagulé, qui a été rendu dans la

matinée du 25 janvier, peu de temps avant notre visite; elle mesurait plus de 1 litre et il y avait eu une perte abondante la veille au soir. Le reste du sang a été évacué les deux jours suivants sous forme de masses mélaniques. La température est descendue à 36°2 C. Le ventre, qui était fortement ballonné, s'est affaissé et creusé, rappelant l'aspect qu'il a dans les cas de méningite. Il n'y a pas eu de péritonite.

IV. *Gangrène pulmonaire.* — Il y a eu une période de répit, qui a duré du 26 janvier au 4 février. A cette date, la malade a commencé à tousser, mais sans cracher; l'auscultation ne nous a révélé que des râles ronflants et sibilants; et à la percussion, nous n'avons trouvé que du tympanisme dans le dos à droite.

Rien de nouveau le 5 février; guère d'oppression; toux moins fréquente et toujours absence d'expectoration. A notre visite du matin, la malade était somnolente, couchée sur le dos, les genoux relevés sur le ventre.

Le 6 février, lors de notre visite, nous n'avons noté qu'un teint un peu plus pâle que les jours précédents; il y avait eu cinq selles liquides non mélaniques et la malade ne se plaignait pas.

Tout a changé deux heures après, et l'asphyxie, qui s'est établie brusquement à 10 heures, a emporté la malade à 22 heures. La terminaison était inattendue et tenait à une complication que nous avons rapportée au système vasculaire pulmonaire.

L'autopsie nous en a fait connaître la nature réelle par les deux lésions qu'elle nous a révélées.

La première siégeait à l'angle postéro-supérieur du lobe inférieur droit et se présentait sous la forme d'un foyer hémorragique à parois déchiquetées, mesurant dans ses trois diamètres principaux $42 \times 42 \times 30$ millimètres; ce foyer contenait un liquide sanieux, brun verdâtre, à odeur gangreneuse.

Il tenait à une lésion de l'artère bronchique.

V. *Atélectasie pulmonaire.* — L'autopsie nous a révélé à gauche l'existence d'une autre lésion que nous nous attendions à trouver : c'est l'atélectasie de la moitié inférieure du lobe inférieur. Cette lésion résidait dans l'artère pulmonaire.

Il y avait ainsi deux lésions vasculaires dont l'une, qui siégeait dans le système aortique, était l'analogue de l'hémorragie intestinale du 23 janvier,

tandis que l'autre, qui résidait dans l'appareil circulatoire intercardiaque, consistait dans l'oblitération de l'artère pulmonaire gauche par embolie ou artérite.

VI. *Part des deux facteurs dans la terminaison.* — Elle nous paraît ressortir de l'observation des symptômes. Le 4 février, la malade a eu un peu de toux ; il est probable que l'artère bronchique aura déjà à ce moment déterminé une hémorragie dans le tissu du lobe inférieur du poumon droit ; elle ne s'est pas répandue dans la bronche et n'a pas été évacuée ; elle a creusé le tissu pulmonaire et constitué un foyer dont les parois se sont nécrosées et gangrenées. Si la malade avait vécu vingt-quatre ou quarante-huit heures de plus, il est probable que ce foyer se serait ouvert par gangrène de la paroi dans la bronche et aurait constitué la vomique d'une gangrène pulmonaire.

Cette évolution a été prévenue par l'atélectasie pulmonaire gauche qui s'est déclarée le 6 février, à 10 heures du matin, et qui a procédé avec sa brutalité habituelle. Si elle avait existé seule, le sujet aurait pu survivre plus longtemps ; mais se produisant dans le poumon gauche, alors que le poumon droit était déjà envahi par un foyer hépatique, enkysté, en voie de gangrène, l'atélectasie a tué la malade par asphyxie.

Nous croyons que l'ordre de succession a été tel que nous venons de l'indiquer, parce que l'aspect dilacéré des parois du foyer hémorragique droit dénote une hémorragie antérieure à l'atélectasie ; cette antériorité ressort encore de ce fait que les parois étaient déjà envahies par la gangrène et que le sang extravasé présentait une coloration d'un brun verdâtre, indice d'un processus de sphacèle.

VII. *Côlo-typhus ; fièvre typhoïde à forme vasculaire.* — La malade a été atteinte d'une forme de fièvre typhoïde anormale ; les symptômes abdominaux étaient mixtes et constituaient le côlo-typhus. Mais la caractéristique principale a été l'endo-vascularite ; tout le système vasculaire a été entrepris. L'endocardite pariétale du cœur gauche et de la valvule mitrale, l'hémorragie intestinale, l'hémorragie pulmonaire enkystée droite et l'atélectasie pulmonaire gauche sont autant de localisations d'un seul facteur morbide, celui de la fièvre typhoïde.

Il est connu ; c'est le bacille d'Eberth. Il atteint tous les tissus de l'économie et si, dans la généralité des cas, il concentre son activité néfaste sur les appareils folliculaires lymphatiques, sa pénétration dans les autres

tissus ressort des symptômes connexes qui se rencontrent toujours dans l'évolution de la fièvre typhoïde.

VIII. *Hématologie.* — L'examen du sang a été fait à trois reprises : le 14 janvier, au huitième jour de la fièvre typhoïde ; à cette époque, la cyanose est le seul symptôme anormal qui ait été observé. Le second examen a été fait le 25 janvier, soit au dix-neuvième jour, une heure environ après l'abondante évacuation de sang liquide. Le troisième a été fait le 28 janvier, au vingt-deuxième jour ; l'hémorragie avait continué à se faire les deux jours précédents, mais elle était arrêtée depuis vingt-quatre heures au moment de l'examen.

Le tableau suivant fait connaître les résultats obtenus.

NORMAL.		14 janvier 1901. Dr Van Nypelseer.	25 janvier 1901. Dr Van Nypelseer, après l'hémorragie.	28 janvier 1901. Dr Zunz.
14 °/o	Hémoglobine °/o (Gowers) par mm³.	14 °/o	6.80 °/o	2.80 °/o
4,500,000	Globules rouges par mm³.	5,440,000	3,600,000	2,280,000
8,000	Globules blancs par mm³	5,920	11,900	3,500
1 : 560	Rapport globulaire.	1 : 918	1 : 302	1 : 651
3.11	Richesse hémoglobinique $\frac{H}{N}$ par million de globules rouges.	2.57	1.88	1.23

M. le Dr Van Nypelseer a différencié dans ses deux examens les globules blancs en deux groupes et a trouvé les chiffres suivants :

	14 janvier 1901.	25 janvier, après l'hémorragie.
Globules blancs multinucléés .	3,420, soit 57 °/o	10,600, soit 89 °/o
— — uninucléés. .	2,500, soit 43 °/o	1,300, soit 11 °/o

Ces résultats permettent de comparer l'état du sang au septième jour de la fièvre typhoïde à celui qui a été noté après l'abondante hémorragie intestinale au dix-huitième jour.

L'analyse du 14 janvier, au huitième jour, a donné une proportion normale d'hémoglobine et une légère augmentation du nombre des globules rouges, avec réduction de leur richesse hémoglobinique individuelle, qui était ramenée à 0.82, en représentant la richesse normale par 1. Il y avait réduction notable de la leucocytose à 5920, et le rapport globulaire était de 1 : 918. La différenciation des globules blancs a donné 57 °/₀ de leucocytes multinucléés et 43 °/₀ d'uninucléés. C'était en somme un état très voisin de la normale, sauf pour les globules blancs.

Les analyses des 25 et 28 janvier, aux dix-neuvième et vingt-deuxième jours, dénotent une diminution considérable pour la proportion totale d'hémoglobine, qui est descendue à 6.80 et 2.80; la plus forte diminution notée par M. le Dr Zunz tient à ce que l'hémorragie avait continué à se faire après l'analyse du 25 janvier. Le chiffre des globules rouges a baissé à 3,600,000 et 2,280,000 par millimètre cube; c'est le résultat constamment observé après les hémorragies. La richesse hémoglobinique a été réduite d'une manière très prononcée, contrairement à ce que nous avons observé dans d'autres cas de perte de sang; elle est descendue à 1.88 et à 1.23, soit, en la rapportant à 1 comme normale, à 0.60 et à 0.39.

Le nombre des globules blancs par millimètre cube a été capricieux; il s'est d'abord élevé jusqu'à un niveau de 11900, soit en hyperleucocytose; c'est l'effet premier de la perte du sang qui détermine un afflux rapide de lymphe dans le courant circulatoire. Mais trois jours après, quand ce premier facteur a cessé de dégager ses effets, le chiffre a baissé et nous a ramené à l'hypoleucocytose, même exagérée, de la fièvre typhoïde ordinaire.

Un dernier élément hématologique nous a été renseigné par les deux analyses de M. le Dr Van Nypelseer, faites les 14 et 25 janvier. Notre adjoint a noté que les leucocytes multinucléés entraient pour 57 °/₀ dans la leucocytose et les uninucléés pour 43 °/₀. Après l'hémorragie, le rapport a été forcé et il a donné 89 °/₀ pour les globules blancs multinucléés et 11 °/₀ pour les mêmes éléments uninucléés. L'augmentation a porté surtout sur le nombre des globules blancs multinucléés; si l'on se rappelle que ce sont eux qui prédominent dans la lymphe du canal thoracique, le résultat n'a pas lieu de surprendre, et il est de nature à confirmer l'exactitude de l'analyse de M. le Dr Van Nypelseer.

IX. *État de l'enfant.* — Nous avons vu que la malade a continué à allaiter son enfant jusqu'à son entrée à l'hôpital, pendant le premier

septénaire de la fièvre typhoïde. Nous avons appris aujourd'hui, 3 mars 1901, que l'enfant n'a pas souffert et continue à se porter bien. Nous avons eu l'occasion de rapporter des faits analogues, qui sont loin d'être rares; on en retrouve une mention à la page 60 du tome VIII.

X. *Traitement.* — Le traitement a été celui que nous prescrivons d'habitude dans les cas de fièvre typhoïde. Le processus au début ne présentait d'autre complication que la lésion endocardique, qui ne donnait pas d'autres symptômes que de la cyanose et le souffle systolique. Nous avons prescrit la diète, l'eau de la ville en boisson et la potion au sulfate de soude 3 : 200.

Le 19 janvier, soit au treizième jour, nous avons soumis la malade à l'action du drap mouillé, surtout en vue d'amener du sommeil; ce but a été atteint. Nous avons eu déjà l'occasion de décrire le mode d'emploi du drap mouillé. On place le sujet nu sur un drap de lit trempé dans l'eau froide, puis tordu; on replie le drap et les couvertures de laine sur lui en ménageant une ouverture pour pouvoir suivre la marche de la température au moyen du thermomètre placé dans l'aisselle; on le recouvre avec une couverture en laine. Quand la température a baissé d'un degré, on enlève le malade et on le remet au lit.

C'est un des modes d'emploi de l'eau froide dans la fièvre typhoïde. On a préconisé beaucoup plus le bain d'eau froide, mais d'une manière systématique, et la formule de traitement de la fièvre typhoïde par les bains froids a été et est encore, dans beaucoup de services, aussi absolue et aussi impérieuse que l'était la formule des saignées coup sur coup dans les cas de pneumonie croupale que nous avons vu appliquer rigoureusement dans notre enfance médicale.

Nous répugnons aux traitements systématiques, parce que nous ne connaissons pas les maladies comme des espèces nettement définies; nous ne connaissons que des malades, dont les dispositions personnelles sont aussi variées en présence des conditions ou facteurs morbides qu'elles le sont dans les conditions de santé. Les idiosyncrasies sont connues comme existant chez des sujets parfaitement bien portants. Il ne faut pas oublier qu'elles existent encore à l'état morbide, et qu'il est aussi peu logique de soumettre tous les malades souffrant d'une affection à un traitement identique que d'exiger d'un homme sain qu'il ne tienne pas compte de ses idiosyncrasies ; on ne dompte pas celles-ci, on en reste la victime.

Il n'y a donc pas de traitement systématique pour n'importe quelle maladie. Toute thérapeutique doit être individualisée et appropriée à l'état du malade. C'est en cela que la pratique médicale est un art; c'est l'expression la plus haute de l'art, puisqu'elle a pour but de conserver la vie; c'est aussi l'art le plus difficile, parce qu'il s'applique au domaine le plus délicat: celui de la biologie. Ne vous laissez jamais emballer par des vues systématiques dans le traitement de vos malades, quelle que soit l'affection dont ils sont atteints. Laissez l'organisme au repos; vous avez pour cela à votre disposition la médication la plus puissante : celle de la diète absolue. On en a peur aujourd'hui, parce que la sagesse mondaine harcèle le médecin d'idées de faiblesse et le pousse à l'alimentation ou à l'administration de vins, comme si le trouble biologique qui caractérise l'affection permettait au sujet de retirer des vins ou des aliments autre chose que des indigestions cellulaires, les plus dangereuses de toutes.

Ce que nous disons du régime, nous le répétons pour les médicaments. Il n'y a pas de médicaments spécifiques que vous puissiez appliquer à tous les sujets; il importe de se rappeler cette vérité à une époque troublée, comme celle que nous traversons, où la boussole médicale est profondément altérée par des vues théoriques, où l'importance de l'observation médicale est méconnue et reléguée à l'arrière-plan par des vues théoriques.

Attendez pour intervenir que vous trouviez une indication précise et formelle à remplir; ayez le courage de rester dans votre rôle de médecin et ne vous faites pas droguiste.

Avions-nous des indications chez notre malade? Une seule : le repos de l'organisme, et nous l'avons remplie par la diète absolue, l'eau pure et non bouillie comme boisson et une potion au sulfate de soude. Nous aurons l'occasion de revenir sur l'emploi de cette potion aussi utile en réalité qu'elle est insignifiante en apparence.

Nous avons trouvé une indication à remplir dans l'insomnie opiniâtre qui épuisait le système nerveux de la malade. Le meilleur moyen de la calmer, c'est de recourir au drap mouillé, à l'enveloppement de tout le corps mis à nu dans un drap mouillé. Vous amènerez le plus souvent le sommeil et vous l'amènerez par un processus naturel, par l'action réflexe que la modification de la sensibilité cutanée provoque.

Vous obtiendrez souvent le même résultat par les lotions vinaigrées froides par tout le corps.

Vous l'obtiendrez encore par le bain; mais ce procédé est moins pratique

parce que son application exige le secours d'aides intelligents et bien dressés.

Méfiez-vous de l'opium dans ces cas; nous considérons cet agent comme des plus utiles dans certaines formes de fièvre typhoïde, à coma vigil, mais nous croyons que son administration dans cette maladie est un des points les plus difficiles et les plus délicats de la thérapeutique.

Nous avons calmé notre malade la nuit par l'emploi du drap mouillé, répété deux fois par jour pendant cinq à dix minutes; le soulagement obtenu était tel que la malade en réclamait l'emploi.

Le tableau ci-après indique les modifications thermiques déterminées par ce moyen.

DATE.	TEMPÉRATURE avant l'heure du maillot.	HEURE du maillot.	TEMPÉRATURE après l'heure du maillot.
1901.			
19 janvier (XIIIe jour). .	39°0	9 1/2 h.	38°2 à 10 h.; 37.0 à 15 h.; 36.5 à 17 h.; 37.4 à 19 h.
20 — (XIVe jour). .	39.4	7 h.	38.5 à 7 1/2 h.
	38.8	15 h.	38.0 à 16 h.; 39.2 à 19 h.
21 — (XVe jour) . .	39.1	7 h.	38.7 à 7 1/2 h.
	40.0	15 h.	38.8 à 16 h.
22 — (XVIe jour). .	38.6	7 h.	37.4 à 7 1/2 h.
	39.0	15 h.	38.1 à 16 h.; 38.8 à 19 h.
23 — (XVIIe jour) .	38.8	7 h.	37.6 à 7 1/2 h.
	38.8	15 h.	37.6 à 16 h.; 38.7 à 19 h.
24 — (XVIIIe jour).	38.4	7 h.	37.0 à 7 1/2 h.
	39.5	15 h.	37.9 à 16 h.
25 — (XIXe jour). .	38.9	7 h.	37.8 à 7 1/2 h.; 36.8 à 19 h.

Nous avons interrompu l'emploi du drap mouillé quand l'hémorragie intestinale s'est produite et nous ne l'avons pas repris après, malgré les instances de la malade.

L'apparition de l'hémorragie intestinale nous a dicté une intervention par des préparations astringentes associées à l'opium; elles ont réussi à enrayer l'hémorragie.

Les accidents ultimes ne comportaient qu'une médication palliative.

XI. *Résumé.* — Fièvre typhoïde chez une nourrice âgée de 21 ans, dont l'enfant avait 2 mois. Dès le début, atteinte de l'endocarde pariétal gauche, sans autres symptômes que du souffle systolique mitral et de la cyanose.

Hémorragie intestinale au dix-huitième jour. Dans le cours de la maladie, trois localisations vasculaires : 1° hémorragie intestinale au dix-huitième jour; 2° hémorragie interlobulaire pulmonaire et gangrène fermée au trentième jour; 3° atélectasie pulmonaire au treute et unième jour.

Les lésions typhoïdes étaient très développées dans le cæcum et le côlon.

N° 231.

Apoplexie cérébrale. Mort au bout de deux heures. Destruction du lobe cérébelleux droit; irruption du sang dans la cavité crânienne par rupture de l'écorce du cervelet et inondation de tous les ventricules du cerveau.

La nommée Jeanne J..., veuve de Pierre J..., 62 ans, verdurière, constitution forte, tempérament sanguin, est apportée en civière à l'hôpital Saint-Pierre (salle 37, lit 11) le 12 février 1901, à 9 heures du matin.

D'après les renseignements fournis par la famille et les voisins, cette femme, qui a eu plusieurs enfants, mène une vie sobre et travaille beaucoup; elle aurait déjà été souffrante antérieurement de refroidissement, mais n'a pas eu d'apoplexie.

Le 12 février 1901, elle est allée au marché matinal à 4 heures du matin, et après avoir débité ses légumes, elle rentrait chez elle à 7 $^1/_2$ heures, poussant sa petite charrette; elle est tombée par apoplexie cérébrale; elle a été transportée dans une maison du voisinage, où elle est restée deux heures et d'où elle a été amenée en civière à l'hôpital.

A son entrée, nous constatons un état d'apoplexie cérébrale comateuse; écume à la bouche; fume la pipe à droite; et les rares mouvements très limités qu'elle exécute nous permettent de constater que la paralysie de la motilité est surtout marquée à droite. Les pupilles sont également contractées; nystagmus latéral des deux yeux. La sensibilité est abolie aux membres supérieurs, mais conservée aux membres inférieurs, que la malade remue quand on les pince. Pas de vomissements; il y a eu des selles involontaires.

La malade était dans un état préagonique; elle a succombé une demi-heure après son entrée à l'hôpital.

Autopsie. — Elle a été faite par M. le Dr Vervaeck.

La rigidité cadavérique persiste. Lividités très prononcées. Pas de tache verte. Pas d'œdème ni d'amaigrissement.

cérébral; vaisseaux de la base athéromateux; pie-mère transparente au niveau du chiasma.

On constate à la base du cerveau, notamment dans la loge cérébelleuse, de volumineux caillots sanguins, noirâtres, dont les plus volumineux siègent à la surface du lobe cérébelleux droit et à la région occipitale droite des os craniens.

Les sections pratiquées dans les centres nerveux démontrent :

1° L'intégrité des circonvolutions, de la substance blanche cérébrale, des noyaux et capsules, des pédoncules cérébraux, du bulbe, de la protubérance et de la partie supérieure de la moelle :

2° Tous les ventricules renferment de la sérosité sanguinolente et des caillots noirâtres;

3° Les caillots les plus volumineux se retrouvent dans le quatrième ventricule et se prolongent directement avec un caillot sanguin du volume d'un petit œuf de poule situé au centre de l'hémisphère cérébelleux droit;

4° La destruction presque complète de la substance nerveuse centrale du cervelet et l'existence d'une perforation située au niveau des circonvolutions cérébelleuses postéro-supérieures. Cette perforation mesure 15 millimètres transversalement.

En somme, hémorragie primitive dans l'hémisphère droit du cervelet, probablement au niveau du noyau dentelé, ayant fait irruption dans la cavité cranienne par la perforation de la région postéro-supérieure du cervelet, et ayant envahi d'autre part tous les ventricules en passant d'abord par le quatrième.

Réflexions. — I. *Diagnostic.* — Le diagnostic symptomatique s'imposait : apoplexie cérébrale. Le diagnostic médical a été posé, d'après l'examen sommaire que nous avons pu faire, comme hémorragie; toutefois, il nous a été impossible de préciser le siège de l'hémorragie par suite de l'intensité de l'ictus apoplectique. La seule chose que nous ayons pu établir, c'est de l'hémiplégie plus marquée à droite et le maintien de la sensibilité à la douleur dans les membres inférieurs, que la malade bougeait quand on la pinçait.

Le diagnostic était incomplet.

II. *Diagnostic anatomique.* — Il a complété le diagnostic symptomatique en nous révélant des lésions du siège et de l'étendue desquelles nous ne

nous étions pas douté. Le schéma ci-après, dressé par notre externe, M. Masure, donne une idée assez complète des ravages opérés par l'inondation hématique; il y a lieu de rappeler que le trait noir, marqué dans la protubérance sur le dessin, indique le sillon normal qui existe à ce niveau et non l'extension de l'hémorragie. La protubérance était en effet intacte; mais le sang avait coulé sur sa face supérieure.

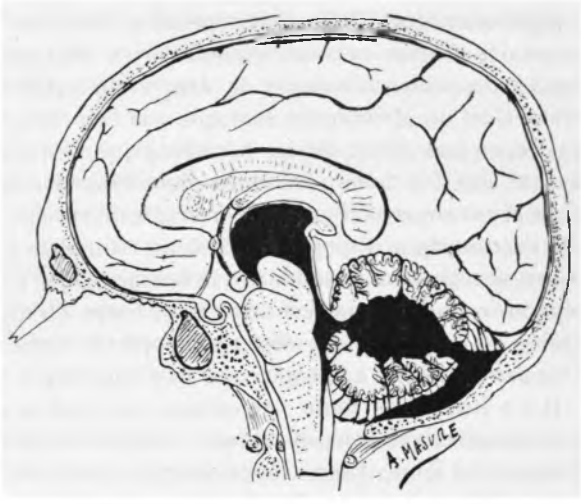

La succession des désordres a été bien établie par M. le Dr Vervaeck dans son protocole. L'hémorragie s'est produite dans l'hémisphère droit cérébelleux, au niveau du noyau dentelé, où l'on a retrouvé un caillot sanguin du volume d'un petit œuf de poule. La substance centrale du cervelet a été dilacérée et le sang a rompu les circonvolutions cérébelleuses dans leur partie postéro-supérieure, en y pratiquant une brèche de 15 millimètres d'étendue transversale; il a passé par cette brèche et a constitué un hématome sous-dural, remplissant la loge cérébelleuse de volumineux caillots.

Le sang a fait irruption d'autre part dans le quatrième ventricule et a pénétré par l'aqueduc de Sylvius dans les ventricules cérébraux, qui étaient transformés en une cavité unique remplie de sang.

L'inondation sanguine, causée par la rupture des vaisseaux du lobe cérébelleux droit, s'était répandue, d'une part dans la cavité cranienne, d'autre part dans les ventricules du cerveau.

Les voies de conduction cérébrales et les ganglions cérébraux étaient respectés.

Le cas présente de l'intérêt au point de vue de l'étendue des lésions; il en présente aussi au point de vue séméiologique.

III. *Séméiologie.* — Une lésion de cette étendue ne comporte guère de considérations relatives à la localisation des lésions.

Le syndrome de l'ictus apoplectique devait prédominer et masquer complètement les symptômes propres à telle ou telle localisation. La circulation des centres nerveux est entreprise dans toute son étendue et son trouble constitue la cause et le danger du syndrome d'apoplexie cérébrale. C'est un phénomène analogue que l'on observe dans les apoplexies qui dépendent d'une lésion hémorragique, compatible avec un rétablissement des fonctions cérébrales. Nous rappellerons le fait clinique, que nous avons souvent cité, de l'hémorragie détruisant le noyau lenticulaire; elle s'accompagne d'apoplexie cérébrale complète avec hémiplégie consécutive, et cependant quand le noyau hémorragique a subi la transformation réparatrice qui le ramène à l'état d'un corps étranger enkysté dans les limites du corps strié, les effets de l'apoplexie disparaissent et l'hémiplégie finit par se réduire à une gêne qui ne s'oppose pas à la marche.

Il y a donc dans toute hémorragie des centres nerveux cérébraux un ictus apoplectique banal et commun, mais de durée et de gravité variables. Pendant cet ictus, il serait imprudent de porter un diagnostic de localisation. Il faut attendre qu'il ait disparu et baser son jugement sur les symptômes qui persistent.

Notre malade a succombé à cette période initiale.

IV. *État athéromateux des vaisseaux.* — Il était peu marqué aux artères du tronc; les artères du cœur étaient intactes. Mais les vaisseaux de la base du cerveau étaient entrepris et leur lésion prédisposait le sujet à l'hémorragie. Le cœur n'avait de lésion qu'aux valvules, et l'endocarde pariétal était sain.

Nous avons fréquemment observé ce cas, qui s'explique assez bien par les lois de la physiologie pathologique.

V. *Néphrite granuleuse.* — Elle existait des deux côtés, et il est probable que cette entreprise a contribué pour une part à prédisposer la malade à un trouble de la circulation sanguine des centres nerveux. Nous avons rapporté de nombreuses observations d'apoplexie séreuse sous la dépendance de la néphrite granuleuse et sans traces d'hémorragie; mais nous avons rencontré dans ces cas de l'hydropisie soit ventriculaire, soit cérébrale, qui dénotait le trouble profond que la circulation du sang subit du côté du cerveau dans les cas de néphrite granuleuse.

VI. *Nystagmus.* — Le seul symptôme convulsif qui ait été constaté chez la malade s'est traduit sous forme de nystagmus horizontal des deux yeux.

On désigne sous ce nom un mouvement oscillatoire involontaire rythmique du globe oculaire, d'une rapidité anormale, d'une amplitude faible, et plus ou moins continu. On en distingue plusieurs variétés suivant le sens dans lequel s'opère le mouvement : horizontal, vertical, rotatoire, oblique et mixte.

Il est généralement binoculaire et associé, parfois unilatéral ; dans ce dernier cas, il est presque toujours vertical.

On a signalé le nystagmus symptomatique dans un grand nombre d'affections du ressort de la clinique interne : certains vices de conformation de la tête et du cerveau ; sclérose en plaques, surtout lorsque les îlots sclérotiques affectent le quatrième ventricule et les couches optiques ; lésions hémorragiques, emboliques ou autres, des couches optiques, du quatrième ventricule, des corps restiformes et du cervelet ; encéphalite partielle infantile.

Nous devons ajouter la méningite à cette nomenclature de Landolt et Epernon ; nous avons fréquemment rencontré le nystagmus dans le cours des diverses formes de méningite, et presque toujours il affectait le type horizontal. Nous rappellerons :

1° L'observation numéro 99, qui figure à la page 10 du tome IX : méningite piamérienne chronique et état apoplectique consécutif avec nystagmus binoculaire horizontal ;

2° L'observation numéro 121, qui figure à la page 120 du même tome : tuberculisation miliaire généralisée avec localisation méningée prédominante ; nystagmus binoculaire horizontal, intermittent ;

3° L'observation numéro 138, à la page 219 du même tome : méningite miliaire ; nystagmus binoculaire horizontal très lent, intermittent ;

4° L'observation numéro 184, à la page 264 du tome X ; elle mérite une mention spéciale à cause de sa rareté ; le spasme était unioculaire, mais horizontal. Il s'agissait d'un cas de méningite chronique, tuberculeuse. La forme de *nystagmus unioculaire horizontal* est très rare, on n'en a signalé que quelques cas ;

5° L'observation numéro 203, à la page 389 du tome X : méningite tuberculeuse ; nystagmus binoculaire horizontal.

Il est assez difficile d'indiquer la cause anatomique de ce symptôme chez notre malade, par suite de l'étendue des lésions.

VII. *Résumé.* — C'est, comme dans l'observation rapportée sous le numéro 226 de ce volume, une hémorragie qui s'est produite dans les organes du cerveau postérieur. Mais dans le cas actuel, elle a été limitée comme lésion primitive dans le cervelet.

La différence symptomatique a été le résultat de l'étendue inégale de la lésion dans les deux cas.

Dans le premier cas, la lésion était limitée au cervelet et au pédoncule cérébral; il n'y a pas eu d'apoplexie.

Chez la deuxième malade, il y a eu dilacération du cervelet et irruption du sang dans la cavité cranienne et dans tous les ventricules cérébraux; comme conséquence clinique : ictus apoplectique.

N° 232.

Début brusque par syndrome paralytique sans perte de connaissance. Coma apoplectique douze heures après. Mort cinquante-trois heures après la chute. Hémorragie du cerveau antérieur droit, ayant fait irruption dans la cavité crânienne. Hémorragies multiples dans les pédoncules cérébraux, la protubérance et le cervelet.

Le nommé Charles Van A..., 66 ans, mouleur en fer, est transporté à l'hôpital Saint-Pierre (salle 19, lit 15) le 6 décembre 1900.

Les renseignements suivants nous sont fournis par des parents : le 5 décembre, il se trouvait dans une prairie, où il est tombé, mais sans perdre connaissance; il a été transporté chez lui; il était paralysé, mais avait gardé sa présence d'esprit; il comprenait ce qu'on lui disait et répondait avec intelligence. Il n'y avait ni vomissements, ni selles involontaires, ni rétention d'urine; le malade avalait bien.

Dans le courant de la soirée du 5, le malade a voulu se lever pour uriner; il est tombé par terre et a gardé de cette chute une bosse sanguine à la région frontale droite.

Dans la nuit du 5 au 6, il s'est établi du coma apoplectiforme, qui persiste encore à l'entrée à l'hôpital; le malade présente le symptôme de fumer la pipe et ne se réveille pas quand on le secoue ou qu'on le pince. Il y a contracture du membre supérieur droit, relâchement du membre supérieur gauche. Les membres inférieurs sont dans le relâchement, mais l'affaissement général est tel qu'il n'est pas possible de s'assurer s'il y a paraplégie. La sensibilité est abolie et le pincement ne provoque aucune contraction. Le réflexe patellaire est exagéré à droite; il est normal à gauche. Pas de réflexe de Babinski. Pas de selles ni de vomissements. Rétention d'urine avec incontinence. Les mouvements du cœur sont réguliers; pas de bruits morbides. L'urine, recueillie par la sonde, est acide; elle a une densité de 1.030; elle contient des traces d'albumine;

A l'ouverture de la poitrine, pas d'épanchement dans les cavités pleurales; les poumons adhèrent intimement dans toute leur étendue.

Poumon droit : pèse 380 grammes; emphysème sous-pleural du bord antérieur. Le parenchyme des trois lobes n'offre qu'un peu de congestion; il crépite partout. Les parois bronchiques sont épaissies.

Poumon gauche : pèse 375 grammes; mêmes caractères que le poumon droit.

Cœur : pèse 350 grammes; mesure $8 \times 7 \times 3\ ^1/_2$; organe en systole, surchargé de graisse dans la partie droite. La cavité péricardique ne contient pas de liquide; artères coronaires non athéromateuses; péricarde sain; myocarde brunâtre, congestionné, de consistance ferme.

Ventricule gauche : endocarde pariétal non épaissi; valvule mitrale infiltrée d'athérome; orifice mitral non rétréci.

Ventricule droit : endocarde sain; valvule tricuspide, grisâtre, souple; valvules pulmonaires transparentes. Il existe très peu d'athérome de la paroi aortique.

Orifice aortique : valvules très légèrement sclérosées dans leur segment inférieur.

Foie : pèse 1450 grammes; mesure $26 \times 17 \times 7$. La capsule est épaissie au niveau d'un sillon dû au corset; parenchyme congestionné, de consistance assez faible; canaux vasculaires et biliaires béants; pas de calculs; docimasie positive.

Rate : pèse 110 grammes; mesure $10 \times 7 \times 1\ ^1/_2$; pas de lésions.

Rein droit : pèse 125 grammes; mesure $11 \times 5 \times 2\ ^1/_2$. Il se décortique assez difficilement; l'état granuleux de sa surface est légèrement indiqué. A la section, la substance corticale est un peu réduite d'étendue et rétractée par places; substance médullaire paraît saine; bassinet surchargé de graisse.

Rein gauche : pèse 140 grammes; mesure $12 \times 5 \times 3$; mêmes caractères que le rein droit.

Capsules surrénales : décomposées.

Cavité abdominale : ne renferme pas de liquide.

Péritoine : sain.

Intestins : lésions de décomposition.

Ganglions mésentériques : non engorgés.

Matrice, trompes, ovaires : lésions de sénilité.

Centres nerveux : la dure-mère est modérément épaissie. Pas d'œdème

diazo-réaction négative (Dr Zunz). L'examen microscopique révèle la présence de cylindres granuleux, quelques leucocytes et de rares cellules vésicales pavimenteuses (Dr Hermans).

L'état apoplectique du sujet ne comportait pas d'autre indication que celle d'un lavement purgatif qui a amené d'abondantes évacuations.

Le malade ne s'est pas relevé et il a succombé dans le coma le 7 décembre 1900 à 17 heures. La température n'a pas dépassé 37°6.

Autopsie. — Elle a été faite par M. le Dr Vervaeck.

Rigidité persistante ; lividités ; tache verte.

A l'ouverture de la poitrine, les cavités pleurales ne contiennent pas de liquide. Quelques adhérences au poumon gauche.

Poumon droit : pèse 750 grammes. Congestion assez intense, surtout au lobe inférieur, où existent quelques foyers de pneumonie lobulaire.

Poumon gauche : pèse 685 grammes. Mêmes caractères qu'au poumon droit.

Cœur : pèse 380 grammes; mesure 11 × 9 × 4. Cavité péricardique presque vide. Organe en diastole, un peu chargé de graisse. Péricarde sain. Athérome des coronaires, des valvules mitrale et aortique et de la paroi de l'aorte. Endocarde pariétal sain. Valvules tricuspide et pulmonaire transparentes. Myocarde congestionné, de consistance assez faible.

Foie : pèse 1370 grammes; mesure 25 × 18 × 6. Capsule non épaissie. Parenchyme congestionné, de consistance augmentée. La trame, les parois vasculaires et des canaux biliaires sont épaissies. Pas de calcul biliaire.

Rate : pèse 100 grammes; mesure 8 × 7 × 2 ½. Capsule considérablement épaissie avec plaques cartilagineuses. Pulpe, de consistance augmentée par hypertrophie de la trame.

Rein droit : pèse 140 grammes; mesure 11 ½ × 5 ½ × 2 ½. Se décortique facilement. Les substances corticale et médullaire sont congestionnées, d'étendue normale.

Rein gauche : pèse 125 grammes ; mesure 11 × 6 × 3. Mêmes caractères qu'au rein droit.

Capsules surrénales : chargées de graisse, décomposées.

Estomac, intestin, pancréas : lésions de décomposition.

Centres nerveux : dure-mère épaissie. La cavité cranienne renferme un épanchement hémorragique liquide assez abondant. L'origine de ce sang

est double; on constate, en effet, une rupture du corps calleux au tiers moyen de son diamètre antéro-postérieur. Il existe, en outre, une déchirure de la substance cérébrale mesurant verticalement 2 centimètres, siégeant à la distance de 65 millimètres de l'extrémité antérieure de l'hémisphère droit et de 135 millimètres de l'extrémité postérieure de cet hémisphère. Elle siège exactement à l'extrémité inférieure de la frontale ascendante, empiétant très légèrement sur la première circonvolution temporale.

Pie-mère transparente au niveau du chiasma. Artères de la base athéromateuses.

A la section on constate un vaste épanchement hémorragique dans l'hémisphère droit ayant détruit la moitié extérieure des noyaux et des capsules et les trois quarts environ de l'étendue de la substance blanche droite.

Une section plus profonde démontre l'intégrité presque complète du noyau caudé et du segment antérieur de la capsule interne, de la moitié postérieure de la couche optique; les capsules externe et extrême, l'avant-mur et les circonvolutions de l'insula sont respectés.

Le noyau lenticulaire est détruit dans presque toute sa profondeur, ainsi que la partie moyenne et la moitié antérieure du segment postérieur de la capsule interne.

Le sang a fait irruption dans le ventricule latéral gauche en détruisant le ventricule de la cloison. Les noyaux et capsules gauches n'offrent aucune altération.

Bulbe, protubérance, cervelet : on constate de petites hémorragies très limitées et récentes à la partie centrale des pédoncules cérébraux, à une distance de 3 à 4 millimètres au-dessous de l'aqueduc de Sylvius, qui est sain.

On constate des lésions semblables immédiatement au-dessous du *locus niger* gauche et à trois endroits différents de la protubérance. Le bulbe est respecté.

Ces mêmes lésions se retrouvent aux circonvolutions postérieures du lobe cérébelleux gauche et à la partie centrale blanche de ce lobe.

Réflexions. — I. *Diagnostic.* — Le malade n'a été en traitement à l'hôpital que pendant vingt-quatre heures; il a été apporté dans notre service dans un état de coma apoplectique dont il ne s'est pas relevé.

II. *Évolution du cas.* — L'autopsie a établi l'existence de foyers multiples d'hémorragie dans les centres nerveux ; il y en avait dans le cerveau antérieur, dans la protubérance, dans les pédoncules cérébraux et dans le cervelet.

Le sujet était atteint d'athéromatose vasculaire généralisée, ce qui rend compte de la multiplicité des lésions.

Si nous cherchons à reconstituer la succession des symptômes, nous trouvons dans les renseignements fournis quelques indications qui nous permettent de considérer le processus comme suit :

Le malade a été trouvé dans une prairie le 5 décembre; il était paralysé, mais avait gardé sa présence d'esprit et répondait avec netteté et intelligence aux questions qui lui étaient posées. Ce mode de début nous permet de conclure que la lésion cérébrale n'a pas été la première en date et que les hémorragies des pédoncules, de la protubérance et du cervelet sont survenues les premières.

Dans la nuit du 5 au 6, le coma apoplectiforme s'est déclaré; c'est à ce moment que l'hémorragie se sera produite dans le domaine irrigué par l'artère sylvienne.

Les foyers multiples lobulaires des poumons expliquent la rapidité de la terminaison.

III. *Hémorragie des pédoncules cérébraux, de la protubérance et du cervelet.* — Les deux pédoncules cérébraux étaient intéressés et le schéma ci-joint, dressé par M. le Dr Van Nypelseer à l'amphithéâtre d'autopsie, indique avec précision les régions détruites.

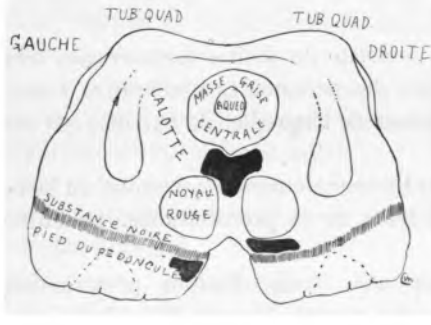

La partie médiane était occupée par un foyer volumineux situé au-dessous de la masse grise centrale qui entoure l'aqueduc de Sylvius; ce foyer s'étendait jusque tout près des noyaux rouges, qui étaient respectés. Deux autres caillots, moins volumineux, se trouvaient près de la substance noire, occupant à gauche une place latérale dans le pied du pédoncule et à droite une position également latérale, mais au-dessus de la substance noire.

Un peu plus bas, dans la protubérance annulaire, on a encore rencontré trois caillots moins volumineux que ceux des pédoncules; ils sont figurés dans le dessin ci-après de notre externe M. E. Hermant.

Du côté du cervelet, il existait deux foyers hémorragiques : l'un perdu dans les circonvolutions postérieures du lobe cérébelleux gauche, le second siégeant dans la substance blanche centrale de ce lobe. Le schéma ci-joint de M. le Dr Van Nypelseer indique leur situation.

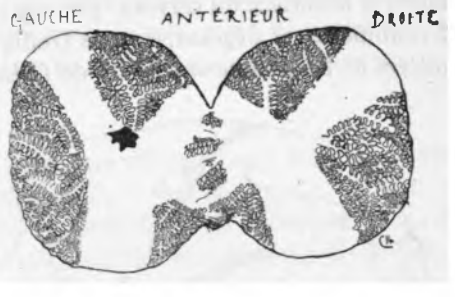

C'est à ces lésions hémorragiques que nous rapportons les accidents paralytiques qui ont marqué le début du processus morbide; il n'y avait à ce moment que de la paralysie; mais l'intelligence et l'expression articulée de la pensée étaient conservées.

IV. *Hémorragie dans le cerveau antérieur.* — Il n'en a plus été de même quelques heures plus tard, quand l'hémorragie s'est produite dans la zone irriguée par l'artère sylvienne. Les désordres ont été ici d'une importance traumatique exceptionnelle. Le siège primitif de la rupture vasculaire existait dans les ramifications de l'artère cérébrale moyenne droite. L'épanchement a été des plus abondants, détruisant presque tout

le noyau lenticulaire droit, presque toute la capsule interne et la majeure partie de la couche optique; le sang a fait irruption dans les ventricules moyen et latéral gauche.

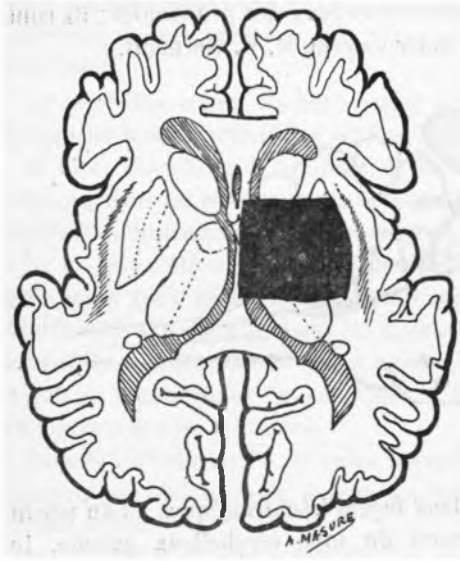

Du côté des ventricules, le sang s'est frayé une voie à travers le corps calleux par une ouverture située au tiers moyen de son diamètre antéro-postérieur.

Du côté de la périphérie du cerveau, le noyau caudé, les capsules externe et extrême, l'avant-mur et les circonvolutions de l'insula sont respectés. Mais le sang a fusé dans la substance blanche et s'est frayé une voie qui s'ouvre sous la pie-mère, à la surface du cerveau, par une ouverture mesurant verticalement 2 centimètres et siégeant, comme l'indique le schéma ci-après, à 65 millimètres de l'extrémité antérieure de l'hémisphère et à 135 millimètres de l'extrémité postérieure de cet hémisphère, soit exactement à l'extrémité inférieure de la frontale ascendante et empiétant très légèrement sur la première circonvolution temporale.

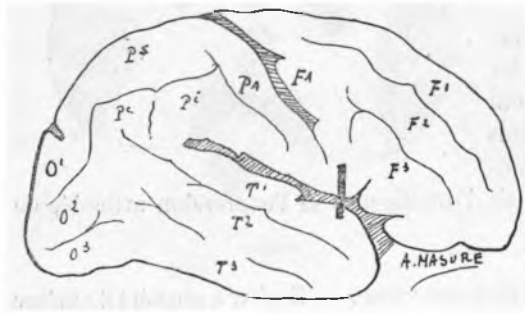

Cette dernière lésion est bien certainement consécutive à celle qui occupe les pédoncules et le cervelet.

V. *Localisations des lésions.* — Il n'est pas possible, dans un cas aussi complexe que celui-ci, de préciser les localisations des lésions d'après les symptômes observés. Quelques heures seulement ont séparé la chute avec

paralysie qui a succédé aux lésions pédonculaires du coma apoplectique de l'hémorragie du cerveau antérieur. Le malade a passé ces heures chez lui, et les renseignements fournis sur cette première période se réduisent à la mention de la paralysie de la motilité et de la conservation de l'intelligence et de la parole.

Quand la rupture vasculaire s'est produite dans le cerveau, il n'y a plus eu que les symptômes de l'apoplexie cérébrale avec leur caractère banal.

Toutefois, si nous tenons compte des symptômes observés, nous distinguons deux phases successives dans le processus hémorragique :

1° La première est caractérisée par l'absence d'apoplexie cérébrale ; la motilité seule a été atteinte et le malade a conservé son intelligence et la liberté de la parole ;

2° La deuxième s'est produite sous la forme habituelle de l'apoplexie cérébrale et sous l'influence de l'hémorragie abondante qui a dilacéré le cerveau antérieur droit, en déterminant un hématome.

VI. *Pneumonie lobulaire.* — De nombreux foyers de pneumonie lobulaire ont été retrouvés à l'autopsie dans les deux poumons. C'est un mode trop fréquent de terminaison de la vie pour que nous devions y insister ; nous le rencontrons en effet dans les affections les plus variées. Nous ne le mentionnons ici d'une manière spéciale que pour faire ressortir la rapidité avec laquelle se produisent les foyers lobulaires de pneumonie terminale.

VII. *Résumé.* — C'est le troisième cas d'hémorragie des pédoncules cérébraux que nous observons en l'espace de quelques mois. Un seul de ces trois cas a eu une période de survie assez longue pour permettre de dégager ses symptômes propres. Les deux autres ont eu une terminaison mortelle rapide.

Nous reviendrons sur leur histoire dans un travail d'ensemble ; nous nous bornons ici à rappeler quelques traits principaux du syndrome observé :

1. Dans aucun des trois cas, il n'y a eu le syndrome d'apoplexie cérébrale, d'ictus cérébral ; les malades ont conservé leur intelligence et la liberté de la parole.

2. Dans les trois cas, le début a été brusque par une paralysie des membres inférieurs, qui s'est étendue ensuite aux membres supérieurs et

qui s'est accompagnée d'hémiplégie faciale droite et de blépharoptose bilatérale.

3. Il n'y a eu, en fait de symptômes dénotant l'atteinte du nerf oculo-moteur commun, que la blépharoptose, qui a été bilatérale.

4. Au point de vue de l'anatomie pathologique, les hémorragies se sont produites, dans les trois cas, à la fois dans les pédoncules et dans le cervelet.

5. Dans le cas actuel, il y a eu en outre trois foyers hémorragiques dans la protubérance.

6. Dans le cas actuel, il s'est produit, huit à douze heures après l'hémorragie pédonculaire, un foyer d'épanchement sanguin dans le cerveau antérieur, avec rupture de la paroi des ventricules à deux points.

7. Les trois sujets étaient athéromateux.

N° 233.

Pleurésie avec épanchement en 1896; thoracentèse. Guérison. Refroidissement en décembre 1900. Tuberculose pulmonaire. Mort subite par œdème pulmonaire aigu.

La nommée Paula M..., épouse F..., 29 ans, couturière, constitution forte, tempérament lymphatique, a été à deux reprises en traitement dans notre service.

Premier séjour : du 23 juin au 19 juillet 1896 (salle 35, lit 12). Elle est bien réglée et a eu deux enfants, qu'elle n'a pas nourris, le dernier il y a six mois. Elle a toujours eu une bonne santé. Nous ne constatons pas d'autre antécédent qu'une éruption de pityriasis sous le sein gauche.

Elle attribue son affection actuelle, qui remonte à quelques jours, à un refroidissement. Elle est atteinte d'une pleurésie aiguë avec épanchement remplissant toute la plèvre gauche. La matité existe jusque sous la clavicule gauche, et le cœur est refoulé à droite. Souffle bronchique dans la gouttière vertébrale gauche. Égophonie et pectoriloquie aphone partout. Absence d'élasticité des parois thoraciques; espaces intercostaux effacés; voussure à la base gauche. Guère d'expectoration. L'urine a une densité de 1.020; elle est acide, citrine, et ne contient ni albumine ni sucre. L'examen microscopique du sang a été fait sur six préparations et n'a dénoté d'autre lésion qu'une viscosité assez marquée des globules rouges.

L'indication de la ponction nous paraissait urgente; la malade, après avoir d'abord refusé l'opération, y a enfin consenti le 26 juin. Nous avons retiré par le trocart de Potain 2200 centimètres cubes d'un liquide séreux; après soustraction de 1400 grammes, le cœur est revenu vers la gauche, ce que nous avons senti à la canule. Après évacuation de 1700 centimètres cubes, il y a quelques quintes de toux; elles ont été arrêtées en suspendant l'aspiration. Les dernières parties du liquide contenaient un peu de sang, ce que nous avons attribué au battement du cœur contre le trocart.

Nous avons ausculté la malade pendant que le liquide s'écoulait, et nous

n'avons pas entendu de râles crépitants. A la fin de l'opération, sonorité normale partout, sans tympanisme, et murmure vésiculaire.

Potion antispasmodique à la liqueur d'Hoffmann : 3 grammes, et au laudanum : 1 gramme.

Les suites de l'opération ont été favorables ; l'oppression a disparu. Il persistait de la matité dans l'espace de Traube, mais sans bruits morbides. La malade s'est crue complètement guérie et a quitté l'hôpital le 19 juillet 1896.

Deuxième séjour : du 11 février au 8 mars 1901 (salle 37, lit 2). Elle a actuellement 36 ans. Sa santé a été parfaite, déclare-t-elle, depuis l'atteinte de pleurésie en 1896. Elle a été enceinte et est accouchée à terme d'un enfant vivant ; mais ses trois enfants sont morts en bas âge entre les deux séjours à l'hôpital. Elle n'est plus réglée depuis le mois de janvier et affirme n'être pas enceinte.

Elle a contracté un froid à la Noël de 1900 et, depuis lors, elle tousse et crache ; l'expectoration est muco-purulente nummulaire ; il n'y a pas eu d'hémoptysie. Transpiration profuse, surtout la nuit, alternant avec de la frilosité. A l'examen de la poitrine, nous constatons des lésions de ramollissement au sommet gauche et du frottement pleural à la base gauche. Pas de symptômes au cœur. L'urine est acide, jaune clair ; elle a une densité de 1.020 et ne contient ni albumine ni glucose ; la diazo-réaction d'Ehrlich est négative (Dr Zunz). Les crachats ont été soumis à l'examen bactériologique de M. le Dr Zunz ; ils renferment des bacilles de Koch.

En résumé, tuberculose pulmonaire à la période d'excavation du côté gauche.

Traitement : régime des $^3/_4$; potion à la liqueur de Fowler : 0.50, et à l'extrait thébaïque : 0.05.

La maladie a suivi une marche progressive, mais lente, à évolution chronique. Elle s'est terminée par la mort subite, en quelques minutes, le 8 mars 1901, à 13 heures.

La température, qui était de 39°6 à l'entrée, n'a plus dépassé 38° pendant le séjour à l'hôpital.

Autopsie. — Elle a été faite par M. le Dr Vervaeck.

La rigidité cadavérique persiste. Lividités assez prononcées. Pas de tache verte. Amaigrissement.

A l'ouverture de la poitrine, pas d'épanchement pleural. Adhérences au sommet droit et dans toute l'étendue du poumon gauche.

Poumon droit : pèse 870 grammes. Lobes supérieur et moyen anémiés, emphysémateux, œdématiés, infiltrés d'un grand nombre de tubercules caséeux ou anthracosés. En outre, quelques petites cavernules. Au lobe inférieur, l'œdème s'accentue et s'accompagne de congestion intense. Par places, quelques foyers très limités d'hépatisation lobulaire. Pas d'atélectasie ; ganglions bronchiques anthracosés ; bronches épaissies.

Poumon gauche : pèse 790 grammes ; mêmes caractères de tuberculose chronique. OEdème et congestion très intense du lobe inférieur, où existent également quelques foyers d'hépatisation lobulaire.

Cœur : pèse 305 grammes ; mesure 10 × 11 × 4. En diastole. Surchargé de graisse. Ne renferme pas de sang fluide ; quelques petits caillots fibrineux. Péricarde sain. Myocarde rougeâtre. Épaisseur et consistance normales.

Ventricule gauche : endocarde pariétal légèrement opacifié, au voisinage de la valvule mitrale, qui est translucide, souple.

Ventricule droit : endocarde sain, valvules tricuspide et pulmonaire transparentes.

Orifice aortique : souplesse des valvules. Très peu d'athérome de la paroi de l'aorte. Oreillettes légèrement dilatées. Trou de Botal oblitéré.

Foie : pèse 1960 grammes ; mesure 23 × 32 × 6 $^1/_2$. La capsule présente quelques ficelures linéaires. Le parenchyme apparaît à la section vivement congestionné, très friable. Pas de calculs biliaires.

Rate : pèse 180 grammes ; mesure 13 × 8 × 3. Pas infectieuse. En voie de décomposition.

Rein droit : pèse 175 grammes ; mesure 11 × 7 × 3. Se décortique facilement. A la section, substances corticale et médullaire d'étendue normale et congestionnées ; sclérose des petits vaisseaux.

Rein gauche : pèse 160 grammes ; mesure 12 × 5 $^1/_2$ × 3 ; mêmes caractères que le rein droit.

Capsules surrénales : pas de lésions tuberculeuses.

Pancréas : rien d'anormal.

Vessie : vide d'urine. Muqueuse plissée, saine.

Matrice : légèrement augmentée de volume, sans altérations. Ovaires scléreux. Trompes saines.

Cavité abdominale : ne renferme pas de liquide. Péritoine sain. Ganglions mésentériques non engorgés.

Estomac et intestins : pas d'ulcérations tuberculeuses.

Centres nerveux : dure-mère non épaissie. Très peu d'œdème cérébral. Vaisseaux de la base non athéromateux. Pie-mère transparente au niveau du chiasma. A la section, pas d'altérations des noyaux et capsules.

Réflexions. — I. *Diagnostic.* — Le diagnostic a été établi comme tuberculose pulmonaire à la période de ramollissement en cavernes disséminées; M. Zunz a constaté la présence de bacilles de Koch dans les crachats. Le diagnostic a été complété, au point de vue de l'étiologie, en rattachant le processus morbide actuel à l'atteinte de pleurésie pour laquelle la malade a été traitée dans notre service en 1896 et que nous avons considérée comme *phtisiogène.* Nous renvoyons pour la signification de cette dénomination aux considérations développées aux pages 87, 94 et 222 du tome IX.

Le liquide de la ponction faite le 26 juin 1896 a été soumis à l'examen bactériologique de M. le Dr Mills; l'examen direct et la culture n'ont dénoté que des leucocytes; pas de bactéries.

II. *Évolution du cas.* — La malade a été traitée du 23 juin au 19 juillet 1896 pour pleurésie aiguë gauche, qui a été ponctionnée. A sa sortie, elle était guérie, mais le poumon gauche n'avait pas encore repris sa fonction; il respirait au sommet; il y avait affaiblissement respiratoire à la base avec une légère douleur à l'inspiration forcée. Nous avons conclu à l'établissement d'adhérences pleurales.

Elle a été bien portante jusqu'à la Noël 1900, soit pendant quatre ans et demi; elle vaquait à ses occupations sans encombre et elle a accouché à terme d'un enfant dans cet intervalle. Elle s'est refroidie à la Noël 1900; c'est le début de sa maladie actuelle, révélant l'aspect d'une tuberculose pulmonaire banale en voie de ramollissement.

Tout marche relativement bien jusqu'au 8 mars à midi; elle accuse de l'inappétence, met sa viande de côté pour la manger plus tard et se couche pour dormir. Quelques minutes après, elle meurt asphyxiée.

III. *Cause de la mort subite.* — Nous n'avons pas vu la malade au moment de la mort subite; notre interne M. Lagache a assisté à l'agonie : la face était très pâle et couverte de sueur froide; quelques inspirations courtes et saccadées, puis la mort.

Notre première impression a été en faveur d'une atélectasie pulmonaire

que nous nous attendions à retrouver à l'autopsie. Il n'en était rien; nous avons trouvé des lésions multiples.

Avant tout, processus de tuberculose pulmonaire chronique des deux côtés avec des cavernules à droite. Rien dans ces lésions ne pouvait nous rendre compte de la mort subite.

Par places, quelques foyers très limités d'entreprise lobulaire aux lobes inférieurs. L'état relativement satisfaisant de la malade ne nous permet pas de considérer ces foyers comme cause de la terminaison subite; nous croyons plutôt qu'ils se sont développés dans les dernières heures de la vie, sous l'influence d'une fluxion pulmonaire, et qu'ils ont contribué à constituer l'œdème pulmonaire.

Deux lésions nous ont paru plus importantes : les adhérences pleurales et l'œdème pulmonaire généralisé. La plèvre gauche était adhérente dans toute son étendue et la plèvre droite l'était au sommet.

L'œdème pulmonaire était généralisé partout et s'accompagnait d'une congestion intense. Les nombreuses lésions pulmonaires étaient certes de nature à expliquer cet œdème; toutefois, à elles seules, elles ne sont pas de nature à déterminer la mort subite. Mais si une cause accidentelle intervient pour la constitution de l'œdème aigu du poumon, celui-ci trouve des éléments de gravité exceptionnelle dans la coexistence de ces lésions multiples.

IV. *OEdème pulmonaire aigu.* — C'est un état anatomique des plus graves, sur lequel nous avons eu l'occasion d'appeler votre attention dans les volumes précédents de notre *Recueil.*

Il est toujours secondaire à une lésion anatomique antérieure; mais les symptômes qu'il détermine conduisent à une mort rapide au même titre que l'atélectasie pulmonaire, parfois même à une mort subite, comme c'est le cas chez notre malade.

De multiples lésions peuvent le déterminer; nous l'avons observé dans des myocardites et des endocardites; dans la tuberculose pulmonaire chronique, torpide; dans les pneumonies lobulaires; dans les synéchies pleurales étendues. Nous insistons sur ce dernier facteur de l'œdème, parce que nous l'avons rencontré d'une manière constante dans les cas d'œdème pulmonaire aigu, avec terminaison rapide ou subite.

Chez notre malade, nous avons rencontré la plupart des lésions que nous venons d'énumérer; mais aucune d'elles n'entraîne la mort subite.

D'autre part, des sujets atteints de l'une ou de l'autre de ces affections peuvent succomber rapidement ou même subitement, alors que rien ne faisait prévoir cette terminaison, et que l'évolution de la maladie restait torpide. Ces surprises sont assez fréquentes, et il est important de déterminer les causes qui les déterminent.

Nous nous sommes attaché à l'étude de ces questions et nous avons observé quatre causes qui entraînent cette terminaison :

1. L'atélectasie pulmonaire est une des plus fréquentes; nous ne revenons pas sur les considérations que nous avons émises à ce sujet; nous nous bornons à rappeler que l'atélectasie pulmonaire termine les affections les plus variées.

2. L'œdème pleural aigu; nous en avons rapporté deux cas. Le premier figure à la page 12 de ce volume et a été constaté chez une malade qui a succombé à une anémie pernicieuse progressive par destruction des hématies.

Le deuxième malade, dont l'histoire est rapportée à la page 130 sous le numéro 218, était atteint d'embolie cérébrale; c'est le cas le plus accentué d'œdème pleural aigu que nous ayons observé.

3. L'œdème pulmonaire aigu; nous en avons rapporté de nombreux cas.

Il est rare que l'œdème pulmonaire aigu tue le malade subitement; nous rapprochons l'observation actuelle de celle qui figure sous le numéro 30, à la page 186 du tome VII.

4. L'œdème cérébral aigu ou apoplexie séreuse.

N° 234.

Début par une atteinte de grippe (?), suivie d'infarctus pulmonaires. Première atteinte cérébrale apoplectiforme le 25 février; maintien de l'intelligence et de la parole. Seconde atteinte d'apoplexie comateuse le 1er mars. Mort vingt-quatre heures après. Endocardite ulcéreuse. Embolie de l'artère sylvienne droite et ramollissement cérébral.

La nommée Léonie P..., veuve De K..., 48 ans, servante, est apportée en civière à l'hôpital Saint-Pierre (salle 35, lit 18) le 2 mars 1901.

Les renseignements suivants sont donnés par des parents à M. Dam, l'interne de garde : santé antérieure satisfaisante; après un arrêt de trois mois, la période menstruelle a reparu à la fin de janvier. Elle a été atteinte de grippe à cette époque et s'est alitée le 31 janvier. Le 14 février, hémoptysie qui s'est prolongée pendant cinq jours. Le 25 février, à 22 heures, elle a eu une attaque d'apoplexie cérébrale qui a entraîné de la paralysie faciale droite et de l'hémiplégie gauche du tronc et des membres. La malade n'a pas eu d'ictus; la connaissance était conservée et elle parvenait à parler, quoique avec difficulté.

Le 1er mars, à 21 heures, elle s'est affaissée subitement par une attaque d'apoplexie cérébrale, mais cette fois avec coma. Le médecin de la ville a prescrit un lavement et des sangsues aux apophyses mastoïdes et, vu la persistance du coma, il l'a fait transporter le 2 mars, à 11 $^1/_2$ heures, à l'hôpital, où l'on constate l'état suivant :

Coma apoplectique; tête déviée vers la droite, mais sans déviation des globes oculaires; pupilles également dilatées. Les bras, soulevés, retombent lourdement. Réflexes rotuliens et de Babinski absents. La sensibilité n'est pas complètement abolie, elle persiste à la plante des pieds. Respiration stertoreuse et irrégulière, sans Cheyne-Stokes. Le pouls est à 104, plein, irrégulier. Les bruits du cœur sont couverts par les râles trachéaux; pendant une pause respiratoire, on distingue du souffle systolique mitral. Déglutition impossible. Rétention d'urine; le cathétérisme ramène 300 grammes d'urine, d'une densité de 1.029, renfermant de l'albumine; ni sucre, ni sang, ni bilirubine. Diazo-réaction d'Ehrlich négative. A

l'examen microscopique de l'urine centrifugée : cylindres granuleux, cellules vésicales, cellules rénales, leucocytes, nombreux cristaux d'acide urique (Dr Zunz).

La malade a succombé dans le coma à 18 heures, soit six heures après son transport à l'hôpital.

Autopsie. — Elle a été faite par M. le Dr Vervaeck.

La rigidité cadavérique persiste. Lividités peu marquées. Pas d'œdème ni d'amaigrissement.

A l'ouverture de la poitrine, pas d'épanchement ni d'adhérences.

Poumon droit : pèse 680 grammes. Emphysème sous-pleural des lobes supérieur et moyen, dont le parenchyme anémié apparaît à la section œdématié, mais crépite partout. Au lobe inférieur, l'œdème s'accentue et s'accompagne de congestion. Les bronches renferment un peu de muco-pus.

Poumon gauche : pèse 410 grammes. Le parenchyme pulmonaire offre un peu de congestion, sans œdème.

Cœur : pèse 500 grammes ; mesure 11 × 10 × 4 1/2. A l'épreuve de l'eau, les valvules sont suffisantes. La cavité péricardique renferme peu de sérosité. L'organe est en diastole, graisseux. Péricarde sain ; myocarde congestionné, de consistance assez faible.

Ventricule gauche : endocarde pariétal sain. Lames de la mitrale indurées, jaunâtres, considérablement épaissies. Cet épaississement est accentué par le volume considérable des piliers valvulaires, qui s'insèrent très haut et viennent doubler la lame antérieure de la valvule mitrale. Bord libre rétracté. Il en résulte un rétrécissement mitral assez notable. A l'examen de la face auriculaire de la mitrale antérieure, on note à son bord antéro-latéral une végétation du volume d'un pois. Cette végétation est pédiculisée, constituée par une série de petites fongosités rosées, en partie ulcérées.

Ventricule droit : endocarde sain. Valvule tricuspide grisâtre, assez souple.

Orifice tricuspide : valvule transparente.

Orifice aortique : valvules sclérosées dans leur segment antérieur. Pas d'athérome de la paroi aortique. Trou de Botal oblitéré.

Foie : pèse 1420 grammes ; mesure 26 × 21 × 5 1/2. Capsule non épaissie. Parenchyme hépatique brunâtre, anémié, de consistance faible.

Rate : pèse 130 grammes ; mesure 10 × 6 × 2. Rien d'anormal. Pas d'infarctus.

Rein gauche : pèse 160 grammes; mesure 12 × 5 × 3. Le rein se décortique facilement. A la section, les substances corticale et médullaire, d'étendue normale, sont modérément congestionnées. Il présente un certain nombre d'infarctus, les uns rougâtres, d'autres blanc jaunâtre. Ils ont une forme régulièrement prismatique, à sommet central.

Rein droit : pèse 127 grammes; mesure 12 $^1/_2$ × 5 × 3. Étendue normale des substance corticale et médullaire. Un peu de congestion.

Cavité abdominale : ne renferme pas de liquide. Les ganglions mésentériques ne sont pas engorgés. Le péritoine est sain.

Estomac et intestins : sans altérations.

Matrice, trompes, ovaires : la matrice présente quelques noyaux de fibrome et du catarrhe utérin. Les trompes sont dilatées; les ovaires, scléreux.

Centres nerveux : dure-mère non épaissie. Œdème cérébral assez marqué. Pie-mère transparente au niveau du chiasma. Artères de la base non athéromateuses. Centres nerveux anémiés, de consistance assez faible. Cette diminution de consistance est surtout marquée à la région pariéto-occipitale droite. En certains endroits, elle tend au ramollissement.

A la section, les noyaux et capsules gauches sont sans altérations. A *droite*, on constate un ramollissement diffus occupant les noyaux et capsules et s'étendant à presque toute leur épaisseur transversale. En avant, il atteint la partie antérieure des noyaux caudé et optique, les trois quarts antérieurs des capsules interne, externe et de l'avant-mur. Il respecte la capsule extrême et les circonvolutions de l'insula. Très peu d'œdème ventriculaire.

La dissection de l'artère sylvienne démontre l'existence d'une première embolie un peu en arrière de l'origine de la branche pariétale; une seconde embolie, plus importante, existe sur le tronc de la sylvienne, à quelques millimètres en avant des branches perforantes. Cette dernière oblitération a entraîné le ramollissement des noyaux gris.

Bulbe, protubérance, cervelet : rien d'anormal.

Réflexions. — I. *Diagnostic.* — Nous n'avons vu la malade que pendant les six dernières heures de sa vie, alors que le coma apoplectique recouvrait tous les symptômes du caractère commun à toutes les variétés d'apoplexie. C'est dire qu'il n'était pas question de chercher à cette heure une localisation précise du mal.

L'autopsie a dénoté la lésion suivante : ramollissement très étendu du cerveau antérieur droit.

Notre externe, M. A. Masure, a représenté, dans les trois schémas ci-après, les points principaux sur lesquels nous croyons utile d'appeler l'attention.

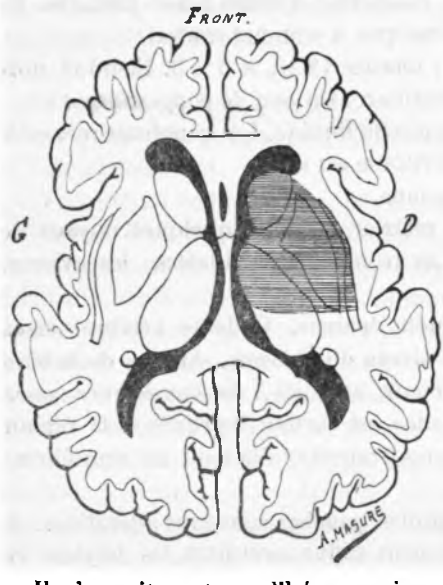

Le premier schéma indique, par l'espace ligné, l'étendue du ramollissement sur une coupe horizontale du cerveau. Elle occupait les trois quarts antérieurs de la couche optique droite, le noyau caudé, presque toute l'étendue de la capsule interne, la totalité du noyau lenticulaire et de la capsule externe et la plus grande partie de l'avant-mur. La zone de substance blanche qui borde l'insula et qui constitue la capsule extrême était respectée. Très peu d'œdème ventriculaire. Il n'y avait pas trace d'hémorragie; rien que du ramollissement; le processus avait respecté la partie postérieure de la couche optique.

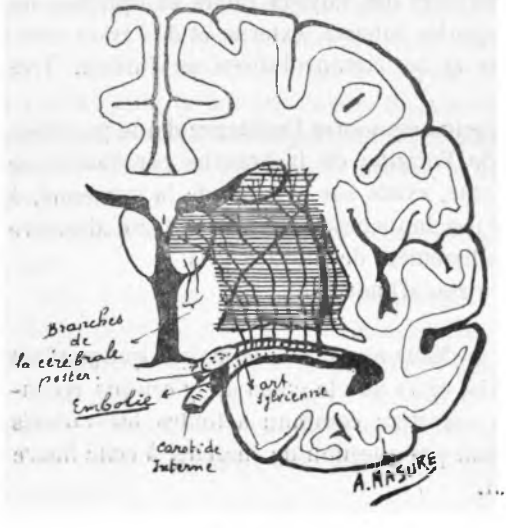

Le deuxième schéma fait connaître la raison anatomique de l'intégrité de la partie postérieure de la couche optique; cette région est alimentée par l'artère cérébrale postérieure au moyen des branches perforantes que celle-ci lui envoie. C'est précisément cette région qui a été respectée par le processus de ramollissement.

Le troisième dessin, dressé par M. Masure, indique le siège des deux embolies trouvées par M. le Dr Vervaeck à l'autopsie. L'artère sylvienne émet six espèces de branches :

1° perforantes, qui se rendent aux noyaux ;

2° frontale inférieure ;

3° frontale ascendante ;

4° pariétale ascendante ;

5° pariétale inférieure ;

6° temporale et sphénoïdale.

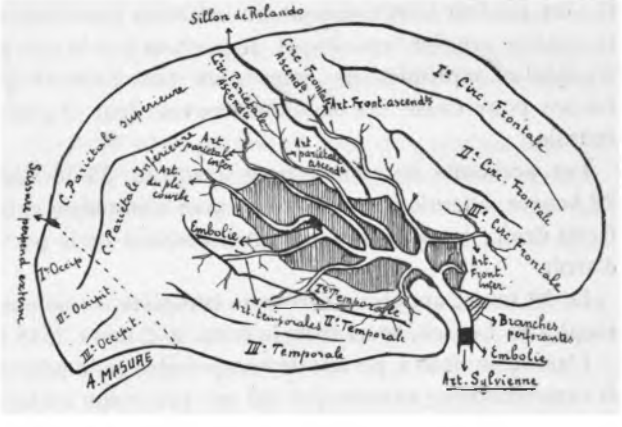

M. le Dr Vervaeck a précisé comme suit le siège des deux embolies :

« La première embolie est située à l'origine de la branche pariétale qui se distribue au lobe pariétal inférieur ; cette lésion ne paraît avoir déterminé qu'un ramollissement peu marqué de cette région.

» Le deuxième caillot, plus important, siège à l'origine de l'artère sylvienne, en avant des branches perforantes qui se distribuent aux noyaux et capsules. Il en est résulté un ramollissement très prononcé de la presque totalité des noyaux et capsules. La partie postérieure de la couche optique paraît intacte ; c'est celle qui reçoit quelques artérioles de la cérébrale postérieure. »

II. *Évolution du cas.* — Cherchons à reconstituer l'évolution du cas en tenant compte des deux éléments dont nous disposons : la séméiologie et les données de l'autopsie.

La malade est souffrante depuis le 20 janvier ; nous n'avons pas de détails précis sur le mode de début ; les parents nous disent qu'il y a eu une grippe qui avait nécessité le repos au lit à partir du 31 janvier.

Nous croyons qu'il y a eu autre chose. L'autopsie nous a révélé l'existence d'une endocardite mitrale ancienne avec des végétations ulcérées à

la face auriculaire de la mitrale antérieure. Il est probable que l'atteinte du 20 janvier, désignée comme grippe, a été le point de départ du processus d'ulcération de la végétation mitrale. Nous sommes autorisé à admettre cette interprétation en présence des accidents hémoptoïques qui se sont déclarés le 14 février et qui se sont continués pendant cinq jours; il s'est produit à cette époque un infarctus pulmonaire par embolie dans le système artériel bronchique. Rappelons que le rein gauche était le siège d'infarctus multiples de dates plus anciennes et qui reconnaissaient encore pour cause des embolies trouvant leur origine dans la végétation mitrale.

Les accidents se sont calmés jusqu'au 25 février; à cette date, à 22 heures, atteinte apoplectiforme avec hémiplégie gauche et paralysie du facial droit; conservation de l'intelligence et de la parole. Nouvelle étape d'arrêt.

Le 1er mars, apoplexie cérébrale complète, comateuse, survenue subitement à 21 heures; mort dans le coma le 2 mars, à 18 heures.

L'autopsie nous a permis de comprendre cette série de symptômes dont la caractéristique anatomique est un processus embolique trouvant son origine dans la végétation mitrale. Aussi longtemps que cette verrue du volume d'un pois est restée à l'état de relique anatomique reléguée à la face auriculaire de la mitrale, elle a permis à la malade de continuer son travail.

L'état aigu s'est produit vers le 20 janvier; que ce soit par une grippe ou par toute autre cause, l'endocardite mitrale s'est ulcérée; des fragments s'en sont détachés et ont provoqué trois localisations retrouvées à l'autopsie :

1° Foyers multiples d'infarctus dans le rein gauche;

2° Foyers dans le système de l'artère bronchique; accidents hémoptoïques du 14 février;

3° Embolie de l'artère sylvienne droite et ramollissement cérébral, entraînant la mort.

III. *Séméiologie du ramollissement cérébral par embolie de l'artère sylvienne.* — Nous avons eu l'occasion d'insister sur les symptômes qui se déclarent dans le cours du ramollissement cérébral par embolie, et nous renvoyons notamment aux considérations que nous avons développées à la page 189 du volume actuel.

La dissociation séméiologique du processus de ramollissement cérébral y a été tracée dans des termes dont la justesse est vérifiée par l'observation actuelle. Comme dans le cas rapporté sous le n° 224, il y a eu deux périodes dans l'évolution des symptômes.

Première période : syndrome apoplectique moins brusque que dans les cas d'hémorragie cérébrale; il n'y a pas d'*ictus* immédiat; le malade est atteint de symptômes paralytiques; il n'y a que de l'ahurissement; il parle encore, il comprend, il se rend compte de ce qui se passe autour de lui.

Deuxième période : elle se produit parfois au bout de quelques heures; d'autres fois après un intervalle de quelques jours; chez notre malade, quatre jours ont séparé les deux étapes du processus. Cette deuxième période est celle du coma, qui reconnaît pour cause la destruction du tissu par mortification.

Ajoutons que dans la pratique médicale, il est souvent d'une difficulté extrême d'établir un diagnostic aussi précis que celui que nous avons pu poser chez notre malade.

IV. *Endocardite végétante et ulcéreuse.* — Nous avons, à de nombreuses reprises, insisté sur le caractère latent de l'endocardite végétante et sur la différence au point de vue de la pathogénie qui la sépare de l'endocardite ulcéreuse.

La végétation volumineuse qui existait à la face auriculaire de la valvule mitrale, nous a paru remonter à une date éloignée, de même que l'entreprise des piliers de cette valvule. Nous n'avons pas obtenu de renseignements sur son origine. Telle qu'elle existait, elle ne constituait pas une cause de troubles bien accentués, et nous n'avons pas été surpris quand on nous a renseigné que le sujet avait continué à vaquer à ses occupations. Nous avons constaté l'existence d'un souffle systolique mitral, avec irrégularité du pouls; il n'y a pas eu de bruit présystolique malgré le rétrécissement marqué de l'orifice mitral.

L'innocuité relative de la végétation endocardique disparaît à partir du moment où le travail ulcératif s'établit; dès ce moment, nous sommes en imminence morbide par la formation probable d'embolies. La nature et la gravité des accidents dépendent du vaisseau dont la fonction est enrayée. Nous avons eu, chez notre malade, trois localisations : une première du côté du rein gauche; une deuxième du côté des poumons; la dernière du

côté de l'artère sylvienne. La malade a échappé aux premières atteintes; elle a succombé à la troisième, par suite du ramollissement cérébral consécutif.

V. *Cas analogue.* — Un cas identique au point de vue séméiologique s'est présenté à notre observation dans la pratique civile, le jour même où nous rédigions cette note. Il s'agissait d'un malade de M. le Dr Delalieux : Jacques X..., homme robuste, de constitution forte, de tempérament sanguin, âgé de 63 ans, menant une vie sobre de négociant très occupé d'affaires commerciales importantes. Il souffrait depuis quinze ans de diabète sucré, qu'il traitait par des cures annuelles à Carlsbad; il était de plus atteint d'insuffisance mitrale et d'athéromatose vasculaire. Dans la nuit du 14 au 15 mars 1901, il a été frappé d'apoplexie cérébrale avec hémiplégie gauche; la sensibilité était conservée, l'intelligence est revenue le 15; le malade regardait autour de lui, reconnaissait ses enfants et parvenait à prononcer quelques paroles, mais très lentement et avec beaucoup de difficultés; il avalait avec facilité, mais la pointe de la langue était déviée vers la gauche; pas de déviation conjuguée; pupilles égales. Léger strabisme convergent ayant toujours existé, d'après les assurances de la famille.

Notre honorable collègue s'est borné à poser le diagnostic d'apoplexie cérébrale. Nous avons vu le malade le 19, soit quatre jours après l'atteinte d'hémiplégie gauche; nous avons trouvé le sujet dans l'état que nous venons de décrire, regardant autour de lui, reconnaissant ceux qui l'entouraient, mais atteint d'aphasie motrice qui lui permettait cependant d'articuler indistinctement quelques paroles qui traduisaient sa pensée; toutefois il ne lui était pas possible de prolonger ses efforts et de terminer ses phrases; on devinait et l'on comprenait ce qu'il voulait dire. Il exprimait son impatience de l'embarras qu'il éprouvait en détournant la tête et en faisant des lèvres le mouvement de la contrariété. C'était l'aphasie motrice avec possibilité de prononcer encore quelques paroles.

L'observation des symptômes nous a engagés, M. le Dr Delalieux et moi, à rapporter l'origine des désordres à une embolie de l'artère sylvienne; c'est surtout en nous guidant sur la période de repos qui avait succédé à l'atteinte hémiplégique que nous avons posé le diagnostic d'embolie cérébrale de préférence à celui d'hémorragie cérébrale.

Mais nous avons considéré le cas comme étant plus sérieux que s'il

s'était agi d'une hémorragie, parce que nous nous attendions à un effondrement prochain, quand la durée de l'arrêt circulatoire aurait été assez prolongée pour déterminer la nécrose de la zone régie par l'artère sylvienne.

Cet accident s'est produit dans la nuit du 23 au 24 mars, à 2 heures du matin; le malade a présenté les symptômes de l'apoplexie cérébrale comateuse à laquelle il a succombé à 9 heures du matin.

L'autopsie n'a pas été faite; il manque ainsi le contrôle des appréciations médicales. Mais les symptômes ont été les mêmes que ceux que nous avons relevés chez Léonie P..., et nous croyons que leur groupement a été suffisamment caractéristique pour légitimer le diagnostic. Si nous formulons ce diagnostic en regrettant que l'autopsie ne l'ait pas contrôlé, c'est parce que, comme nous l'avons dit plus haut, il est parfois des plus embarrassants.

Trois points sont à relever chez ce dernier malade X... :

1° L'existence du diabète sucré et de l'état de souffrance vasculaire qui s'est traduit par l'athérome artériel et l'insuffisance mitrale.

2° L'hémiplégie gauche et l'aphasie motrice. C'est un des rares cas de réunion de ces deux symptômes que nous ayons eu l'occasion d'observer.

3° Un intervalle de neuf jours s'est écoulé entre le jour où l'hémiplégie gauche s'est déclarée et celui où s'est produite l'apoplexie comateuse cérébrale. Chez Léonie P..., cet intervalle avait été de quatre jours.

N° 235.

Fièvre typhoïde à début pleural. Hypoleucocytose précoce. Éruption rosée et séro-réaction tardives. Guérison.

Le nommé Alexandre M..., 25 ans, maréchal ferrant, constitution forte, tempérament sanguin, entre à l'hôpital Saint-Pierre (salle 7, lit 6) le 23 janvier 1901.

Il est souffrant depuis six jours d'un malaise général, auquel s'est ajouté un refroidissement sans frisson, avec toux et expectoration insignifiantes, et un point de côté à la base gauche latérale. Il s'est traité chez lui en suivant les conseils de son pharmacien et s'est appliqué deux vésicatoires à la poitrine.

A son entrée, nous constatons un aspect typhoïde du facies et de la rudesse respiratoire sous la clavicule droite avec expiration soufflante. Céphalalgie violente; diarrhée; il n'y a pas eu d'épistaxis. L'urine a une densité de 1.017, une réaction alcaline et contient des traces d'albumine. A l'examen microscopique de l'urine centrifugée, nombreux leucocytes, rares cellules vésicales, pas de cylindres. Diazo-réaction d'Ehrlich positive (Dr Zunz).

Nous prescrivons la diète, le thé pectoral et la potion nitrée au sureau.

Le 25 janvier, râles sous-crépitants à la base droite postérieure et tympanisme sous la clavicule du même côté. Douleur à la base gauche latérale. L'oppression du malade est très vive; il y a de la cyanose qui n'est pas en rapport avec l'étendue des signes pulmonaires. Pas de bruits morbides au cœur.

L'aspect général typhoïde prédomine toujours; nous demandons l'examen du sang à M. le Dr Van Nypelseer, qui nous renseigne l'hypoleucocytose à 6,420 globules blancs par millimètre cube. Cet élément clinique nous fait considérer les symptômes pleuraux comme secondaires dans le processus, qui est celui de la fièvre typhoïde.

Le 26 janvier, le malaise général typhoïde persiste; il s'est produit de

l'épanchement dans les deux plèvres; l'expectoration est séreuse. Râles muqueux au-dessus du niveau de l'épanchement. Oppression très forte.

Le 28, les râles ronflants et sibilants dominent des deux côtés avec l'épanchement bilatéral; expiration soufflante sous la clavicule droite.

Le 30 janvier, expectoration muco-purulente; pas de bacilles de Koch (Dr Zunz). Frottement pleural de cuir neuf au sommet droit postérieur. Diarrhée persistante.

Le 31, le teint n'est plus cyanosé; il est devenu pâle. L'oppression a diminué malgré l'épanchement pleural, surtout marqué à gauche. Il s'est produit de l'amélioration du côté de la poitrine à partir du 4 février, sauf au sommet droit postérieur, où les râles muqueux prédominent.

C'est le 4 février que nous avons noté l'éruption rosée typhoïde, soit au dix-huitième jour de la maladie; nous reviendrons plus tard sur l'époque tardive de l'apparition de ce signe. Le même jour, séro-réaction négative au bout d'une heure à la trente-deuxième dilution; diazo-réaction d'Ehrlich positive faible (Dr Zunz). Pas d'albumine dans l'urine.

La céphalalgie est modérée. La diarrhée est fréquente et le ventre est fortement ballonné, mais non douloureux à la pression. Le pouls est dicrote.

Au cœur, souffle systolique mitral inconstant et accentuation éclatante du bruit diastolique.

Le 8 février, soit au vingt-deuxième jour de la maladie, le séro-diagnostic est positif à la trente-deuxième dilution, après une demi-heure (Dr Zunz).

La suite de la maladie n'a pas présenté de complications; la convalescence a été lente; les symptômes cardiaque et pleural ont graduellement disparu.

Le sujet a quitté l'hôpital le 1er mars 1901. La séro-réaction a donné, le 24 février, une réponse positive après un quart d'heure.

La marche de la température est renseignée dans le tableau qui figure à la page 278.

Réflexions. — I. *Diagnostic.* — Le diagnostic d'état typhoïde a été noté dès l'entrée du sujet à l'hôpital; mais le mode de début qui nous a été signalé nous a fait hésiter à poser le diagnostic de dothiénentérie. Nous concluons de l'ensemble des symptômes que le malade a été atteint de fièvre typhoïde à localisation pleurale prédominante.

DATE.	MATIN.	SOIR.	DATE.	MATIN.	SOIR.
1901.			**1901.**		
23 janvier (VIe j.) .	»	40°2	5 février	38°0	39°0
24 —	38°8	39.5	6 — (XXe j.) .	38.5	38.6
25 —	39.2	40.0	7 —	38.2	39.6
26 —	39.2	39.2	8 — (3). . . .	38.4	39.1
27 — (X[e] j.) . .	37.8	39.0	9 —	38.0	39.0
28 —	37.4	39.3	10 —	38.5	38.8
29 —	38.8	39.2	11 — (XXVe j.).	37.6	38.5
30 —	38.0	38.6	12 —	37.6	38.5
31 —	37.8	38.6	13 —	38.3	39.8
1er février (XVe j.).	36.7	39.2	14 —	38.1	38.6
2 —	38.1	39.2	15 —	36.3	38.2
3 —. (1). . . .	38.5	39.5	16 — (XXXe j.).	39.2	37.3
4 — (2). . . .	38.0	39.2			

(1) Séro-réaction négative. (2) Éruption rosée. (3) Séro-réaction positive.

II. *Pleuro-typhus.* — Nous vous avons rapporté des observations dans lesquelles les localisations prédominantes de la fièvre typhoïde ont siégé à des organes variés. Nous rappellerons les principales formes suivantes, dont vous trouverez des cas dans les volumes précédents de notre Recueil clinique.

Le *pneumo-typhus* vous a été signalé à propos de l'observation n° 193, à la page 322 du tome X; nous ne revenons pas sur les considérations émises alors.

Le *néphro-typhus* a fait l'objet de réflexions à propos du cas de fièvre typhoïde rapporté sous le n° 134, à la page 193 du tome IX; nous y sommes revenu à la page 325 du tome X.

La *forme méningée* de la fièvre typhoïde a été signalée pour le malade du n° 62, dont l'histoire figure à la page 69 du tome VIII.

La *forme endocardique* a été rencontrée chez le sujet du n° 54 et a fait l'objet de réflexions qui figurent à la page 28 du tome VIII.

La *forme vasculaire*, indépendante de la forme endocardique, se pré-

sente le plus souvent comme élément thrombosique, dont nous avons rapporté plusieurs cas, entre autres dans la veine cubitale, à la page 232 du tome I, dans la veine crurale, à la page 258 du même volume ; dans le dernier cas, le syndrome a été celui de la *phlegmasia alba dolens*.

Le cas actuel rentre dans la même catégorie, mais la localisation principale a été pleurale ; il s'est agi d'un *pleuro-typhus* de même signification pathogénique que le pneumo-typhus.

Nous insistons sur la différence médicale entre une pleurésie à aspect typhoïde et une atteinte pleurale éberthienne, et nous rappelons les considérations que nous avons développées à plusieurs reprises pour établir le diagnostic entre les deux affections.

Nous nous bornerons à insister sur les quatre points séméiologiques suivants relevés dans l'observation de ce cas de pleuro-typhus :

1. Apparition tardive de l'éruption rosée, au dix-huitième jour de la maladie.
2. Apparition tardive de la séro-réaction au vingt-deuxième jour.
3. Leucocytose dès le début au huitième jour.
4. Diazo-réaction hâtive au septième jour.

III. *Éruption rosée.* — Les taches rosées n'ont été notées que le 4 février, soit au dix-huitième jour de la maladie ; c'est une époque très reculée pour ce signe, qui se montre presque toujours du septième au neuvième jour de la maladie ; nous notons cette date comme tout à fait exceptionnelle. Jenner a eu l'occasion de fixer avec exactitude l'époque de la première éruption chez des sujets chez lesquels le début de la maladie avait pu être précisé, et il a noté les huitième, douzième et vingtième jours ; il ajoute que les taches se montrent d'habitude entre les septième et quatorzième jours de la maladie.

Dans les conditions habituelles qui président à l'évolution de la fièvre typhoïde, il est rare de voir l'éruption tarder au delà du dixième jour. Le cas actuel mérite d'être noté au point de vue de la séméiologie.

IV. *Examen des crachats.* — Il a été fait par M. le Dr Zunz à trois reprises : les 25 et 30 janvier et le 4 février. Il a révélé la présence de saprophytes avec absence constante de bacilles de Koch et de pneumocoques.

V. *Séro-réaction.* — Elle a été tardive ; négative le 4 février, soit au

dix-huitième jour; elle a donné un résultat positif le 8, soit au vingt-deuxième jour, et le 24 février, soit au trente-huitième jour.

VI. *Diazo-réaction d'Ehrlich.* — Elle a été positive dès le 24 janvier, soit au septième jour de la maladie; à partir du 2 février, elle a été faiblement positive, de même que les 12 et 19 février; elle a été négative le 24 février. Comme dans les autres cas de fièvre typhoïde, elle a constitué un signe précoce par rapport à l'éruption rosée et à la séro-réaction. Mais sa fréquence à la période d'état des affections aiguës ne permet pas de lui accorder une signification pathognomonique. C'est un élément à étudier.

VII. — *Albuminurie.* — L'albumine a été retrouvée dans l'urine dès le 24 janvier, soit au septième jour, mais seulement à l'état de traces; elle a été constatée encore les 25 et 26 janvier; elle a disparu les 4 et 12 février pour reparaître les 19 et 24 février. L'examen microscopique de l'urine centrifugée a été fait par M. le Dr Zunz à chaque épreuve; il a permis de constater la présence de leucocytes, de cellules vésicales, d'urates amorphes, parfois de cristaux d'acide urique. Absence constante de cylindres.

La réaction de l'urine a été alcaline le 24 janvier.

VIII. *Hématologie.* — L'examen du sang a été fait à trois reprises, en vue d'établir le diagnostic. Le tableau suivant indique les résultats obtenus :

NORMAL.		25 janvier 1901. Dr Van Nypelseer.	3 février 1901. Dr Van Nypelseer.	1er mars 1901. Dr Zunz.
14 °/o	Hémoglobine °/o (Gowers)	11.90 °/o	14 °/o	7.70 °/o
4,500,000	Globules rouges par mm³	4,360,000	4,200,000	3,440,000
8,000	Globules blancs par mm³	6,420	4,300	9,700
»	Globules uninucléés	755	800	2,400
»	Globules multinucléés	5,665	3,500	7,300
1 : 560	Rapport des globules	1 : 679	1 : 976	1 : 355
3.11	Richesse hémoglobinique $\frac{H}{N}$ par million de globules rouges.	2.72	3 33	2.23

C'est, comme dans les autres cas de fièvre typhoïde, la détermination du nombre des leucocytes qui nous a rendu le plus de services pour le dia-

gnostic. A l'époque à laquelle elle a été faite, nous étions au huitième jour de l'affection, dont les symptômes les plus encombrants se manifestaient du côté de la plèvre. Or, la leucocytose aurait été très prononcée s'il s'était agi d'un cas de pleurésie.

IX. *Urologie.* — L'analyse de l'urine a été faite pendant cinq jours, et le résultat est consigné dans le tableau suivant :

DATE. 1901.	QUANTITÉ D'URINE.	URÉE.	CHLORURES.	ACIDE PHOSPHORIQUE			Proportion d'acide phosphorique combiné aux		ACIDITÉ TOTALE.
				combiné aux		TOTAL.	alcalins.	terres.	
				alcalins.	terres.		ÉTAT NORMAL : 67 %	33 %	
7 février	800	16.88	2.00	0.80	0.20	1.00	80	20	1.04
8 —	800	18.08	1.60	2.21	0.27	2.48	90	10	1.57
9 —	1,000	25.63	2.50	1.22	0.37	1.59	76	24	1.57
10 —	1,010	26.30	2.52	0.96	0.40	1.36	70	30	1.85
11 —	700	19.70	2.10	1.49	0.21	1.70	87	13	1.74

Nous avons cherché surtout à nous assurer du niveau de la chlorurie urinaire, pour apprécier la signification de l'élément pleural chez notre malade. L'observation nous a montré que dans les cas de pleurésie inflammatoire, le chiffre de la chlorurie urinaire est beaucoup plus déprimé que chez les sujets dont l'épanchement pleural ne relève pas d'un processus franchement inflammatoire. Dans ce dernier cas, le niveau des chlorures s'abaisse presque toujours au-dessous de 1 gramme par jour; chez les malades atteints de fièvre typhoïde, il oscille le plus souvent au-dessus de ce chiffre pour s'élever jusqu'à 2gr50 à 3 grammes.

Chez notre sujet, il a été en moyenne de 2gr14 par jour.

X. *De la pleurésie dans la fièvre typhoïde.* — Nous considérons la pleurésie comme constituant un facteur des plus sérieux dans le cours d'une fièvre typhoïde. La pleurésie est toujours perfide, à courte ou à longue échéance; elle traduit souvent son importance par les reliquats anatomiques latents. Au point de vue de l'avenir du malade, nous préférons la forme de pleuro-typhus, telle que nous l'avons vue évoluer dans notre cas dès les premières manifestations de la fièvre typhoïde.

N° 236.

Pneumonie fibrineuse. Résolution au septième jour. Hypothermie à 34°4 pendant la convalescence par suite d'un ulcère bronchique. Guérison.

Le nommé Jean Van N..., 22 ans, domestique de ferme, entre à l'hôpital Saint-Pierre (salle 9, lit 9) le 23 janvier 1901.

Il était souffrant depuis le 19 janvier et était arrivé au cinquième jour d'une pleuro-pneumonie droite, soit à la veille de la résolution d'un processus normal de pneumonie croupale. L'urine alcaline avait une densité de 1.020 et renfermait des traces d'albumine; ni glucose ni bilirubine. La diazo-réaction d'Ehrlich est négative (Dr Zunz). Les crachats sont purulents et ne contiennent ni bacilles de Koch, ni pneumocoques de Fränkel (Dr Zunz). La température, le 23 au soir, est à 40°6; le 24, au matin, à 39°9, et le soir à 39°8.

Traitement : diète absolue; thé pectoral et potion au tartre émétique et à l'extrait thébaïque (aa 5 centigrammes).

Le 25 janvier, au septième jour de la maladie, la température baisse le matin à 39°6 et le soir à 38°3 ; c'est le signe de la résolution normale.

Même traitement.

Le 26 janvier, au matin, hypothermie à 35°7, contrôlée au rectum. Nous entendons, par intervalles, une nichée de râles crépitants au sommet droit postérieur; c'est la confirmation de notre impression de la veille, et tout serait parfait, n'était l'hypothermie extrême et une selle involontaire. Le soir, la température rectale est tombée à 35°.

Nous ne modifions pas le traitement.

Le 27 février, au neuvième jour, la température rectale est à 34°4 le matin, à 35°3 le soir. Pas d'hémorragie. La sonorité a reparu au sommet droit, où l'on entend des râles muqueux bronchiques à grosses bulles ; en arrière, râles ronflants à droite; respiration normale à gauche. Tympanisme aigu sous-claviculaire gauche, où le murmure vésiculaire est normal. Urine involontaire. Le pouls est très petit aux deux radiales; au cœur, on compte quarante-huit pulsations régulières.

Nous prescrivons au malade une potion à la liqueur anodine d'Hoffmann et au laudanum, 1 gramme pour 200 grammes d'eau.

Le 29 janvier, la température rectale du matin est à 36°; celle du soir, à 37°. Le pouls, moins petit, reste en bradycardie à 56. L'incontinence d'urine a disparu depuis que nous avons prescrit le cathétérisme; la suggestion a suffi pour amener l'évacuation régulière et volontaire de l'urine. Celle-ci renferme encore des traces d'albumine et donne la diazo-réaction d'Ehrlich (Dr Zunz).

Nous continuons l'emploi de la potion et nous prescrivons un bain général pendant dix minutes à la température de 33° C.

La suite de la maladie n'a pas présenté d'anomalies; nous n'avons noté que la persistance du frottement pleural raboteux à la base droite postérieure. Nous avons conservé le sujet à l'hôpital en vue de l'observer et de lui donner un régime tonique.

Il est sorti guéri le 22 février 1901.

La température est renseignée dans le tableau suivant :

DATE.	MATIN.	SOIR.	*Observations.*
1901.			
23 janvier (Ve jour). . .	»	40°6	Axillaire.
24 —	39°9	39.8	id.
25 — (VIIe jour) . .	39.6	38.3	id.
26 —	35.7	35.0	Rectale.
27 —	34.4	35.3	id.
28 — (Xe jour). . .	35.6	36.0	id.
29 —	36.1	37.1	id.
30 —	37.0	37.3	id.
31 —	36.8	36.4	id.
1er février.	36.9	37.2	id.
2 —	37.1	37.5	id.
3 —	37.0	37.5	id.
4 —	36.5	37.5	id.
5 —	36.6	37.6	id.
6 —	36.8	»	id.

Réflexions. — I. *Diagnostic.* — Le diagnostic de pneumonie croupale a été confirmé pour l'évolution de la maladie, qui a été régulière. La chute de la température a été rapide au septième jour, en même temps que l'on constatait le râle crépitant de retour.

C'est à partir de ce jour qu'il y a eu des symptômes insolites : hypothermie extrême à 34° C. au rectum, bradycardie à 48; incontinence de l'urine et des matières fécales.

II. *Processus du cas.* — L'hypothermie a été extrême; le 27 janvier, elle a été ramenée le matin à 34°4, prise dans le rectum. Elle a été prolongée pendant quatre jours, du 26 au 30 janvier.

Cet abaissement ne se produit jamais dans le processus normal de la pneumonie fibrineuse; il était sous la dépendance d'un facteur accidentel que nous devions déterminer.

Nous avons avant tout recherché s'il y avait hémorragie; nous n'en avons pas trouvé de trace.

Après avoir écarté cet élément, il nous restait à rechercher si le processus habituel de la maladie était terminé. Nous l'avions cru, parce que le 26 janvier, au huitième jour, nous avions entendu le râle crépitant de retour au sommet droit. Toutefois, nous avons hésité, malgré ces signes classiques, avant d'admettre la terminaison de l'affection; nous avons hésité d'autant plus que le 27 janvier la température rectale s'abaissait à 34°4. Tenant compte de la prostration du sujet, de l'incontinence d'urine et des matières fécales, de la bradycardie et surtout de la fétidité de l'haleine, nous nous sommes demandé si nous ne nous trouvions pas en présence d'un processus nouveau constitué par un foyer isolé tendant à la gangrène. Nous avons fait recueillir l'urine des vingt-quatre heures à partir du 28 janvier; l'analyse nous a donné des résultats qui établissaient que nous étions encore en plein processus morbide aigu. Le malade était à la diète absolue et rendait par l'urine 61gr30 d'urée et 2gr70 d'acide phosphorique. Ces chiffres sont ceux que l'on rencontre à la période aiguë des inflammations. Leur signification dans ce sens était confirmée par la chute de la chlorurie à 1 gramme pour les vingt-quatre heures. Il y avait quelque part un processus inflammatoire, malgré l'hypothermie. Nous avons constaté de la bronchite, mais nous n'avons pas trouvé dans les poumons de foyer qui ait traduit son existence à l'exploration soigneuse que nous avons faite de la poitrine. Le foyer aurait sans doute pu être central et

échapper à nos investigations; cependant l'hypothermie excluait un processus franchement inflammatoire et plaidait plutôt en faveur d'un travail gangreneux. Dans le doute, nous nous sommes borné à intervenir palliativement en supprimant la potion expectorante au tartre stibié et nous avons prescrit :

R. Aq. comm. dist., 200 gramm.
Liq. anod. Hoffmann, 3 gramm.
Laudan. liq. Sydenh., 1 gramm.

par cuillerée d'heure en heure.

Le lendemain 29 janvier, au onzième jour, il y a eu une éclaircie signalée par l'état des déchets urinaires. L'urée s'est abaissée de 61gr50 à 41gr08, et la quantité d'acide phosphorique rendue n'était que de 10 centigrammes pour les vingt-quatre heures; mais la chlorurie avait encore baissé et était réduite à 0gr67. Ce dernier chiffre était certainement sérieux; mais sa signification était corrigée par la dépression extrême de la phosphaturie.

Nous avons toujours accordé une grande importance au niveau de la phosphaturie dans les cas d'inflammation tendant à l'ulcération. Les recherches que nous avons publiées à ce sujet en 1884 nous avaient conduit à cette conclusion, que *l'hypophosphaturie dénote dès son origine la tendance réparatrice.* Or, nous nous trouvions ici en plein processus hypophosphaturique; contrairement à ce qui existait la veille, nous pouvions espérer un début de travail réparateur.

Nous avons maintenu la potion antispasmodique du 28 et de plus prescrit un bain général à 35° C. pendant dix minutes.

Le 30 janvier, un changement complet s'est produit dans l'état du malade; la température s'est relevée à 37° C.; l'azoturie est tombée à 21gr10 et la chlorurie a été de 1gr50. Le niveau de la phosphaturie est resté déprimé, mais à un degré moindre.

A partir de ce jour, l'état du malade s'est rapidement amélioré; il a pu prendre de la nourriture et la digérer. Aussi le niveau de l'azoturie, qui était de 61 grammes et de 41 grammes à la période de diète absolue, a-t-il baissé brusquement et rapidement pour rester inférieur à 20 grammes par jour. L'organisme avait repris possession de lui-même et le processus normal réparateur était constitué. La bradycardie a disparu et tout est rentré dans l'ordre. Le bain a été répété tous les jours et, à partir du 29, le malade a pris de la viande.

Résumé du processus. — Si nous résumons les symptômes pour essayer d'en dégager la signification, nous concluons que notre malade a été atteint de deux affections : une pneumonie croupale franche et une bronchite fétide rentrant dans la catégorie des processus gangreneux.

La pneumonie fibrineuse a suivi une évolution normale.

La bronchite fétide a dominé la convalescence de la pneumonie.

III. *Bronchite fétide = gangrène bronchique.* — C'est un accident que l'on rencontre rarement et qui est décrit d'une manière incomplète dans les traités de pathologie. On dirait que ceux qui s'en sont occupés ont créé la maladie de toutes pièces, en appliquant à la lésion originaire les considérations générales relatives à la gangrène.

C'est un processus ulcéreux qui lui donne naissance; c'est dire qu'un travail de gangrène cellulaire lui sert de point de départ. L'élément gangreneux est même considéré comme tellement important que l'on a donné à cette maladie le nom de *gangrène bronchique*, en ayant soin de la distinguer de la gangrène pulmonaire.

Nous l'avons rencontrée fort rarement, mais toujours avec un ensemble de symptômes dénotant la gravité de la lésion : affaissement du sujet en disproportion avec la lésion bronchique; dépression de la circulation dans le sens de la bradycardie; hypothermie constante. Ce dernier symptôme nous a surtout frappé lors de la première atteinte que nous avons observée il y a une vingtaine d'années; nous le signalons avec insistance parce que les auteurs indiquent, au contraire, l'élévation rapide et excessive de la température dans ces cas. Nous ne l'avons jamais rencontrée; nous avons eu, à la vérité, une température de 40° au début; mais il ne faut pas perdre de vue qu'à ce moment un processus de pneumonie croupale était en pleine évolution; dès que la résolution s'est produite, il y a eu hypothermie.

Veut-on faire de la pneumonie fibrineuse de notre sujet le point de départ de l'ulcération nécrobiotique bronchique? C'est une appréciation qui a le tort d'être théorique. Les deux maladies ont un terrain différent et un processus spécial.

Le caractère objectif le plus encombrant est donné par la fétidité des crachats; ce n'est pas l'odeur de la gangrène pulmonaire; c'est une odeur plus fade, plus répugnante encore; elle rappelle l'infection de l'haleine des sujets qui ont des ulcérations de la muqueuse buccale.

On a signalé dans les crachats des cristaux d'acides gras, des micro-organismes variés; mais rien de pathognomonique, rien de constant. L'examen, fait par M. le Dr Zunz dans notre cas, a été négatif quant aux microbes.

Nous ne donnerons pas de généralités sur cette maladie; nous avons rencontré trop peu de cas de cette espèce pour pouvoir généraliser. Nous nous bornerons à dire que nous avons toujours constaté que la lésion retrouvée à l'exploration de la poitrine était des plus limitées. Quant à la durée, elle s'est prolongée pendant un an avec des alternatives d'amélioration; chez cette malade, il est resté une bronchiectasie au lobe supérieur droit. Chez notre sujet actuel, la durée a été courte et s'est bornée à quinze jours; nous n'avons gardé le convalescent à l'hôpital que pour assurer le maintien de la guérison par un régime tonique prolongé.

Rappelons les trois points à noter, surtout dans cette histoire :

1. Hypothermie à 34°4 après la défervescence d'une pneumonie à marche cyclique, mais non pneumococcique.

2. Bronchite fétide existant dès le début et persistant après la résolution de la pneumonie.

3. Effet rapidement avantageux des bains généraux à 35° C. pendant quinze minutes.

IV. *Diagnostic.* — La question de diagnostic la plus importante est celle qui a rapport à la gangrène pulmonaire; il n'en a pas été question chez notre sujet; il n'y a pas eu de gangrène pulmonaire, malgré la coexistence de la bronchite fétide et de la pneumonie croupale. Ce n'est pas à dire que la gangrène pulmonaire ne puisse pas se produire dans le cours de la bronchite fétide; tout foyer nécrotique peut être le point de départ d'une localisation gangreneuse. Mais tel n'a pas été le cas ici.

Il y a eu seulement une ulcération gangreneuse d'un point assez limité de la muqueuse de la bronche; elle est l'analogue de l'ulcère que l'on rencontre à toutes les surfaces muqueuses et dont nous avons signalé des localisations variées : estomac, duodénum, matrice, bouche (noma).

Il est rare de rencontrer la bronchite fétide avec un ensemble symptomatique aussi prononcé que celui que nous avons noté chez notre sujet. C'est pour ce motif que nous avons rapporté son histoire et que nous la complétons par les réflexions que l'examen de l'urine nous dicte.

V. *Urologie.* — L'examen de l'urine a été fait par M. Richard, à partir du moment où l'hypothermie s'est produite; nous reproduisons les résultats obtenus dans le tableau suivant :

DATE. 1901.	QUANTITÉ D'URINE.	URÉE.	CHLORURES.	ACIDE PHOSPHORIQUE combiné aux		TOTAL.	Proportion d'acide phosphorique combiné aux		*Réaction.*
				Alcalins.	Terres.		alcalins. ÉTAT NORMAL : 67 %	terres. 33 %	
28 janv. Xe	2,000	61.30	1.00	1.92	0.78	2.70	71	29	Alcaline.
29 —	1,350	41.08	0.67	0.08	0.02	0.10	80	20	Neutre.
30 —	1.000	21.10	1.50	0.17	0.08	0.25	68	32	Id.
31 —	1,450	22.50	3.60	0.68	0 23	0.91	74	26	Id.
TOTAL . .	5,800	145.98	6.77	2.85	1.11	3.96			
MOYENNE.	1,450	36.49	1.69	0.71	0.28	0.99	73	27	
1er février	1,400	14.75	3.50	1 02	0.24	1.26	80	20	Neutre.
2 —XVe	2,200	18.79	5.50	1.05	0.46	1.51	69	31	Id.
3 —	1,900	18.05	5.70	0.47	0.21	0.68	70	30	Id.
4 —	2,500	17.59	10.00	0.77	0.27	1.04	74	26	Id.
5 —	1,600	12.84	8.00	0.85	0.22	1.07	80	20	Id.
TOTAL . .	9,600	82.02	32.70	4.16	1.40	5.56			
MOYENNE.	1,920	16.40	6.54	0.83	0 28	1.11	74	26	
6 février	1,600	12.06	7.20	0.64	0 22	0.86	74	26	Neutre.
7 —XXe	1,600	12.06	8.00	0 97	0.32	1 29	75	25	Id.
8 —	2,300	16.18	13.80	0.64	0.22	0 86	74	26	Id.
9 —	2,300	12 69	11.50	1.77	0.25	2.02	87	13	Id.
10 —	2,700	12.20	16.20	1.45	0.27	1 72	84	16	Id.
TOTAL . .	10,500	65.19	56.70	5.47	1.28	6.75			
MOYENNE.	2,100	13.03	11.34	1 09	0.26	1.35	79	21	

Nous n'avons pas fait l'analyse à la période aiguë de la pneumonie fibrineuse; nous l'avions jugée inutile en présence de la marche régulière de la maladie. Mais dès que la complication de la convalescence s'est manifestée, nous avons trouvé, dans la détermination des déchets urinaires, des données d'une grande importance, qui nous ont permis de nous rendre compte du processus. Nous les groupons dans un paragraphe, parce qu'ils nous permettent de revenir sur des points que nous croyons être l'expression de la vérité dans le domaine de la biologie pathologique, et que la signification que nous accordons à ces données n'est pas encore admise.

L'occasion nous en est fournie d'ailleurs par une communication que MM. Achard et Loeper ont faite à la Société de biologie de Paris, en séance du 23 mars, sur la rétention des chlorures dans les urines au cours de certains états morbides. Nous n'avons pas le travail original sous les yeux, et nous ne pouvons l'apprécier que par un compte rendu sommaire; il nous paraît intéressant comme confirmant les conclusions de notre mémoire de 1882.

VI. *Azoturie.* — Le niveau de l'azoturie urinaire a été excessif pendant les quatre premiers jours, durant lesquels le malade restait soumis à un régime réduit; il ne s'est déprimé qu'à partir du jour où l'alimentation a été réparatrice et a fourni à l'organisme une quantité de substances albuminoïdes qui, d'après les idées régnantes, aurait dû, au contraire, maintenir une azoturie élevée. C'est une nouvelle preuve de cette vérité, que nous ne parvenons pas à faire accepter, que le degré de l'azoturie *chez le malade* n'est pas adéquat à l'ingestion des albuminoïdes; tout dépend de l'état du processus nutritif intime.

A partir du jour où l'alimentation a été réparatrice, le chiffre de l'azoturie est devenu normal et même hypo-normal. C'est le contraire de ce qui se passe dans l'organisme quand la nutrition de ce dernier est réglée par les lois de la biologie physiologique.

L'abaissement de l'azoturie se produit brusquement du jour où le processus normal de nutrition intime a repris possession de l'organisme. C'est un caractère qui ne fait jamais défaut.

VII. *Chlorurie.* — Il en est de même de la chlorurie urinaire dans un sens contraire : elle est déprimée à la période aiguë, alors qu'il y a hyperazoturie; elle se relève rapidement dès que le travail morbide est terminé.

L'hypochlorurie dénote trois processus morbides : l'imminence suppu-

rative, l'extension phagédénique d'un ulcère nécrobiotique et l'inflammation aiguë.

1. *Imminence suppurative.* — Nous avons insisté sur ce point dans la communication que nous avons faite en 1882 à l'Académie de médecine, et nous avons résumé notre opinion dans les lignes suivantes :

« La diminution graduelle progressive dans le chiffre des chlorures urinaires est un fait constant à la période d'incubation d'un travail inflammatoire purulent. Il ne fait jamais défaut dans ces cas, et il se rencontre alors que rien ne permet de reconnaître l'existence de cette première phase de l'inflammation.

» Quand le chiffre s'abaisse au-dessous de 1 gramme pour les vingt-quatre heures, il y a péril, la suppuration est imminente avec toutes ses conséquences, en tête de laquelle se place la septicémie; à cette période encore, il n'y a ni élévation de la température, ni accélération du pouls, ni douleur, même à la pression; le seul symptôme que nous ayons noté, quand les phénomènes se passaient du côté du ventre, c'est un ballonnement modéré, mais indolent, même à la pression la plus forte. »

C'est le résultat de nombreuses observations que nous avons consigné dans ces lignes; nous sommes encore d'avis que le seul moyen de prévoir l'imminence suppurative nous est fourni par la détermination de la chlorurie du sujet; et comme cet accident se produit parfois avec une rapidité foudroyante dans les cas en apparence les plus favorables, on ne peut pas insister avec trop de constance sur la nécessité de ne pas négliger l'emploi du seul procédé clinique qui nous permette de prévoir le danger.

2. *Extension phagédénique d'un ulcère nécrobiotique.* — Nous avons fait connaître les résultats de nos recherches sur ce sujet en 1883; nous en avions puisé les éléments dans l'étude de l'ulcère de l'estomac et nous avons formulé les conclusions suivantes :

« L'ulcère de l'estomac se caractérise à sa période d'extension phagédénique par l'hypochlorurie.

» Aussi longtemps que le travail morbide persiste, la quantité totale de chlorures urinaires quotidiens oscille autour de 1 gramme.

» Dès que le travail de cicatrisation commence, elle s'élève et atteint bientôt le chiffre de 12 grammes, qu'elle dépasse parfois, même quand l'ulcère n'est pas encore cicatrisé.

» La détermination de la chlorurie quotidienne permet de suivre exactement la marche de l'ulcère gastrique, avec autant de sûreté que si l'ulcère était directement appréciable à la vue.

» Elle permet d'échapper aux accidents graves de l'ulcère perforant, en indiquant l'existence d'un danger imminent, que ne dénote aucun autre procédé clinique. »

Nous avons pu nous assurer que les ulcères nécrobiotiques siégeant à d'autres surfaces muqueuses se traduisent par le même processus de nutrition intime : au duodénum, à la matrice. Nous avons rencontré les mêmes signes dans l'ulcère endocardique.

C'est la première fois que nous avons l'occasion de suivre de près l'évolution de l'ulcère bronchique ; les autres malades qui étaient atteints de bronchite fétide appartenaient à la clientèle privée, où les recherches scientifiques rigoureuses sont des plus difficiles.

Or, nous avons trouvé, dans les données de l'analyse urinaire de notre malade, exactement les mêmes éléments cliniques que ceux qui ne font jamais défaut dans les ulcères de l'estomac. Il n'y a qu'une différence, marquée par l'hypothermie à 34°4 ; le thermomètre chez les autres malades atteints de bronchite fétide n'était pas descendu au-dessous de 35°6.

3. *Inflammation aiguë.* — Nous croyons devoir réserver une place spéciale pour le processus de l'inflammation aiguë ; il se rencontre souvent sans imminence suppurative dans la pneumonie et dans la pleurésie. Cependant, dans ces cas, on observe l'hypochlorurie et l'hyperazoturie aussi longtemps que le processus morbide n'est pas enrayé.

VIII. *Phosphaturie.* — Nous avons indiqué plus haut l'importance de son niveau au point de vue du pronostic.

IX. *Résumé des données urologiques.* — L'ensemble de l'état de la nutrition organique nous a donc fait connaître des caractères qui ont révélé l'existence d'un processus d'imminence suppurative ou d'extension phagédénique d'un ulcère nécrobiotique.

Nous écartons l'imminence suppurative à cause de la dépression considérable de l'organisme.

Nous concluons en faveur de l'extension phagédénique d'un ulcère nécrotique de la muqueuse bronchique.

Ajoutons que nous avons la conviction que sans le secours de l'analyse urologique, nous n'aurions pas reconnu la véritable nature de l'accident, et que probablement la maladie méconnue et mal traitée se serait terminée d'une manière moins favorable que celle que nous avons constatée.

X. *Importance de la fonction de la peau.* — Dès l'entrée du malade, nous avions noté l'état de sécheresse et de saleté de la peau. Domestique de ferme à la campagne, il avait négligé les soins les plus élémentaires de propreté, et le bain, qui lui avait été donné à l'entrée, n'avait pas réussi à décrasser son épiderme. Nous avons cru d'abord que l'odeur infecte qu'il exhalait tenait à l'état de la peau. Nous nous sommes aperçu très vite qu'il n'en était pas ainsi. Nous avions prescrit des lavages quotidiens qui ont eu raison de la saleté de la peau. L'odeur infecte a persisté; elle tenait à l'air expiré. Le malade avait en lui un foyer d'infection et bien certainement ce n'était pas la pneumonie qui le constituait.

Nous insistons sur l'importance que l'insuffisance d'action de la peau peut présenter au point de vue des fonctions des membranes muqueuses: bronchique, intestinale, rénale, etc. C'est une vérité banale, dira-t-on; soit, mais il serait utile que l'on en tienne compte plus qu'on ne le fait en général dans la thérapeutique.

Rappelons-nous que, chez notre malade, quand le processus cyclique de la pneumonie a été terminé, l'ulcère bronchique a paru au premier plan et y est resté jusqu'au jour où, grâce à l'application quotidienne de bains, à la température de 35°, pendant un quart d'heure, la surface cutanée a pu fonctionner davantage.

Les crachats se sont modifiés rapidement; ils sont devenus plus liquides, séreux, et ressemblaient à une solution épaisse de gomme comme nous l'avons rencontrée presque constamment dans les cas d'atélectasie pulmonaire.

XI. *Conclusion.* — Notre malade nous a présenté deux processus bien distincts : celui de la pneumonie croupale et celui de la bronchite fétide; dès son entrée à l'hôpital, alors que la pneumonie occupait le premier plan, nous avions déjà noté l'infection de l'haleine et des crachats.

Y a-t-il un rapport pathogénique entre les deux états? Il serait difficile de trancher la question d'une manière absolument certaine; si l'on s'en tenait aux renseignements que l'on trouve dans les traités de pathologie, la question serait vite résolue dans un sens affirmatif. En réalité, il n'en est pas ainsi, et l'évolution des symptômes chez notre malade n'est pas de nature à nous donner une réponse catégorique. Les deux affections ont évolué en même temps, mais nous n'avons constaté les caractères de la bronchite fétide que quand la pneumonie a passé à résolution.

Cœur : pèse 220 grammes; il est atrophié et athéromateux.

Foie : anémié, infiltré de bile et pèse 800 grammes.

Reins : légèrement sclérosés.

Viscères abdominaux : n'offrent aucune métastase. La résection a été pratiquée au-dessus du cæcum, auquel on a abouché le côlon transverse. Les sutures ont bien tenu. La cavité abdominale ne contient pas de matières fécales, mais un peu de sérosité sanguinolente.

Examen microscopique de la tumeur. — Il a été fait par M. le Dr Zunz, qui nous a remis le protocole suivant :

« On constate à la surface les glandes de Lieberkühn qui semblent normales. Ce n'est qu'à une certaine profondeur du tissu sous-muqueux que le stroma de tissu conjonctif est parsemé de canalicules glandulaires, tapissés d'une couche épithéliale de revêtement. Entre ces canalicules, il existe aussi par places des amas de cellules épithéliales. La tumeur est donc un adéno-carcinome. »

Réflexions. — I. *Diagnostic.* — Le diagnostic que nous avions établi était symptomatique : obstruction intestinale. Il ne nous satisfaisait pas, parce que nous n'étions pas parvenu à reconnaître la cause de l'obstruction. Nous avions soupçonné une lésion intestinale à cause des selles mélaniques que la malade avait accusées en novembre 1900; c'est un mauvais signe, de nature à faire penser à un cancer de l'intestin, et ces craintes étaient corroborées par l'âge de la malade. Toutefois, deux symptômes nous rendaient hésitant : le maintien du bon état de la nutrition générale, se traduisant par l'embonpoint et le teint plutôt rosé de la malade. Puis l'absence de tumeur abdominale bien manifeste contribuait à nous inspirer de la réserve.

Nous avions constaté des bosselures dans le ventre et de la distension irrégulièrement répartie des anses intestinales; nous avions interprété ces noyaux comme étant constitués par des masses fécales. Nous n'avions pas trouvé de tumeur, et les renseignements relevés au cours de la laparotomie ont établi que la masse épithéliomateuse occupait la partie supérieure du côlon ascendant et était masquée par le foie.

Dans ces conditions, malgré les selles mélaniques de novembre 1900, nous ne pouvions pas formuler de diagnostic précis; l'obstruction intestinale était réelle, mais elle pouvait tenir à différentes causes. Pour nous permettre d'y voir plus clair, nous avons eu recours à des lavements au

séné et à l'usage interne de laxatifs : huile de ricin, poudre de réglisse composée et cascara. Nous avons obtenu des évacuations alvines, surtout abondantes le 23 février. Les vomissements muqueux persistaient, mais pas tous les jours, ainsi que les bosselures de l'intestin.

Ce n'est que le 28 février que des symptômes plus graves se sont produits : vomissements fécaloïdes. Il y avait là une indication formelle d'intervenir, et c'est pour la remplir que nous avons demandé l'intervention de notre collègue de la clinique chirurgicale, M. le Prof[r] Thiriar.

La laparotomie pratiquée par M. Thiriar a révélé l'existence d'un adénocarcinome diffus de la paroi du côlon ascendant vers son angle supérieur. Le reste de l'histoire relève de la clinique chirurgicale; nous nous bornerons à constater que la malade n'a pas résisté aux suites de l'opération, qui a été des plus difficiles et des plus laborieuses.

II. *Processus de l'affection.* — Nous avons reproduit l'observation du cas, malgré sa terminaison dans les salles de chirurgie, parce qu'elle nous permet de revenir sur des considérations développées à la page 11 du tome VIII, à propos de l'observation n° 52. Dans ce dernier cas, il s'agissait d'une obstruction intestinale qui s'était établie chez une enfant de 10 ans, par suite d'une bride péritonéale. Le processus était différent, le résultat a été le même.

Chez cette dernière malade, l'obstruction s'est produite de dehors en dedans par étranglement.

Chez la malade actuelle, l'arrêt s'est établi à l'intérieur de l'intestin par un processus dont le point de départ était épithéliomateux.

L'observation des deux modes explique la différence des symptômes notés. L'arrêt par étranglement, consécutif à une péritonite, a provoqué chez l'enfant une paresse dans l'évacuation des matières qui a déterminé plusieurs crises de constipation avec des symptômes assez aigus; les divers accès ont été guéris par des moyens évacuants, mais une dernière crise survenue par la négligence dans l'emploi régulier des laxatifs nous a ramené la malade à la période préagonique; l'autopsie a dénoté l'existence d'un processus d'entéro-péritonite dans les anses intestinales qui, s'étant glissées sous la bride fibreuse, avaient été étranglées sur deux points par cette bride.

Chez la malade actuelle, il n'en a pas été ainsi. Le processus de l'épithéliome de la muqueuse du côlon ascendant n'intéressait pas tout le

pourtour de l'intestin; il réduisait sa lumière et réalisait les conditions d'un rétrécissement intestinal à évolution lente, mais continue. Il n'y a pas eu de crises successives d'obstruction comme dans le cas précédent; mais un travail qui devait aboutir à une obstruction définitive et fatale.

La malade rapportait au mois de novembre les premiers symptômes de son affection; celle-ci devait déjà exister depuis plus longtemps, à en juger par les selles mélaniques signalées à cette époque et qui dénotaient un travail d'ulcération de la muqueuse. Depuis cette époque, elle s'est plainte de coliques qu'elle attribuait à une constipation habituelle nécessitant l'emploi fréquent de préparations laxatives. Il n'y a eu ni vomissements ni nausées.

Un détail des plus importants : absence de dénutrition générale et teint satisfaisant de la malade; l'organisme n'a guère souffert jusqu'au 22 février 1901. La malade avait pris la veille de la poudre de réglisse composée et un lavement de séné; trois selles. A cette date, le ventre s'est ballonné et il s'est déclaré des vomissements très fréquents, alimentaires et muqueux; la malade rejetait tout ce qu'elle avalait, sauf la limonade citrique. Le pouls était petit, régulier, à 90. Nous nous sommes borné à prescrire de la limonade citrique et une potion au sulfate de soude 3 : 200.

Le 23, il y a eu une selle copieuse; les vomissements se sont arrêtés; le pouls régulier et à 80 est devenu plus large. Il n'y a plus eu de selles jusqu'au 26; l'huile de ricin et un lavement n'ont pas produit d'effet. Le 27, nous avons prescrit deux tabloïdes de cascara.

Le 28 février, à notre arrivée, nous avons trouvé la malade très affaissée; vomissements de matières fécales; absence de selles. En présence de ces symptômes, il ne nous restait d'autre ressource que de recourir à une intervention opératoire, que M. le Prof^r^ Thiriar a pratiquée avec son talent habituel. L'étendue des lésions a nécessité une opération qui a duré deux heures et demie et qui n'a pas réussi à sauver la malade.

III. *Insignifiance des symptômes.* — Le point capital que nous tenons à faire ressortir, c'est l'insignifiance des symptômes au début d'une affection de cette gravité et de cette étendue.

Le début est rapporté au mois de novembre, la mort s'est produite le 28 février; la durée totale a été de quatre mois. Pendant ces quatre mois, elle n'a été véritablement souffrante que du 18 au 28 février, et, quand elle est arrivée à l'hôpital, son teint et son état de nutrition satis-

faisant n'étaient pas de nature à faire conclure à une affection cancéreuse. Un seul symptôme était grave, les selles mélaniques de novembre. Nous avons cherché une tumeur au siège habituel du cancer de l'intestin, vers l'S illiaque; nous n'avons rien trouvé. Nous n'avons constaté que des masses de matières fécales, suite de la constipation de cinq jours. La tumeur de l'angle supérieur du côlon était masquée derrière le foie et n'a pas été découverte.

IV. *Rappel de cas antérieurs analogues.* — Nous renvoyons à l'observation n° 52, qui figure à la page 11 du tome VIII de notre Recueil, pour les considérations relatives aux facteurs de l'obstruction intestinale. Nous nous bornerons à rappeler que nous attachons une importance plus grande qu'on ne le fait en général à la constipation habituelle; nous la considérons comme un facteur morbide qui mérite d'attirer l'attention du médecin.

Nous rappellerons encore ce que nous avons donné alors comme conclusion à nos réflexions, parce que nous trouvons la confirmation de nos paroles dans l'histoire actuelle.

« En pratique médicale, il y a lieu de distinguer les cas en deux groupes, suivant que l'obstruction s'établit par accès, brusquement ou d'une manière progressive. Dans le premier cas, cherchez l'étranglement par hernie, par bride, par invagination, par tumeur, etc. Dans le second cas, vous avez à vous assurer s'il y a tumeur stercorale ou une affection organique de l'intestin et à en déterminer la nature. »

V. *Origine de l'épithélioma.* — La malade a toujours eu une bonne santé jusqu'en novembre 1900. A cette date, elle a eu des selles mélaniques dénotant une ulcération intestinale; elle a négligé cet accident.

Nous croyons qu'il y a eu à cette époque une entérite ulcéreuse qui ne s'est pas cicatrisée et qui a été le point de départ de l'épithélioma auquel elle a succombé.

Chez la malade, dont l'histoire est rapportée sous le numéro 52, au tome VIII, c'est encore une ulcération intestinale qui a été le point de départ du mal; mais cette patiente n'avait que 11 ans; son âge ne la prédisposait pas à un épithélioma. C'est la péritonite locale qui s'est déclarée et qui a déterminé des adhérences qui ont fini par constituer la bride fibreuse retrouvée à l'autopsie.

N° 237.

Selles mélaniques en novembre 1900. Constipation habituelle. Vomissements fécaloïdes. Intervention chirurgicale. Mort. Adéno-carcinome du côlon ascendant.

La nommée Marie G..., épouse H..., 56 ans, constitution forte, tempérament sanguin, est entrée à l'hôpital Saint-Pierre (salle 35, lit 4) le 18 février 1901.

Elle a toujours eu une bonne santé. Elle a eu quatre enfants, dont deux sont vivants. Elle n'est plus réglée depuis six ans.

Au mois de novembre 1900, elle a eu des selles mélaniques qui ne se sont pas reproduites depuis lors et qui ont été accompagnées de coliques, qu'elle a attribuées à de la constipation habituelle.

C'est le seul renseignement médical qu'elle nous donne; le teint est bon et l'embonpoint satisfaisant. Elle n'a jamais eu de vomissements ni de diarrhée. Elle s'est décidée à entrer à l'hôpital, parce que la constipation à laquelle elle était sujette s'est accentuée au point qu'elle n'avait de selles que tous les cinq ou six jours. A son entrée, nous constatons l'état d'intégrité des appareils circulatoire et respiratoire; l'urine a une densité de 1.035 et ne contient pas d'éléments anormaux; la diazo-réaction est négative (Dr Zunz).

L'exploration du ventre nous révèle du ballonnement; pas de tumeurs, par-ci par-là des amas que nous déplaçons par le palper et que nous considérons comme constitués par des scybales. Pas de fièvre.

Le 22 février, il y a eu des vomissements alimentaires et muqueux, qui ont cédé à un purgatif; à une potion au sulfate de soude 3 : 200.

Le 28 février, vomissements de matières fécales.

Mort dans la journée. Les détails sont rapportés parmi les réflexions suggérées par la suite de l'observation.

Autopsie. — Elle a été faite par M. le Dr Vervaeck, qui a résumé son protocole dans les termes suivants :

Poumons : présentent de l'hypostase. Les parois des bronches sont épaissies.

VI. *Absence de métastase.* — Nous insistons sur une des informations que l'autopsie nous a données : l'absence de tout processus métastatique. Les ganglions étaient engorgés tout autour du siège de la lésion ; aussi l'opération a-t-elle été des plus délicates et des plus laborieuses.

L'absence de foyers métastatiques cadrait avec l'état général relativement satisfaisant de la malade.

N° 238.

Combustion imparfaite d'une lampe à pétrole pendant la nuit. État de mort apparente. Rappel à la vie par la respiration artificielle et l'inhalation d'oxygène. Guérison.

La nommée Elvire M..., 25 ans, dame de compagnie, constitution forte, tempérament lymphatique, de passage à Bruxelles, a été transportée à l'hôpital Saint-Pierre, dans notre service (salle 37, lit 2) le 11 avril 1901.

Elle s'était couchée bien portante le 10 avril, à 22 heures, en prévenant le locataire de la maison où elle était logée, qu'elle devait partir le lendemain pour aller à l'étranger reprendre ses fonctions.

Le lendemain, le propriétaire ne la voyant pas descendre, a frappé à 11 heures à la porte de sa chambre qui était fermée en dedans; ne recevant pas de réponse, il prévint la police, qui fit ouvrir la porte, et trouva la malade inanimée sur son lit. La chambre était remplie de fumée à odeur de pétrole, et les murs ainsi que les meubles étaient couverts d'une poussière noire. On transporta la malade immédiatement à l'hôpital à 12 heures; la face, le cou et les bras étaient recouverts de noir de fumée.

Le lendemain, l'histoire du cas a été reconstituée d'après les déclarations de la malade.

Le 10 au soir, elle a pris un cachet d'antipyrine pour assurer son sommeil; puis elle se mit au lit à lire un journal à la lumière d'une lampe à pétrole. Elle s'assoupit et s'endormit bientôt. La lampe à pétrole a filé et sa combustion imparfaite a répandu dans l'atmosphère de la chambre de la suie et de l'oxyde de carbone.

Assoupie par l'antipyrine et engourdie ensuite par l'oxyde de carbone, la malade ne tarda pas à subir les effets de l'asphyxie.

Les premiers soins lui furent donnés en ville par un médecin qui eut recours à une injection hypodermique de 1 gramme d'éther sulfurique et à la respiration artificielle. A son arrivée à l'hôpital, l'interne de garde lui fit respirer de l'oxygène, et elle reprit connaissance, mais sans pouvoir parler. La respiration se rétablit peu à peu et, à 18 heures, le pouls était à 100, régulier, plein, et la respiration égale, à 20. On lui avait prescrit

une potion avec 3 grammes de liqueur d'Hoffmann et 5 grammes de teinture de cannelle par cuillerée d'heure en heure. La parole est revenue très lentement.

La nuit a été calme; bon sommeil. Le lendemain, 12 avril, la malade est revenue complètement à elle; elle explique ce qui s'est passé et se plaint seulement d'un peu d'ahurissement et de mal de tête frontal. La température axillaire est à 38°. L'urine est claire, acide, d'une densité de 1.028 et renferme des traces d'albumine. La diazo-réaction d'Ehrlich est négative (Dr Zunz).

L'analyse du sang a été faite le 12 avril par M. le Dr Van Nypelseer.

NORMAL.		12 avril 1901.
14 %	Hémoglobine % (Gowers)	14.00
4,500,000	Globules rouges par mm³	5,200,000
8,000	Globules blancs par mm³	4,000
	Globules uninucléés	800
	Globules multinucléés	3,200
1 : 560	Rapport globulaire	1 : 1300
3.11	Richesse hémoglobinique $\frac{H}{N}$ par million de globules rouges	2.69

M. le Dr Zunz a fait le 13 avril l'examen spectroscopique du sang au moyen de l'appareil de Sorby; il n'a pas retrouvé les raies de la carboxy-hémoglobine et n'a distingué que vaguement celles de l'oxyhémoglobine.

L'état de la malade s'est rapidement amélioré et n'a plus nécessité que l'administration d'une limonade purgative au citrate de magnésie pour lever une constipation de deux jours.

Suites de l'intoxication. — La malade a quitté l'hôpital le 13 avril, soit trois jours après la crise aiguë d'intoxication; elle se croyait guérie et en état de reprendre ses fonctions. Il n'en a pas été ainsi; elle a été incapable de se rendre à l'étranger par suite de fatigue et de rachialgie générales. Elle était très vaillante avant l'accident et supportait bien la fatigue. Depuis elle ressent une lassitude extrême au moindre exercice et des douleurs dans le bas du dos; il n'y a ni rachialgie cervicale ni céphalalgie.

Le sommeil est mauvais; la malade s'endort assez vite, mais se réveille vers le milieu de la nuit, et ne parvient à retrouver le sommeil que vers le matin. Pas de nausées, pas de vertiges.

Le 29 avril, la malade est venue à la consultation gratuite pour un embarras gastrique que M. le Dr Van Nypelseer a traité par un purgatif salin. Elle ne s'est pas rapidement remise de cette indisposition et, quand nous l'avons revue le 9 mai, elle souffrait encore de symptômes de dyspepsie et semblait profondément anémiée. Elle toussaillait un peu de la gorge le matin; toutefois l'inspection de la poitrine n'a rien révélé de morbide. Au cœur, souffle anémique très marqué.

L'examen du sang a été fait par M. le Dr Zunz au moyen du spectroscope de Sorby; pas de raie de la carboxyhémoglobine, mais les raies de l'oxyhémoglobine sont peu prononcées.

M. le Dr Van Nypelseer a fait la détermination de l'hémoglobine et des globules blancs; un accident arrivé à l'appareil ne lui a pas permis de dénombrer les hématies. La proportion d'hémoglobine était de 14 °/₀; c'est le chiffre normal, que nous avions déjà constaté le 12 avril.

La leucocytose était augmentée; il existait 14,000 globules blancs au millimètre cube, alors que le 12 avril, le nombre de ceux-ci n'était que de 4,000. La proportion entre les globules blancs uni- et multinucléés a été la même lors des deux examens du sang : 18 à 20 °/₀ pour les premiers, 80 à 82 °/₀ pour les seconds. Nous sommes porté à rapporter la cause de la leucocytose au dérangement gastrique constaté le 29 avril par M. le Dr Van Nypelseer.

Nous avons prescrit l'exercice musculaire, les bains et des pilules de sulfate de quinine et de sous-carbonate de fer à 5 centigrammes.

La malade revient encore tous les jours à la consultation et nous aurons peut-être l'occasion de vous en entretenir encore.

Réflexions. — I. *Danger de la combustion imparfaite du pétrole.* — Le cas est intéressant à rapporter par suite de l'usage général que l'on fait des lampes à pétrole pour l'éclairage et pour le chauffage. L'emploi de ces lampes demande une grande surveillance; elles exposent à des dangers quand la combustion du pétrole n'est pas bien assurée. Nous ne croyons pas devoir insister sur leur réalité.

L'oxyde de carbone figure parmi les produits de la combustion imparfaite du pétrole, quand les lampes filent et que la mèche fume. Or l'oxyde

de carbone est un des agents les plus dangereux pour l'organisme humain. Nous avons eu l'occasion de vous signaler les dangers de l'intoxication par l'oxyde de carbone à propos d'un cas de ce genre arrivé à un de vos camarades et dont nous avons rapporté l'histoire à la page 30 du tome V de notre Recueil. La cause dans ce dernier cas ne tenait pas à la combustion imparfaite du pétrole ; elle tenait à ce que le sujet s'était tenu pendant longtemps à côté d'un foyer au charbon dont on avait fermé la clé ventilatrice. Le résultat a été le même.

II. *Processus de l'intoxication.* — On peut distinguer deux périodes dans le processus de cette intoxication : une période initiale, dont le sujet ne souffre que s'il est éveillé ; la période d'intoxication confirmée, quand l'oxyde de carbone s'est substitué à l'oxygène de l'oxyhémoglobine.

La première période est caractérisée par du malaise cérébral, par de l'obnubilation de la pensée, par du trouble de la vue dû à un petit nuage tremblotant devant les yeux et par une pâleur extrême de la face. Le malade ressent ces symptômes subjectifs, et à cette période il peut encore se sauver en allant à l'air et en se soustrayant ainsi à la continuation de l'absorption du gaz toxique. Là gît la difficulté, car le poison énerve l'organisme et le rend indolent ; l'état dans lequel il se trouve rappelle l'inertie de la première période de la congélation. Si le sujet a encore assez de volonté pour sortir du milieu toxique, il est sauvé ; mais s'il y reste par indolence, il est bientôt brusquement frappé de syncope ; c'est ce qui est arrivé à notre camarade, et si le hasard n'amène personne au secours de la victime, elle est perdue par le processus habituel du suicide par l'oxyde de carbone.

Cette deuxième période séméiologique, inaugurée par la syncope, débute brusquement et constitue un danger de mort. Si la quantité d'oxyde de carbone répandue dans l'air est réduite, le sujet peut encore être rappelé à la vie ; mais si elle est incessamment augmentée par l'apport d'une nouvelle dose de gaz, la mort survient plus ou moins rapidement, sans que le malade soit revenu à lui.

III. *Traitement.* — Le traitement a été parfaitement institué par le médecin qui a été appelé d'urgence en ville : injection hypodermique d'éther sulfurique et respiration artificielle suivant la méthode de Sylvester. La malade a été ranimée et a pu être transportée à l'hôpital, où le traitement a été complété par des inhalations d'oxygène.

L'état de la malade s'est amélioré rapidement; nous croyons que le succès tient à deux causes; tout d'abord, à la quantité réduite d'oxyde de carbone que la lampe à pétrole a répandue dans l'atmosphère de la chambre. Cette quantité a été suffisante pour provoquer la syncope, dont la prolongation est due à la fumée qui remplissait la chambre, mais a été insuffisante pour se substituer à l'oxygène de l'hémoglobine. Si la malade avait été exposée pendant douze heures à l'action de l'oxyde de carbone, elle aurait certainement succombé.

La deuxième cause du succès tient à l'intervention intelligente du médecin de la ville et de l'interne de garde. Le premier a rempli une indication vitale, en plaçant la malade immédiatement à l'air, en faisant une injection hypodermique d'éther et en pratiquant la respiration artificielle par la méthode de Sylvester. L'interne de garde a complété heureusement le traitement par des inhalations d'oxygène.

Une recommandation complémentaire à laquelle nous attachons une grande importance, est celle de l'exercice musculaire à prescrire à ces malades dès qu'ils sont revenus à eux. La modification du sang à obtenir consiste à dégager l'oxyde de carbone de sa combinaison avec l'hémoglobine et à le remplacer par de l'oxygène. On sait que la carboxyhémoglobine est une combinaison assez stable, et l'un des meilleurs moyens d'opérer la libération est de recourir au processus biologique qui accompagne la contraction musculaire.

IV. *Conclusion.* — Le résultat obtenu n'est pas encore la guérison complète; nous n'en sommes pas surpris. L'oxyde de carbone a agi sur les propriétés physiologiques des hématies et, bien que le chiffre global d'hémoglobine °/₀ ait été trouvé normal, nous croyons que les globules rouges n'ont pas encore retrouvé toute leur activité. Comme nous l'avons dit plus haut, nous ne connaissons qu'un seul moyen de leur restituer leur intégrité; c'est de faire intervenir la contraction musculaire dont le processus bio-chimique agit de la manière la plus utile et la plus avantageuse sur l'état des globules rouges du sang.

Nous avons la conviction que l'exercice musculaire à l'air constitue le procédé thérapeutique indispensable pour rétablir dans leur convalescence les victimes de l'intoxication par l'oxyde de carbone.

N° 239.

Alcoolisme chronique. Syndrome d'affection organique du cœur. Mort par œdème pulmonaire aigu et foyers de pneumonie lobulaire. Myocardite scléreuse circonscrite. Endocardite ulcéreuse pariétale.

Le nommé Jacques R..., 47 ans, ouvrier fagoteur, a été à deux reprises en traitement dans notre service.

Premier séjour : du 12 au 20 décembre 1900 (salle 9, lit 11). Le malade est un buveur invétéré de bière et de liqueurs alcooliques; il a le facies de l'alcoolique et la peau de la face est parsemée d'îlots télangiectasiques. Il souffrait habituellement de catarrhe bronchique; son état s'est aggravé depuis cinq mois par de l'œdème aux membres inférieurs; depuis deux mois, il s'est développé de l'ascite. A son entrée, nous constatons de l'engorgement du foie; pas d'épistaxis; il a eu antérieurement des hémorroïdes. Il n'y a pas de développement des veines sous-cutanées abdominales. Les symptômes les plus saillants sont l'oppression et la cyanose.

Nous avons prescrit un purgatif salin et l'infusion de baies de genévrier, additionnée de nitrate et d'acétate de potasse (aa 2 grammes).

Les mouvements du cœur sont réguliers à 104; renforcement diastolique, surtout aortique. Râles bronchiques un peu partout; la respiration est à 48. L'urine est peu abondante, acide et contient des traces d'albumine. Diazo-réaction d'Ehrlich : positive, faible (Dr Zunz). A l'examen microscopique de l'urine centrifugée, pas de cylindres; globules de pus en grande quantité; beaucoup de cellules vésicales; urates amorphes; cristaux typiques d'acide urique (Dr Zunz).

L'œdème s'est rapidement aggravé et il s'y est ajouté, le 19 décembre, un épanchement dans la plèvre gauche. Nous avons prescrit une poudre purgative au jalap (1 gramme) et au calomel (60 centigrammes).

Le malade, mécontent de ce que nous nous refusions à pratiquer la paracentèse abdominale, a quitté l'hôpital le 20 décembre 1900.

Deuxième séjour : du 3 au 8 janvier 1901 (salle 9, lit 1). Il est rentré le 3 janvier avec une aggravation notable de l'oppression et de l'hydropisie. Il s'y est ajouté un subdélire, qui durait toute la journée et dont le malade ne sortait que pour un moment quand on lui adressait la parole. Les bruits du cœur étaient sourds et masqués par des râles bronchiques. Il a succombé à des accidents de pneumonie lobulaire le 8 janvier.

Autopsie. — Elle a été faite par M. le Dr Vervaeck.

Le rigidité cadavérique a disparu. OEdème généralisé. Lividités très étendues.

A l'ouverture de la poitrine, les poumons adhèrent d'une façon intime dans toute leur étendue à la paroi thoracique. Pas d'épanchement pleural.

Poumon droit : pèse 1210 grammes. Les feuillets de la plèvre sont épaissis et œdématiés. A la section, le parenchyme pulmonaire des trois lobes est congestionné et œdématié. Au lobe inférieur, l'œdème et la congestion sont plus intenses. On y note quelques foyers d'hépatisation lobulaire. Parois bronchiques notablement épaissies. Pas de tuberculose, mais un degré d'infiltration anthracosique très prononcé.

Poumon gauche : pèse 990 grammes. Mêmes caractères que le poumon droit.

Cœur : pèse 580 grammes; mesure $12 \times 14 \times 4$; volume : 565 centimètres cubes. La cavité péricardique renferme environ 60 grammes de sérosité jaunâtre. L'organe est en diastole, très dilaté, modérément hypertrophié au milieu des ventricules.

Péricarde : quelques plaques nacrées à la face antérieure du ventricule droit. Le myocarde a une coloration brunâtre; sa consistance est augmentée.

Ventricule gauche : considérablement dilaté. Endocarde pariétal opacifié, épaissi par places. Transparent dans l'espace mitro-sigmoïdien; on note dans la zone antérieure de l'endocarde pariétal gauche une organisation de caillots sanguins de coloration rougeâtre. Ceux qui sont situés profondément adhèrent intimement au feuillet endocardique et sont transformés en feuillets lamelleux, denses, de coloration brun jaunâtre. Les caillots superficiels sont plus récents, de coloration plus rouge ou noirâtre, de consistance plus molle. On arrive très difficilement à détacher ces caillots du feuillet endocardique sous-jacent. Mais on constate à

la partie centrale de l'épaississement de l'endocarde une plaque jaunâtre, fibreuse, d'origine myocardique. En cet endroit, le myocarde est aminci et tend à se creuser. La lésion paraît devoir amener, comme terminaison probable, un anévrisme du cœur.

La valvule mitrale est opacifiée, légèrement infiltrée d'athérome. L'orifice mitral n'est pas rétréci.

Ventricule droit : cavité dilatée. Endocarde sain. Valvule tricuspide transparente.

Orifice pulmonaire : valvules souples, translucides.

Orifice aortique : valvules sclérosées dans leur segment inférieur. La paroi de l'aorte offre des lésions d'athérome très développées.

Les oreillettes sont dilatées.

Trou de Botal oblitéré.

La coronaire gauche est sclérosée. A son origine, il existe de l'athérome aortique.

Foie : pèse 1480 grammes ; mesure $17 \times 24 \times 5\ 1/2$; volume : 1430 centimètres cubes. La capsule est uniformément épaissie, mais surtout au bord antérieur du foie, qui est convexe sans rétraction. A la section, le parenchyme hépatique a une consistance forte ; il est congestionné et présente l'aspect du foie muscade. Les vaisseaux et les conduits biliaires sont béants à la section ; leurs parois sont épaissies. Les travées conjonctives sont également épaissies et très visibles. La vésicule biliaire ne contient pas de calculs.

Rate : pèse 125 grammes ; mesure $11 \times 5 \times 3$; volume : 119 centimètres cubes. La capsule est épaissie, ardoisée. La pulpe splénique est légèrement cyanosée, de consistance augmentée par suite de l'épaississement de la trame.

Rein droit : pèse 203 grammes ; mesure $11 \times 5\ 1/2 \times 3$; volume : 198 centimètres cubes. Il se décortique assez difficilement. La surface est lisse. Les substances corticale et médullaire ont leur étendue normale et sont légèrement congestionnées et granuleuses par places. Les vaisseaux du rein sont sclérosés.

Rein gauche : pèse 206 grammes ; mesure $12 \times 5\ 1/2 \times 3$; volume : 200 centimètres cubes. Mêmes caractères que le rein droit.

Capsules surrénales : décomposées.

Cavité abdominale : renferme environ 3 litres de sérosité jaunâtre.

Péritoine : macéré.

Estomac : dilaté; renferme un liquide grisâtre. Muqueuse sans lésion.

Intestin grêle : mesure 7m10; le gros intestin, 1m90. Ces organes n'offrent que des lésions de décomposition.

Pancréas : parenchyme glandulaire congestionné et de consistance augmentée.

Réflexions. — I. *Diagnostic.* — Le diagnostic de myocardite a été vérifié à l'autopsie; mais nous avons constaté de plus l'existence d'une endocardite pariétale dont nous n'avions pas soupçonné la présence. Le foie était surtout cardiaque et l'état cirrhotique peu prononcé.

La cause directe de la mort résidait dans l'œdème pulmonaire aigu, surtout marqué à droite, où il existait aussi, dans le lobe inférieur, quelques rares noyaux de pneumonie lobulaire.

L'évolution de la maladie a été celle d'une affection organique du cœur. La séméiologie n'a guère présenté qu'une particularité : c'est la prédominance de l'oppression et de la cyanose à un degré dont nous ne retrouvions la raison d'être ni dans l'état des poumons, ni dans l'ascite qui était peu développée. C'est à l'état du myocarde que nous avons rapporté ces symptômes, et nous avons diagnostiqué un processus de myocardite. L'autopsie nous a confirmé l'existence de la myocardite dans des conditions que l'on a rarement l'occasion de rencontrer.

II. *Sclérose du myocarde.* — Deux affections ont été reconnues à l'autopsie : une myocardite circonscrite scléreuse et une endocardite ulcéreuse pariétale gauche.

La sclérose du myocarde s'est présentée dans les conditions que l'on rencontre habituellement et dont Rindfleisch a défini comme il suit le substratum anatomique : une hyperplasie du tissu conjonctif interstitiel avec disparition des fibres musculaires, aboutissant à la transformation du myocarde en une masse conjonctive, dure, sèche, d'un blanc luisant. Elle siège d'ordinaire sur la paroi antérieure du ventricule gauche et occupe habituellement une portion circonscrite de la dimension d'une pièce de cinq francs, à un travers de doigt au-dessus de la pointe du cœur.

Le myocarde était hypertrophié dans toute son étendue, excepté à la partie inférieure de la paroi antérieure du ventricule gauche. A ce niveau, il était considérablement aminci, et il était remplacé par une plaque fibreuse et jaunâtre, résultat de la dégénérescence de la paroi musculaire. Comme M. le Dr Vervaeck le dit dans son protocole, c'est un processus de

cet ordre qui prépare la voie à l'établissement de ce que l'on désigne sous le nom d'anévrisme du cœur. Nous croyons, en effet, que si la maladie avait duré plus longtemps, c'est à cette lésion que le sujet aurait succombé.

Il est mort avant la constitution complète de l'anévrisme du cœur, par suite d'une complication du côté de l'endocarde.

III. *Endocardite ulcéreuse pariétale.* — Nous avons constaté, au niveau de la plaque de myocardite sclérosée, l'existence d'une endocardite ulcéreuse pariétale. Nous avons souvent parlé de l'endocardite ulcéreuse, et nous avons établi la distinction radicale qui permet, au point de vue clinique, de classer cette affection en deux groupes distincts :

1° la forme d'endocardite infectieuse;

2° la forme d'endocardite non infectieuse.

Le diagnostic entre les deux variétés est d'ordre essentiellement clinique. Chez le malade actuel, l'évolution a été celle d'une endocardite non infectieuse.

Le niveau de la zone myocardique sclérosée était recouvert d'une membrane endocardique ulcérée, à la surface de laquelle des caillots sanguins s'étaient organisés en un revêtement intimement adhérent à la séreuse endocardique. Ce revêtement était formé de plusieurs feuillets lamellaires, denses, dont les plus superficiels, de date moins éloignée, avaient une coloration moins foncée et plus rouge.

L'adhérence de ces feuillets était assez intime pour qu'on n'ait pu les détacher sans violence.

Il existait un processus d'endocardite ulcéreuse pariétale, en même temps que la sclérose du myocarde. D'après Rindfleisch, on trouve d'ordinaire, à côté de la myocardite scléreuse, une lésion analogue de l'endocarde. Ce n'était pas le cas ici. Il est possible que si le malade avait vécu plus longtemps, les couches lamellaires que nous avons retrouvées à la surface de l'endocarde auraient fini par s'organiser et par constituer une couenne lardacée, analogue à celle qui existait dans le myocarde. Mais nous n'en étions pas arrivé là, et le caractère anatomique des deux lésions était différent.

IV. *Rapport entre les deux lésions.* — La question du rapport entre les deux lésions endocardique et myocardique a été agitée; mais elle est encore controversée. Rindfleisch, dans les premières éditions de son *Traité d'histologie pathologique,* admettait que le processus de sclérose myocar-

dique doit être considéré comme une inflammation chronique de l'endocarde, qui se propage directement au tissu conjonctif sous-endocardique et intermusculaire. Il n'a pas reproduit cette opinion en termes aussi formels dans la dernière édition de son ouvrage.

Il nous paraît qu'elle est trop absolue. L'endocarde et le péricarde sont reliés par du tissu conjonctif qui traverse le myocarde. Il est certain qu'un processus d'endocardite pariétale profonde peut s'étendre au tissu conjonctif myocardique et constituer le point de départ d'une sclérose du myocarde.

Mais nous croyons que c'est une exception; la sclérose myocardique se rencontre souvent à l'état isolé sans endocardite, et bien certainement, dans ces cas, le processus myocardique est primitif. Ajoutons à cette considération celle de la rareté de la sclérose du myocarde opposée à la fréquence de l'endocardite pariétale, et nous trouvons un nouvel argument en faveur du développement autonome de la sclérose du muscle cardiaque.

Nous croyons que la sclérose du myocarde tient à une cause autre que l'extension par voisinage d'une endocardite, et que sa raison d'être réside dans une altération de la paroi des vaisseaux nutritifs du muscle cardiaque.

V. *Cas analogue.* — Nous avons eu l'occasion de vous signaler une lésion du même ordre chez le malade dont l'observation figure sous le n° 188, à la page 289 du tome X de notre Recueil. Il s'agissait ici d'un processus d'endocardite scléreuse qui avait déterminé, à la paroi antérieure du ventricule gauche, la formation d'une plaque couenneuse très solide, mesurant environ 2 millimètres d'épaisseur et ayant une surface de 60 × 55 millimètres.

La lésion était ici primitivement endocardique; le processus sclérotique s'était étendu dans le tissu conjonctif transmyocardique et avait déterminé, au niveau de la plaque, une sclérose myocardique avec atrophie du muscle; celle-ci ressortait d'autant plus nettement que le reste de la paroi ventriculaire était hypertrophié et mesurait 20 à 22 millimètres d'épaisseur, alors que l'épaisseur normale n'est en moyenne que de 15 millimètres.

Chez notre sujet actuel, le cas était différent; la sclérose intéressait surtout le myocarde; l'endocarde était entrepris, mais à un degré beaucoup moins prononcé; de plus, la lésion principale de ce côté était de nature ulcéreuse.

N° 240.

Alcoolisme chronique. Début en novembre 1900 par des douleurs gastriques. Ascite vers le 10 janvier 1901. Gastrorrhée. Diarrhée. Mort subite. A l'autopsie, cancer primitif de l'estomac; cancer métastatique du foie, du péritoine et du pancréas. Atélectasie pulmonaire droite.

Le nommé Mathieu B..., 58 ans, chapelier, est entré à l'hôpital Saint-Pierre (salle 9, lit 14) le 11 février 1901.

Le malade se livre à des excès habituels en bières et liqueurs alcooliques. Il n'est souffrant que depuis le mois de novembre, soit depuis trois à quatre mois. Le mal a débuté par de l'inappétence et des douleurs de ventre. Il n'y a pas eu de vomissements, mais un état de dégoût habituel avec gastrorrhée.

Vers le 10 janvier 1901, il s'est produit de l'ascite, qui s'est rapidement aggravée, sans œdème des membres inférieurs. Pas d'hémorroïdes. Constipation habituelle. Pas d'épistaxis.

Il s'est rendu à l'hôpital pour être débarrassé de l'ascite qui gênait la respiration. Nous avons constaté l'existence de l'ascite sans œdème des membres inférieurs. Les veines sous-cutanées abdominales étaient peu développées et limitées à la ligne axillaire au niveau de la région épigastrique.

A l'examen objectif de l'abdomen, nous avons trouvé que la région épigastrique était saillante et douloureuse à la pression ; la saillie était due à la dilatation de l'estomac, le foie n'y participait pas. Nous avons procédé à la détermination de l'état du foie; il était refoulé en haut derrière les fausses côtes, et nous n'avons pas rencontré son bord inférieur. Le teint du malade était ictérique. Du côté de la poitrine, pas de signes morbides au cœur. Épanchement dans les deux plèvres et râles muqueux bronchiques généralisés. L'urine est peu abondante, acide; pas d'albumine; réaction biliaire douteuse. Diazo-réaction d'Ehrlich négative (Dr Zunz).

Le malade a été soumis au régime lacté et à l'usage d'une potion diurétique au genévrier.

A partir du 14 février, il s'est établi de la diarrhée, et l'ascite s'est

accentuée rapidement, en même temps qu'il se produisait de l'œdème du scrotum.

Le 23 février, il s'est rendu au cabinet à 5 heures du matin; il y a fait une chute et, rapporté dans son lit, il est mort vingt minutes après.

Autopsie. — Elle a été faite par M. le Dr Vervaeck.

La rigidité cadavérique n'existe que partiellement. Il existe peu de lividité.

A l'ouverture de la poitrine, les cavités pleurales renferment chacune 300 grammes de sérosité jaunâtre. Il existe quelques adhérences aux sommets.

Poumon droit : pèse 275 grammes. Le parenchyme des lobes supérieur et moyen est emphysémateux, anémié; il crépite partout. Le lobe inférieur présente le même aspect dans son tiers supérieur, tandis que les deux tiers inférieurs sont atélectasiés.

Poumon gauche : pèse 280 grammes. Le parenchyme est emphysémateux et légèrement congestionné dans toute son étendue. Les parois bronchiques sont épaissies.

Cœur : pèse 310 grammes. La cavité péricardique renferme 50 grammes de sérosité jaunâtre. Organe en diastole; renferme du sang fluide et des caillots noirâtres. Le péricarde est sain; le myocarde brunâtre, congestionné, de consistance assez faible.

Ventricule gauche : endocarde pariétal grisâtre dans toute son étendue; valvule mitrale jaunâtre, infiltrée d'athérome.

Ventricule droit : l'endocarde ne présente pas de lésion; les valvules tricuspide et pulmonaire sont souples.

Orifice aortique : valvules sclérosées dans leur segment inférieur; peu d'athérome de la paroi aortique.

Foie : pèse 3000 grammes, volumineux, déformé, infiltré d'un grand nombre de tumeurs métastatiques d'aspect encéphaloïde, de forme irrégulièrement arrondie et de volume variable; quelques-unes ont le volume d'un pois; les plus grandes atteignent celui d'une grosse pomme.

Ces tumeurs sont constituées d'un tissu gris jaunâtre, d'aspect lardacé, encéphaloïde; leur consistance est très faible; l'examen microscopique en sera pratiqué. A la section, le parenchyme hépatique apparaît congestionné, de consistance assez faible. La vésicule est distendue de bile et renferme plusieurs calculs.

Rate : pèse 120 grammes; ne présente rien d'anormal.

Rein droit : pèse 130 grammes, se décortique assez facilement; les

substances corticale et médullaire, d'étendue normale, sont congestionnées.

Rein gauche : présente les mêmes caractères que le rein droit. Les reins ne présentent aucune métastase.

Capsules surrénales : pas de lésions.

Cavité abdominale : renferme environ 3 litres de sérosité citrine.

Le péritoine pariétal et tous les replis péritonéaux : le mésentère, les épiploons, le mésocôlon, le péritoine diaphragmatique, etc., sont le siège d'une infiltration métastatique très abondante. Les néoplasmes ont le même aspect que ceux du foie. Ils se retrouvent également dans les ganglions de la petite courbure, de l'arrière-cavité des épiploons et dans le pancréas.

Estomac : vide; muqueuse grisâtre, plissée, non ulcérée; on note l'existence d'une tumeur d'aspect cancéreux à la face postérieure de l'estomac, immédiatement au-dessus de la petite courbure. Elle reste à une distance de 3 centimètres du pylore, qui est sain; elle est séparée de 7 centimètres du cardia. Elle mesure dans son diamètre longitudinal 82 millimètres, dans son diamètre transversal 68 millimètres; son épaisseur est variable. Elle est constituée par des bourgeons non ulcérés, d'aspect encéphaloïde. De-ci de-là, sur la muqueuse gastrique, on trouve quelques petits néoplasmes métastatiques. L'intestin renferme un peu de matières fécales liquides. La muqueuse intestinale est saine. On ne trouve en aucun point de tumeur cancéreuse.

Centres nerveux : dure-mère modérément épaissie; œdème cérébral assez abondant; pie-mère transparente au niveau du chiasma; vaisseaux de la base non athéromateux; pas d'altérations des noyaux et capsules.

Réflexions. — I. *Diagnostic.* — Le cas est d'apparence banale : cancer primitif de l'estomac, avec métastase dans le foie, dans le pancréas et dans le péritoine. L'intérêt du cas réside dans la difficulté que l'on rencontre parfois à reconnaître, pendant la vie, le cancer constitué dans des conditions aussi étendues.

Nous avions cru à l'existence d'une cirrhose du foie.

II. *Causes de l'erreur de diagnostic.* — Elle résidait avant tout dans le siége de la tumeur cancéreuse, reléguée à la face postérieure de l'organe, immédiatement au-dessous de la petite courbure; la tumeur n'avait pas été reconnue. Les orifices du cardia et du pylore étaient intacts.

Un autre groupe de symptômes appelait notre attention vers le foie; l'ascite existait à un degré des plus prononcés, sans œdème des membres

inférieurs; ce n'est que dans les derniers jours de la vie que l'œdème du scrotum s'est produit. L'existence de l'ascite à l'état isolé révélait une compression du système porte, dont nous avons rapporté l'origine à un processus de cirrhose atrophique du foie, alors qu'elle se trouvait dans les nodosités carcinomateuses du foie et surtout dans les foyers métastatiques du péritoine.

Nous avons eu fréquemment l'occasion de signaler l'ascite sans œdème des membres inférieurs dans les cas de péritonite quelle qu'en soit la nature; nous rappelons votre attention sur les développements émis à la page 147 du tome IX. L'absence de la tête de Méduse observée également dans le cas du n° 126, est à noter.

Un troisième symptôme qui a contribué à nous induire en erreur, c'est le refoulement du foie en arrière et en haut; l'organe était volumineux et déformé; mais il ne dépassait pas le rebord des fausses côtes, et sa limite supérieure n'avait pas été reconnue par suite de l'épanchement pleural.

Les habitudes alcooliques invétérées du sujet constituaient une présomption favorable à un processus cirrhotique du foie dans les idées généralement admises. Nous rappelons les réserves que nous avons formulées à la page 68 de ce volume sur l'importance de ce facteur pathogénique.

III. *Urologie.* — L'analyse de l'urine a été faite par M. Richard pendant les cinq derniers jours; nous n'en reproduisons pas le tableau parce que deux causes ont contribué à vicier sa signification. Le malade ne prenait guère de nourriture et d'autre part nous croyons que la récolte du produit total de vingt-quatre heures a été incomplète par suite de la diarrhée, qui provoquait jusqu'à six selles par jour.

Les chiffres des divers produits ont été considérablement déprimés, sans que nous puissions cependant les invoquer en faveur de la nature cancéreuse du cas.

IV. *Cause de la mort subite.* — Nous croyons devoir la rapporter à l'atélectasie pulmonaire du lobe inférieur du poumon droit. L'œdème cérébral était assez abondant.

V. *Durée de la maladie.* — Le malade n'a ressenti de symptômes douloureux à l'estomac qu'en novembre 1900; il est mort le 23 février 1901. La durée totale a été de quatre mois.

VI. *Calculs dans la vésicule biliaire.* — L'autopsie a fait constater la présence de plusieurs calculs biliaires dans la vésicule. Nous rappelons

les réflexions énoncées aux pages 261 et 267 du tome IX de notre Recueil au sujet des rapports que l'on a cherché à établir entre le cancer et la lithiase biliaire.

VII. *Réflexions faites après l'autopsie.* — Nous nous sommes demandé après l'autopsie si nous aurions pu prévenir l'erreur de diagnostic et reconnaître l'existence du cancer pendant la vie du sujet. Nous ne le pensons pas, et si nous relisons l'histoire de l'observation, nous n'y trouvons rien qui eût permis de poser d'une manière certaine le diagnostic de cancer d'estomac. Nous rappellerons l'observation n° 146, à la page 271 du tome IX, dans laquelle nous avons été également embarrassé pour reconnaître le cancer de l'estomac. Il n'y avait pas de tumeur appréciable à la région épigastrique; le siège du néoplasme en rend compte. Il n'y avait que de la gastrorrhée peu encombrante; pas de vomissements. Le seul symptôme que le malade ait accusé au début, c'est de la douleur épigastrique.

Vers le 10 janvier, il s'est établi de l'ascite, sans œdème des membres inférieurs; l'ascite s'est développée rapidement, et c'est pour y remédier que le malade s'est rendu à l'hôpital.

Nous relevions ainsi la marche habituelle de la cirrhose atrophique du foie. Le refoulement de l'appareil hépatique en arrière des côtes ajoutait un élément de probabilité en faveur de la cirrhose. C'est la deuxième fois que, dans le cours de cette année, nous sommes en présence de données d'exploration du volume du foie qui sont démenties par l'autopsie. La première fois, il s'agissait dans l'observation n° 231, rapportée à la page 167 de ce volume, d'un cas dans lequel le foie était refoulé au-dessous des fausses côtes par suite d'un emphysème pulmonaire et venait faire saillie à la région de l'hypocondre droit, simulant ainsi une hypermégalie apparente pour un organe qui était en réalité réduit de volume.

Chez le malade actuel, nous avons rencontré la disposition contraire. Nous renvoyons aux considérations que nous avons développées plus haut sur la difficulté que l'on rencontre parfois en pratique dans la détermination du volume du foie.

Un symptôme presque constant à la période avancée de la cirrhose du foie faisait défaut chez notre malade : c'est le développement variqueux des veines sous-cutanées abdominales, désigné sous le nom de *tête de Méduse.*

N° 241.

Notion générale des aphasies. Leurs nombreuses variétés. Aphasies temporaires et permanentes. Essais de localisations cérébrales. Éléments constitutifs de l'aphasie. Schéma de Kussmaul. Importance des schémas; leurs lacunes. Conclusions.

Nous avons eu l'occasion d'observer en quelques semaines plusieurs malades atteints d'aphasie, et il y en a encore actuellement d'autres dans les salles. Nous vous avons rapporté l'histoire d'un des malades sous le n° 227, à la page 208 de ce volume, et nous avons développé les principales considérations relatives à l'aphasie motrice. Nous croyons utile de revenir sur cette question en vue des autres cas que nous avons observés. Nous n'avons pas l'intention de traiter l'histoire des aphasies multiples que l'on observe dans la pratique; nous nous bornons à indiquer quelques-uns des points les plus importants relevés dans les formes que l'on rencontre le plus souvent. Nous dégageons à dessein les considérations actuelles afin de simplifier l'étude des processus et d'indiquer la signification pratique du terme employé.

I. *Notion générale des aphasies.* — L'aphasie est un syndrome qui revêt des formes variées; elles ont toutes un caractère commun, qui consiste dans le trouble de l'expression articulée de la pensée. Nous laissons de côté les troubles dans les autres modes d'expression de la pensée pour ne pas compliquer la question.

Le trouble est variable dans son expression séméiologique, et la classification de Wernicke, que nous avons reproduite à la page 211, vous fait connaître les quatre formes principales de l'aphasie.

Séméiologie de l'aphasie. — Suivons Wernicke dans son exposé.

1. *Aphasie totale :* l'usage de la parole et l'intelligence des mots sont complètement perdus. Le malade est éveillé; il regarde autour de lui d'un œil indifférent; il tourne la tête vers l'endroit où il perçoit du bruit; il a conservé l'ouïe, mais il ne comprend rien à ce qu'on lui dit ou, tout au

moins, il ne traduit par aucun signe objectif qu'il a l'intelligence des bruits qu'il perçoit. Il ne prononce pas une seule parole et ne fait aucun effort pour en prononcer.

2. *Aphasie motrice :* le malade ne perçoit plus seulement les impressions auditives; il les comprend, il garde l'intelligence des mots qu'on lui adresse. Il traduit cette intelligence par la mimique de la face et des membres; l'expérience de Proust-Lichtheim, que nous avons décrite à la page 210, établit la réalité de cette intelligence. Il y a plus : il essaie de parler, mais il parvient à peine, dans les cas les plus favorables, à émettre quelques sons, parfois articulés, parfois *indistincts*. Dans quelques cas, il réussit à prononcer plusieurs syllabes, parfois même des mots, mais sans suite aucune; et il conserve si bien l'intelligence nette des paroles qu'il produit, qu'il s'arrête contrarié, parce qu'il comprend que ses paroles ne traduisent pas sa pensée.

3. *Aphasie sensorielle ou surdité verbale :* le malade parle nettement; il articule les mots; il coupe parfois les syllabes qui les constituent pour les joindre à des syllabes d'autres paroles; il parle avec une volubilité parfois très remarquable, mais les mots se suivent comme s'il les lisait dans les entêtes d'un dictionnaire. Ce qu'il y a d'intéressant dans cet état, c'est que le malade est très satisfait de son élocution; il ne comprend pas que les mots sont sans suite; il a la surdité verbale; il a perdu l'intelligence des mots qu'il prononce. Il paraît comprendre les paroles qu'on lui adresse, à en juger par l'expression de son regard et par l'empressement qu'il met à répondre par ses paroles décousues. Il est certain, à en juger par les symptômes, que son cerveau comprend, mais ce cerveau, intelligent encore, est incapable de formuler une réponse sensée; il juge bien ce qu'on lui dit, mais n'apprécie pas l'état décousu de sa propre parole.

Regardez-le quand il parle : il est satisfait de ce qu'il dit. Regardez le sujet atteint d'aphasie motrice : celui-ci ne parle pas avec volubilité: il s'arrête parce qu'il comprend l'état décousu de sa parole.

Il n'y a pas moyen de trouver un contraste plus frappant que celui qui sépare l'aphasie avec surdité verbale de l'aphasie motrice.

On a établi une nuance dans la surdité verbale en établissant l'*aphasie amnésique;* dans cette variété, si l'on désigne un objet par son nom, le malade s'empresse d'acquiescer et répète même à plusieurs reprises le mot qu'on lui a suggéré, voulant bien faire comprendre que c'est le mo convenable.

4. *Aphasie de conduction* de Wernicke : c'est une variété de l'aphasie motrice; l'intelligence des mots est conservée, mais le malade articule d'autres paroles que celles qui expriment sa pensée.

Ce sont les variétés les plus fréquentes des aphasies; mais cette énumération est loin d'être complète, et, de plus, il est parfois difficile de reconnaître la forme qui prédomine chez certains sujets, surtout pour les aphasies sensorielle et de conduction.

II. *Multiplicité des aphasies.* — Il ressort déjà de ces considérations qu'il y a des aphasies et non une aphasie unique. La multiplicité des désordres symptomatiques implique des causes variées. Le principe commun à toutes les aphasies, c'est toujours le trouble dans l'expression articulée de la pensée. Mais la cause anatomique qui préside à ces troubles est variée.

Établissons avant tout une première distinction clinique entre les aphasies temporaires et les aphasies permanentes.

1. *Aphasie temporaire.* — L'aphasie temporaire se rencontre sous l'influence de causes morales: un effroi, une émotion soudaine coupe la parole et parfois pour un temps assez long. Il ne s'agit pas dans ces cas de chercher une lésion cérébrale permanente; elle n'existe pas; ce qui le prouve, c'est qu'une impression morale vive ramène la parole intelligente et nette avec une rapidité égale à celle qui a présidé à sa disparition.

Nous ne chercherons pas à expliquer le phénomène, nous le constatons. L'hystérie provoque fréquemment le syndrome d'aphasie motrice.

La même forme d'aphasie motrice est parfois observée à la suite des fièvres aiguës. Nous l'avons vue consécutivement à la fièvre typhoïde chez une enfant de 4 ans, atteinte dans le cours d'une épidémie à caractère grave; le syndrome a persisté pendant cinq mois, sans laisser le moindre désordre du côté de l'intelligence ou de la santé générale. C'est encore un cas où nous pouvons écarter l'hypothèse d'une lésion destructive permanente du cerveau. On en rapporte aujourd'hui la cause à l'action des toxines éberthiennes; mais cette interprétation est purement théorique et traduit seulement l'influence de vues systématiques.

Il y a d'autres facteurs encore qui déterminent l'aphasie motrice transitoire; elle se retrouve parfois à la suite de congestion cérébrale ou de destruction plus ou moins étendue. Certains sujets atteints d'hémorragie ou de ramollissement de la capsule interne ou des noyaux sont atteints

d'aphasie au début ; ils en guérissent lentement, alors que les paralysies causées par les lésions cérébrales persistent. Cette variété est probablement l'effet de causes variées et rappelle les symptômes de voisinage que l'on observe si fréquemment dans les lésions limitées au noyau lenticulaire. Elle rentre encore dans la catégorie des aphasies sous-corticales par œdème secondaire gênant la fonction des voies de conduction.

On conçoit que l'aphasie puisse être la manifestation d'un trouble dans les réflexes cérébraux, dont l'histoire est trop obscure encore pour que nous insistions ici sur ce sujet.

On rapporte dans la littérature médicale d'autres cas encore d'aphasie motrice de durée éphémère.

2. *Aphasie persistante.* — Ce sont les cas de cette nature qui ont surtout servi à la détermination des causes anatomiques des aphasies et à l'édification des nombreuses théories qui ont vu le jour. C'est aussi à ces aphasies permanentes que s'appliquent les notions séméiologiques de Wernicke.

III. *Premières données de localisation.* — On s'est attaché de tout temps à l'étude du processus de l'aphasie, et les premières données ont été fournies par l'observation clinique. Elles étaient bien vagues et se bornaient à des indications globales qui ne précisaient l'intervention exclusive d'aucun organe cérébral déterminé.

On avait observé que l'aphasie se rencontrait le plus souvent chez des sujets atteints d'hémiplégie droite ; c'était une première donnée qui attribuait une part principale du symptôme à une lésion du cerveau gauche.

Bouillaud est allé plus loin, et, en 1825, il a avancé que la face inférieure et l'extrémité antérieure des lobules antérieurs du cerveau paraissaient être spécialement le siège de la faculté de l'expression articulée de la pensée.

En 1861, Broca publia ses premiers travaux et localisa la fonction du langage articulé dans la partie postérieure de la troisième circonvolution frontale gauche.

Broca a très nettement limité ses recherches à l'étude de l'aphasie motrice : « Ce qui manque à ces malades, écrivait-il, c'est seulement la *faculté d'articuler les mots. Ils entendent et comprennent tout ce qu'on leur dit;* ils ont leur intelligence ; ils émettent des sons vocaux avec facilité ;

ils exécutent avec leur langue et leurs lèvres des mouvements bien plus énergiques que ne l'exigerait l'articulation des sons, et pourtant la réponse parfaitement sensée qu'ils voudraient faire se réduit à un très petit nombre de sons articulés, toujours disposés de la même manière; leur vocabulaire, si l'on peut dire ainsi, se compose d'une courte série de syllabes, quelquefois d'un monosyllabe, qui exprime tous les vocabulaires. Certains malades n'ont même pas ce vestige du langage articulé; ils font de vains efforts sans prononcer une seule syllabe. »

Restreinte à la signification précise qu'il lui a donnée, la conception de Broca est exacte, et nous ne croyons pas que l'auteur lui ait jamais donné l'extension qu'on lui a prêtée plus tard. Il ne s'agissait pour Broca que d'*alalie*, et comme on l'a vu dans le passage que nous avons emprunté à son mémoire, il n'y avait pas même d'hémiplégie.

Le grand mérite de ces recherches est d'avoir établi l'existence d'un centre idéogène qui reçoit les impressions sensibles, les élabore et les transforme en impression motrice, qui aboutit à l'expression articulée de la pensée.

La loi qu'il a formulée reste encore intacte aujourd'hui, et les nombreuses modalités groupées sous le nom d'*aphasies* ne l'ont pas entamée.

Nous nous abstenons de refaire l'histoire des discussions que la communication de Broca a suscitées; nous nous bornerons à rappeler les paroles que Trousseau a prononcées en 1868 et qui expriment avec netteté la conclusion qui se dégageait à cette époque des faits de l'observation clinique :

« L'aphasie est produite, dans la presque universalité des cas, par une lésion des lobes frontaux, ainsi que l'avait établi Bouillaud.

» Cette lésion, comme l'avait établi M. Marc-Dax, a son siège presque exclusivement dans l'hémisphère gauche.

» Le point occupé par cette lésion est souvent la partie postérieure de la troisième circonvolution frontale gauche, conformément à l'opinion émise pour la première fois par Broca. » (*Clinique*, t. II, p. 670.)

Cette conclusion d'un praticien formule les réserves dont l'observation a prouvé la justesse.

Il nous paraît bien établi que la lésion du pied de la troisième circonvolution frontale détermine l'aphasie motrice.

Mais la question n'est plus exclusivement limitée à ces termes et, tout en

reconnaissant l'importance du centre de Broca, nous devons nous demander si tous les cas d'aphasie motrice reconnaissent cette lésion comme cause unique.

Or, il est établi aujourd'hui que des lésions sous-corticales donnent naissance au même syndrome.

Il n'y a donc pas de lésion unique et constante qui préside à l'aphasie motrice, et le centre, admis par Broca, peut être intact au point de vue anatomique dans des cas d'aphasie motrice.

IV. *Eléments constitutifs des aphasies.* — Le grand mérite de la découverte de Broca n'est pas seulement d'avoir établi l'existence d'une zone cérébrale dont la lésion entraîne l'aphasie motrice : il réside surtout dans le mouvement scientifique qui a suivi la publication de son travail.

Malheureusement, la question n'est pas restée sur le terrain de l'observation clinique et de l'anatomie pathologique; elle a envahi le terrain des spéculations métaphysiques. Or, sur ce terrain, on nous croit plus savants que nous ne le sommes en réalité. On assigne hardiment aux différents organes du cerveau des fonctions précises et l'on dresse la carte des localisations cérébrales avec une sécurité que nous voudrions admettre pour notre facilité. Comme la médecine deviendrait simple et claire si toutes les affirmations métaphysiques sur les localisations cérébrales étaient la vérité !

Il n'en est pas ainsi, malheureusement, et pour en citer une preuve, nous invoquerons la fonction de l'expression articulée de la pensée; elle a été localisée par Broca dans le pied de la troisième circonvolution frontale. On sait aujourd'hui qu'il faut en rabattre; la connaissance des aphasies sous-corticales a modifié singulièrement l'importance du centre de Broca, et s'il reste vrai que la lésion de ce centre donne l'aphasie motrice, il est bien établi que des cas d'aphasie motrice ont été observés, alors que le pied de la troisième circonvolution frontale était indemne de toute lésion apparente.

Il y aurait ainsi des lésions variées qui ont les aphasies pour symptômes.

On le comprend en tenant compte des éléments qui entrent en fonction pour le phénomène complexe de l'expression articulée de la pensée. D'innombrables dessins schématiques ont été imaginés pour interpréter

les modalités diverses de l'aphasie. Ils sont tous fondés sur les mêmes principes et admettent la mise en activité des centres indiqués ici :

1. Centres sensitifs, recevant l'impression externe : vue, ouïe, tact, goût, etc.

2. Centre idéogène, élaborant l'impression qui lui parvient du centre sensitif et la transformant en impression motrice articulée.

3. Centre moteur, qui reçoit cette impression motrice et la transmet aux organes de la phonation.

Ces trois centres sont reliés entre eux par des voies de conduction.

Examinons les trois centres.

1. *Centres sensitifs.* — Il n'y a pas de centre sensitif unique ; toute impression de la sensibilité est de nature à pouvoir provoquer l'expression articulée de la pensée éveillée par cette impression.

Il y a des centres multiples de cet ordre ; ils siègent dans des organes différents.

2. *Centre idéogène.* — Nous nous servons du terme consacré pour désigner l'organe qui élabore les impressions sensibles et les transforme en expressions verbales.

Ce centre est-il unique? Broca le croit; Brissaud a une tendance à l'admettre dans le sens de Broca. Nous n'aurons garde de trancher la question, parce que nous n'avons pas d'opinion faite, faute d'éléments scientifiques.

Lors de sa découverte, peu de temps après, on a signalé à Broca un cas d'aphasie motrice avec hémiplégie *gauche* sans traces cliniques de lésion du pied de la troisième circonvolution frontale. Malheureusement, l'autopsie n'a pas été faite et Broca a objecté qu'il peut y avoir tout à la fois chez le malade une lésion de l'hémisphère droit produisant la paralysie à gauche et une lésion de la troisième circonvolution frontale gauche produisant l'aphasie sans trouble de la motilité à droite.

A cet argument, comme le dit fort bien Trousseau, il n'y a rien à objecter; il nous met dans le domaine de l'hypothèse.

Mais depuis lors, des données anatomo-pathologiques complètes ont établi l'intégrité du centre de Broca dans des cas d'aphasie motrice avec hémiplégie *gauche*. Brissaud a objecté que l'examen microscopique de la région de Broca n'avait pas été fait dans ces cas, et il déclare que les faits contraires à la localisation de Broca doivent être considérés comme nuls et non avenus, si l'examen microscopique a été négligé.

Nous ne discuterons pas cette opinion absolue; nos observations nous ont appris que la lésion du centre de Broca n'est pas indispensable à la constitution de l'aphasie motrice.

3. *Centre moteur.* — Il est distinct du centre idéogène. Il est constitué par les voies de conduction motrice qui partent du centre idéogène. Ces voies suivent un long trajet en partie dans l'écorce, en majeure partie dans la substance blanche sous-corticale. Elles se relient avec les centres sensitifs par des voies anastomotiques.

Toute interruption des voies de conduction motrice aura l'aphasie motrice comme conséquence, malgré l'intégrité du centre idéogène.

4. *Voies de conduction.* — Elles relient les trois centres entre eux et leur interruption rend compte de certaines formes spéciales d'aphasie.

Nous avons réduit les notions relatives au processus physiologique de l'expression phonétique et articulée de la pensée à leur plus simple expression, en ramenant l'ensemble à un arc réflexe : une impression, l'élaboration de cette impression et la transmission motrice du produit de cette élaboration. Nous avons représenté les diverses phases en admettant des centres spéciaux pour chacune d'elles.

Tout est hypothétique dans ce schéma; nous ignorons encore, en effet, où les phénomènes se passent. Mais quel que soit le processus, il est certain que ces trois phénomènes se produisent; c'est donc à titre de simple interprétation que ces données ont de l'importance.

V. *Schéma de Kussmaul.* — C'est en se basant sur ces notions générales que l'on a imaginé de nombreuses formules schématiques, destinées à faciliter l'interprétation des diverses modalités aphasiques. Nous avons reproduit celle qui a été dressée par Wernicke; elle figure plus haut, à la page 213, et nous en avons indiqué la signification.

Nous croyons utile de reproduire ci-après le schéma de Kussmaul, qui figure dans le *Traité des troubles de la parole* de cet auteur. Il est plus complet et s'applique aux troubles de l'agraphie et de l'aphasie.

Les lignes ponctuées et le cercle ponctué B″ servent à indiquer que les nerfs de la sensibilité spéciale envoient dans le centre intellectuel d'autres ramifications qui traversent d'autres centres figurés.

Les voies de conduction des autres nerfs des sens ont été omises pour ne pas nuire à la clarté.

J. Centre cortical idéogène.
B. Centre des impressions vocales.
B'. Centre des impressions écrites.
C. Centre moteur pour l'articulation des mots.
C'. Centre moteur pour l'écriture des mots.
a. Nerf acoustique.
o. Nerf optique.
abcd : voie acoustico-motrice pour la parole.
opqpr : voie optico-motrice pour l'écriture.
abd : voie de paroles écho, non comprises.
opr : voie pour l'écriture de mots non compris.
cbd : voie de la parole pensée.
pqr : voie pour l'écriture de la pensée.

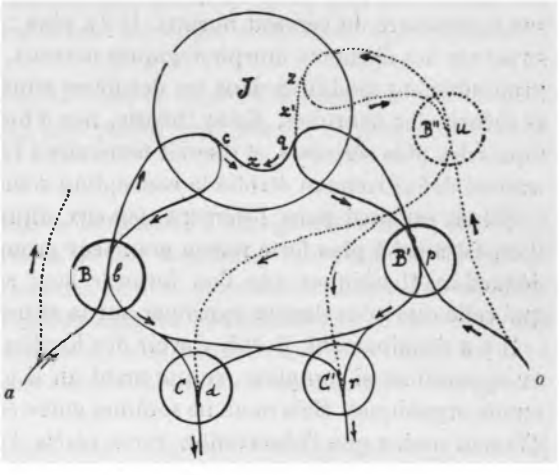

cxq : communication dans le centre idéogène entre les mots entendus et les images écrites; permet le transport des signes acoustiques en signes écrits par l'intermédiaire de la pensée.
br : voie entre le centre des images acoustiques et le centre moteur de l'écriture.
pd : voie entre le centre des images écrites et le centre moteur vocal.

VI. *Importance des schémas.* — L'étude des différents schémas de l'aphasie est fort intéressante à un point de vue abstrait; elle permet de se rendre compte, sur le papier, des nombreuses modalités que l'on rencontre dans les troubles de l'expression articulée de la pensée. Elle donne à la science médicale une apparence trompeuse sur son étendue réelle.

En contemplant ces schémas, nous nous rendons parfaitement compte de toutes les variétés d'aphasie, et le malade qui est atteint d'une des formes sera bien vite rangé dans une des catégories spécifiées.

Malheureusement pour les vues systématiques, nous avons le contrôle de l'autopsie, et quand nous arrivons à l'amphithéâtre, nous ne trouvons pas la confirmation des vues systématiques des métaphysiciens, localisateurs à outrance. Nous citerons l'histoire de deux sujets qui avaient présenté les mêmes symptômes cliniques à l'observation médicale. Si nous n'avions pas eu l'autopsie, nous aurions cru à l'existence de la même lésion anatomique, et les cas auraient été fort clairs; or, chez un des sujets, nous avons retrouvé l'œdème cérébral généralisé ; chez l'autre, un ramollissement du lobe frontal gauche.

Il ne faut pas perdre de vue que nous ne connaissons que peu de chose sur la structure du cerveau normal. Il y a plus : nos connaissances sur la structure des éléments morphologiques nerveux, fibres et cellules, ont été profondément modifiées dans ces dernières années par l'introduction de la théorie des neurones. Cette théorie, née d'hier, est déjà l'objet de critiques des plus sérieuses, et il serait téméraire à l'époque actuelle d'affirmer comme définitivement établie la conception actuelle du neurone.

S'il en est ainsi pour l'élément nerveux ultime à l'état physiologique, il en est ainsi à plus forte raison pour leur groupement en organes, et les déductions théoriques que l'on formule sont sujettes à la même réserve que celle que nous devons exprimer sur la structure du neurone.

Il y a certainement, il doit y avoir des localisations fonctionnelles dans un appareil aussi complexe, comprenant un si grand nombre de groupements organiques. Mais nous ne sommes guère édifié sur ces localisations, d'autant moins que l'observation nous révèle l'existence de phénomènes de suppléance qui compliquent encore l'étude de la question.

Ces considérations sont applicables à la physiologie des centres nerveux; elles le sont *a fortiori* quand un facteur morbide intervient et vicie le processus biologique. Les enseignements de la clinique sont des plus intéressants et ne peuvent pas nous être fournis à loisir par les procédés de la physiologie expérimentale, qui nous transporte, loin du terrain médical, sur celui de la chirurgie, de l'accident.

Mais tels qu'ils nous sont donnés, les résultats de l'observation médicale ont une importance de premier ordre, qui égale celle des renseignements que la physiologie nous fournit pour l'état normal. Or, nous pouvons l'affirmer, bien des lois formulées par les partisans des localisations cérébrales sont démenties par l'anatomie pathologique.

Il est donc prudent d'être réservé dans l'utilisation des schémas dressés pour l'aphasie; ne leur accordons pas trop d'importance quand ils montrent trop de précision. Rappelons-nous que si la lésion du pied de la troisième circonvolution frontale détermine l'aphasie motrice, celle-ci a été notée, alors que la région de Broca était intacte; elle a été signalée dans des cas d'hémiplégie gauche, on l'a signalée encore, — et c'est même une des conquêtes les plus importantes de la pathologie des centres nerveux, — dans des lésions sous-corticales et dans des affections capsulaires.

Ne localisons pas de trop; nous ne sommes pas encore de taille à nous livrer à cet exercice. Attendons que nous connaissions un peu mieux la

structure des centres nerveux et que nous soyons un peu plus édifiés sur la structure et le trajet des fibres nerveuses et sur leurs rapports avec la cellule nerveuse.

Il sera prudent jusque-là de nous en tenir à des vues générales représentées par des schémas un peu moins prétentieux; celui de Kussmaul a ce grand mérite.

VII. *Lacunes des schémas.* — Le schéma a une grande utilité; considéré comme une formule qui nous permet de préciser notre pensée, il a l'avantage de faire ressortir les lacunes de nos connaissances d'une manière plus claire et plus rapide que par de longues considérations. C'est ainsi que nous avons vainement essayé de comprendre en le consultant les deux variétés d'aphasie dont nous avons déjà parlé, et que nous croyons utile de rappeler ici.

Un malade, hémiplégique droit, entend et comprend ce qu'on lui demande, et il veut répondre; sa réponse n'a aucun sens parce que les mots dont il se sert n'ont pas de suite ou qu'il répond toujours par les mêmes paroles. Il s'arrête parce qu'il entend que sa réplique ne traduit pas sa pensée; il s'impatiente et fait avec les lèvres et la langue le bruit de celui qui est contrarié de ce qu'il entend; il fait des efforts violents pour articuler les mots qu'il veut prononcer, il n'y parvient pas.

Nous avons observé que chez les malades instruits, l'aphasie se complique dans ces cas d'agraphie; mettez à leur disposition une boîte de lettres pour qu'ils puissent exprimer leur pensée en l'écrivant; ils reconnaissent les lettres, mais ne parviennent pas à les agencer pour en faire des mots.

Il n'y a donc ni surdité verbale, ni cécité graphique. Le centre X du schéma de Wernicke est intact et les lobes occipitaux sont respectés.

Dans ce cas, on peut admettre que le centre idéogène est atteint; il reçoit l'impression des appareils sensibles, mais elle n'est pas élaborée normalement et le centre idéogène transmet aux organes centrifuges une impulsion qui ne répond pas à la question posée.

Prenons le deuxième malade; il est encore victime de l'aphasie motrice; seulement, le choix de ses mots est plus riche et quand on est éloigné de quelque temps de l'ictus initial, il parle avec une grande volubilité, mais les mots n'ont pas de suite. Un caractère important sépare sa variété d'aphasie motrice de celle que nous avons notée tantôt. Comme le pre-

mier malade, il comprend les paroles qu'on lui adresse, il le témoigne par ses gestes, par le silence qu'il garde quand on lui dit de se taire, par le fait de répondre quand on lui enjoint de le faire. Il n'y a donc pas de surdité verbale pour la parole des autres.

Mais il y en a pour sa propre parole, contrairement au premier malade. Celui-ci s'arrête contrarié; le second continue à bafouiller flegmatiquement, sans que rien dans son habitus exprime qu'il sache qu'il répond par des mots qui ne constituent pas une réponse adéquate.

C'est, en partie, l'aphasie de conduction de Wernicke, celle qui est consécutive à la destruction de la voie de conduction X — Y de Wernicke entre les centres sensoriel et moteur; mais ce n'est pas tout à fait cette forme.

Il n'y a pas de surdité verbale.

Le sujet aphasique a l'intelligence intacte des mots pour les paroles qu'on lui adresse et la surdité verbale pour ses propres paroles. C'est ce syndrome que les schémas ne me font pas comprendre. Il constitue, à côté des trois variétés d'aphasie de Wernicke, une quatrième variété observée en clinique et caractérisée comme suit : *Aphasie mixte; vocabulaire riche; articulation nette avec volubilité; intelligence conservée des mots qu'on lui adresse; surdité verbale pour ses propres paroles.*

Il y a là deux états morbides différents, et aucun des schémas proposés ne résout la question d'origine de cette différence. Il y a plus : on n'en tient pas même compte, car la littérature si riche des aphasies passe à côté de cette question et ne mentionne même pas les modalités si capricieuses de la surdité verbale.

VIII. *Conclusions.* — L'interprétation des diverses variétés d'aphasie laisse encore beaucoup à désirer; nous ne disposons que de quelques données que nous croyons utile de résumer :

1. Les modalités des aphasies sont nombreuses et les variétés sont surtout en rapport avec l'état des voies intracérébrales de la sensibilité.

2. Au point de vue de la durée, on distingue les aphasies temporaire et permanente.

3. Les aphasies temporaires ont été observées à la suite d'émotions, de congestion cérébrale, d'œdème du cerveau; comme accidents réflexes dans des affections cérébrales hémorragiques et emboliques occupant des régions variées; comme accidents toxiques dans les fièvres aiguës.

4. Les aphasies permanentes ont surtout été observées dans les lésions cérébrales suivies d'hémiplégie droite.

5. Elles ont été observées plus rarement chez des sujets dont le cerveau gauche ne présentait pas de lésions.

6. Le processus qui les caractérise peut dépendre d'une lésion de l'écorce cérébrale ou des régions sous-corticales; de là les deux formes anatomiques *corticales* et *sous-corticales* dont la séméiologie n'est pas toujours bien distincte.

7. La destruction du pied de la troisième circonvolution frontale gauche détermine l'aphasie motrice.

8. Les troubles fonctionnels des voies intracérébrales des sensibilités générale et spéciales déterminent des formes variées d'aphasie.

9. Les troubles fonctionnels des voies intracérébrales motrices, centrifuges, déterminent aussi des formes variées d'aphasie.

N° 242.

Première atteinte du 28 mars au 20 avril. Récidive sous forme de pneumo-typhus et de néphro-typhus avec éruption rosée. Symptômes méningés. Mort par asphyxie. Œdème cérébral sans méningite. Athéromatose généralisée.

La nommée Philomène Van der B..., épouse Florent V..., 55 ans, ménagère, constitution forte, tempérament sanguin, est apportée à l'hôpital Saint-Pierre (salle 37, lit 10) le 26 avril 1901.

Les renseignements suivants nous sont donnés par la famille. Elle a eu deux enfants et a toujours eu une bonne santé. Elle est souffrante de quatre semaines; à la fin de mars, elle s'est plainte de lassitude, de céphalalgie et de diarrhée; semi-surdité; pas d'épistaxis. La fièvre est devenue assez vive et l'a obligée de garder le lit depuis le 4 avril. Elle a été soignée chez elle pour typhus, qui aurait suivi une marche régulière et favorable jusqu'au 20 avril. Elle a commencé à tousser, et la fièvre, qui avait disparu, est revenue plus forte, avec délire.

Il y a eu ainsi, d'après les renseignements, deux phases dans la marche de la maladie. Dans la première, qui a duré du 28 mars au 20 avril, il y a eu de la fièvre, de la diarrhée, de la surdité et de la fatigue générale. La deuxième phase a commencé vers le 20 avril, et les symptômes fébriles, qui avaient diminué d'intensité, ont repris avec des manifestations du côté des organes respiratoires.

A son entrée à l'hôpital, nous constatons un état général typhoïde, de la surdité, un foyer de pneumonie du côté droit et de l'albuminurie. L'urine, recueillie par la sonde, est trouble, d'un jaune foncé; elle a une densité de 1.019 et est neutre. La diazo-réaction d'Ehrlich est négative (Dr Zunz). L'examen microscopique de l'urine centrifugée dénote la présence de cylindres hyalins et granuleux et de nombreux leucocytes. L'examen bactériologique des crachats ne révèle que de nombreux staphylocoques; pas de bacilles de Koch ni de pneumocoques de Fränkel (Dr Zunz).

La séro-réaction, faite par M. le Dr Zunz, donne un résultat positif au bout d'un quart d'heure, à la trente-deuxième dilution.

L'examen du sang, fait par M. le Dr Van Nypelseer, dénote une hypoleucocytose; le nombre des globules blancs est réduit à 4050 par millimètre cube, dont la moitié est constituée par des leucocytes uninucléés.

L'examen de la paroi abdominale antérieure nous montre l'existence d'une éruption rosée, lenticulaire, typhoïde récente; de nouvelles taches ont apparu les jours suivants.

En présence de ces signes, nous concluons à une récidive de fièvre typhoïde, et nous considérons les manifestations pulmonaire et rénale comme étant de nature éberthienne.

Le traitement se borne à la diète et à une potion expectorante au tartre émétique et à l'extrait d'opium.

L'évolution de la maladie a revêtu l'allure de la forme méningée; il y a eu du délire agité, des grimaces faciales, du grincement des dents, des soubresauts dans les deux membres supérieurs; les pupilles ont été inégales, tantôt dilatées, tantôt contractées; nous avons constaté à plusieurs reprises que les muscles de l'iris étaient agités de contractions qui provoquaient au même examen des successions irrégulières de dilatation et de rétrécissement de la pupille. Pas de nystagmus. Paralysie du droit interne de l'œil gauche.

La respiration est à 32; le pouls régulier, très mou, à 128. Pas de vomissements. Rétention d'urine. Le teint est cyanosé; les ailes du nez sont pincées. L'expectoration, très peu abondante, est visqueuse et verdâtre. Transpiration profuse. Selles liquides.

La malade a succombé à l'asphyxie le 1er mai, à 16 heures.

La marche de la température a été irrégulière, comme l'indique le tableau suivant :

DATE.	Matin.	Soir.	DATE.	Matin.	Soir.
1901.			1901.		
25 avril . .	»	38°7	29 avril . .	38°8	38°5
26 — . .	37°8	37.6	30 — . .	38.0	40.1
27 — . .	38.2	38.4	1er mai . .	39.2	40.2†
28 — . .	38.5	39.2			

Autopsie. — Elle a été faite par M. le Dr Vervaeck.

La rigidité cadavérique persiste. Très peu de livídités. Amaigrissement.

A l'ouverture de la poitrine, les cavités pleurales ne renferment pas d'épanchement. Pas d'adhérences pleurales.

Poumon droit : pèse 410 grammes. Emphysème; anémie; anthracose des lobes supérieur et moyen. Au lobe inférieur, il existe de la congestion; on y note également plusieurs foyers d'hépatisation lobulaire.

Poumon gauche : pèse 290 grammes. Il n'offre que de l'emphysème et de l'anémie. Pas d'hépatisation du lobe inférieur, dont la congestion est à peine indiquée.

Cœur : pèse 220 grammes; mesure $7 \times 6 \times 2.5$. La cavité péricardique ne renferme pas de liquide; l'organe est en diastole, peu chargé de graisse. Le péricarde est sain; le myocarde brunâtre, de consistance assez faible.

Ventricule gauche : l'endocarde pariétal est peu altéré ; les valvules mitrale et aortique sont épaissies, infiltrées d'athérome.

Ventricule droit : endocarde et valvules sans lésions; athérome de la paroi de l'aorte.

Le trou de Botal est oblitéré.

Foie : pèse 1400 grammes; mesure $19 \times 24 \times 5$. La capsule n'est pas épaissie; le parenchyme hépatique est anémié, friable, graisseux. Pas de calculs biliaires.

Rate : pèse 180 grammes; mesure $10 \times 6 \times 2.5$. La capsule est violacée, épaissie, plissée. Le parenchyme splénique est cyanosé, de consistance augmentée. *Pas d'aspect infectieux.*

Rein droit : pèse 170 grammes; mesure $11 \times 4 \times 2.5$. Il se décortique difficilement ; sa surface est granuleuse par places. A la section, les substances corticale et médullaire sont jaunâtres, anémiées, un peu sclérosées; l'état granuleux est peu marqué. Les vaisseaux sont sclérosés; le bassinet est dilaté.

Rein gauche : pèse 190 grammes; mesure $12 \times 5 \times 2.5$; mêmes caractères que le rein droit. La cavité abdominale ne renferme pas de liquide. Le péritoine est sain. Les ganglions mésentériques sont peu engorgés, non caséeux.

La *matrice*, les *trompes*, les *ovaires* ne présentent rien d'anormal.

Estomac : dilaté, renferme du liquide bilieux en petite quantité.

Intestin grêle : la muqueuse du duodénum et du jéjunum est plissée,

colorée par la bile, non congestionnée. La muqueuse de l'iléon présente des lésions d'hyperhémie. Les plaques de Peyer sont à peine visibles, non engorgées ; la congestion s'accentue au niveau de la valvule iléo-cæcale. A ce niveau, on rencontre une plaque de Peyer légèrement saillante, qui présente trois petites ulcérations en voie de cicatrisation. On note des lésions analogues immédiatement en avant de la valvule de Bauhin. Le gros intestin n'offre rien d'anormal.

Centres nerveux : la dure-mère est légèrement épaissie. OEdème cérébral très abondant. La pie-mère est transparente au niveau du chiasma. Les artères de la base sont athéromateuses. A la section, on ne note pas d'altération des noyaux et capsules, mais un œdème ventriculaire assez marqué.

Réflexions. — I. *Diagnostic.* — Nous n'avons obtenu que des renseignements vagues sur le début de l'affection, qui remontait au 28 mars dernier, soit à quatre semaines. L'état typhoïde de la malade, la séro-réaction positive et l'éruption rosée lenticulaire nous ont fait poser le diagnostic de fièvre typhoïde. Nous avons constaté en même temps l'existence de deux foyers de pneumonie, et l'analyse du sang, faite par M. le Dr Van Nypelseer, a établi l'hypoleucocytose typhoïde. En présence de cette dernière donnée, dont la fidélité a été constante dans tous les cas où nous l'avons rencontrée, nous avons conclu que la pneumonie était de nature typhoïde et non une inflammation croupale. En résumé, notre diagnostic était celui de pneumotyphus.

L'évolution des symptômes a présenté des anomalies sur lesquelles nous croyons utile d'insister.

II. *Détermination de l'époque de la maladie* — La détermination de l'époque à laquelle la fièvre typhoïde est arrivée est toujours délicate, surtout en pratique hospitalière. Les cas ambulants au début sont nombreux, même en ville, et nous nous rappelons plusieurs observations de fièvres typhoïdes au cours desquelles le malade est venu nous consulter chez nous, alors que l'affection était déjà arrivée au troisième septenaire. Le point de départ du mal est donc le plus souvent peu précis.

Il en a été ainsi chez notre sujet. D'après les renseignements fournis par la famille, la malade était souffrante depuis le 28 mars 1901, et elle a gardé le lit à partir du 5 avril ; elle nous a été amenée le 26 avril, soit au vingt-neuvième jour. Le début de la maladie aurait été caractérisé par de

la fatigue générale, de la céphalalgie et de la diarrhée; quelques jours après, il s'est déclaré de la surdité, dont elle souffrait encore à l'hôpital; pas d'épistaxis. Il est probable qu'il y a eu une fièvre typhoïde à forme de dothiénentérie; mais l'évolution de la maladie aurait dû être finie au vingt-neuvième jour, s'il ne s'était pas produit une complication.

Celle-ci s'est déclarée le 19 avril par de la toux, qui a été suivie d'expectoration; il s'est établi du délire calme alternant avec de la somnolence; la fièvre a persisté.

A l'entrée à l'hôpital, nous avons constaté l'existence d'un foyer de pneumonie à la base droite postérieure. L'examen des crachats, fait par M. le Dr Zunz, a révélé des staphylocoques; ni bacilles de Koch ni pneumocoques de Fränkel.

L'examen microscopique de l'urine centrifugée a montré la présence de nombreux leucocytes et de cylindres hyalins et granuleux (Dr Zunz). M. le Dr Zunz a obtenu le même résultat le 28 mars. Nous avons conclu à l'existence d'une néphrite.

L'examen de la malade à son entrée nous a mis en présence des symptômes suivants : éruption rosée typhoïde récente, facies typhoïde, séroréaction positive et hypoleucocytose. Ce sont les signes de la fièvre typhoïde.

Mais deux de ces symptômes ne se rencontrent guère réunis au début d'une fièvre typhoïde; l'éruption rosée est en général précoce; la séroréaction est tardive. D'autre part, la diazo-réaction, qui est le plus précoce des signes de la fièvre typhoïde et qui diminue à mesure que l'affection avance, était négative et est restée négative (Dr Zunz).

L'appréciation critique des divers symptômes énumérés avait pour conclusion ce diagnostic : première atteinte de fièvre typhoïde datant de quatre semaines et ayant été arrêtée dans son évolution par une rechute caractérisée par un pneumo-typhus et un néphrotyphus, survenus le 19 avril, au vingt-deuxième jour de l'évolution de la première atteinte, qui a été dothiénentérique.

III. *Rechute ou récidive.* — Nous avons insisté à la page 86 du tome X sur la signification des termes *rechute* et *récidive*, et nous y sommes revenu aux pages 109 et 119 du même volume. Il s'agissait de rechute chez les trois sujets dont l'observation est rapportée.

La *rechute* est l'arrêt dans le processus habituel de la maladie; il y a

accentuation de certains symptômes au moment où ils devraient diminuer d'intensité et où ils paraissaient être en voie de résolution. Il n'y a pas réitération de la fièvre typhoïde.

C'est le cas des trois malades dont il est question au tome X.

Chez le premier, le processus de la convalescence s'est trouvé arrêté par une endocardite qui avait débuté dans le cours de la fièvre typhoïde.

Chez le second, dont l'histoire figure sous le n° 162, la rechute a été la traduction d'une congestion pulmonaire survenue au cinquantième jour.

Chez le troisième, n° 163, l'arrêt a été la conséquence d'une pleurésie avec bronchite au quarante-sixième jour.

La *récidive* est la répétition de la fièvre typhoïde, qui parcourt de nouveau l'ensemble symptomatique qui constitue son cycle. Dans le langage habituel, cette réitération se produit à une date rapprochée de la première atteinte.

C'est le cas de notre malade actuelle; elle a recommencé la fièvre typhoïde. Mais cette récidive a présenté ceci de particulier : elle s'est traduite par une des formes anormales sur lesquelles nous avons appelé votre attention à la page 278 de ce volume. La malade a été atteinte de deux localisations : pneumo-typhus et néphro-typhus.

Il y avait eu une première atteinte de fièvre typhoïde dothiénentérique; l'autopsie nous a confirmé ce diagnostic en nous montrant les plaques de Peyer à une période déjà avancée de réparation.

Il y a eu une seconde atteinte de fièvre typhoïde, dont les localisations ont été cette fois pulmonaire et rénale. Nous posons ce diagnostic en nous basant sur deux signes : le premier, c'est l'éruption rosée lenticulaire que nous avons constatée; le second, c'est l'hypoleucocytose du sang.

L'éruption rosée lenticulaire est un signe sur l'importance duquel nous avons fréquemment insisté. Elle établit qu'il s'agit d'une nouvelle évolution typhoïde; elle ne se produit pas dans la rechute par arrêt dans la résolution de certaines localisations de la fièvre antérieure.

L'hypoleucocytose a confirmé la signification de l'éruption rosée; elle est constante dans la fièvre typhoïde. L'hyperleucocytose est au contraire la règle dans la pneumonie ou la néphrite, qui se déclarent dans la rechute ou qui sont accompagnées par le syndrome dit *état typhoïde;* nous en avons rapporté la preuve.

IV. *Séro-réaction.* — La séro-réaction a été positive dès l'entrée, au bout d'une demi-heure, à la trente-deuxième dilution. Ce signe n'est en général pas précoce dans le cours de la fièvre typhoïde; nous l'avons considéré comme une manifestation se rattachant à une fièvre typhoïde antérieure.

V. *Eruption rosée.* — Elle existait à l'entrée de la malade, et nous l'avons considérée comme la preuve d'une récidive de fièvre typhoïde. Nous étions arrivé au vingt-neuvième jour de la maladie; or, à cette date, la roséole typhoïde a disparu, à moins de récidive.

VI. *Hématologie.* — L'examen du sang a été fait par M. le Dr Van Nypelseer et a donné le résultat suivant :

NORMAL.		26 avril 1901.
14 °/o	Hémoglobine °/o (Gowers)	15.40
4,500,000	Globules rouges par mm³	5,160,000
8,000	Globules blancs par mm³	4,050
	Globules uninucléés	2,000 soit 50 °/o
	Globules multinucléés	2,050 soit 50 °/o
1 : 560	Rapport globulaire	1 : 1274
3.11	Richesse hémoglobinique $\frac{H}{N}$ par million de globules rouges	2.98

L'hypoleucocytose a confirmé le diagnostic de fièvre typhoïde. Nous ne l'avons jamais rencontrée dans les cas de pneumonie ni de néphrite aiguës.

VII. *Diazo-réaction d'Ehrlich.* — Elle a été faite tous les jours par M. le Dr Zunz et a donné chaque fois un résultat négatif. Nous avons eu l'occasion d'observer que la diazo-réaction se rencontre surtout au début de la fièvre typhoïde et qu'elle précède l'éruption et la séro-réaction; elle disparaît généralement dès le troisième septenaire, parfois un peu plus tôt. Nous n'avons pu l'étudier que dans un cas de récidive de fièvre typhoïde; c'est chez le malade dont l'observation est rapportée sous le n° 161, à la page 100 du tome X. Ici elle a été positive aux quatrième,

huitième et neuvième jours, et négative huit fois du douzième au vingt-troisième jour.

VIII. *Modalités de la récidive typhoïde.* — Le syndrome de la fièvre typhoïde est sujet à des variations que nous avons indiquées plus haut. Les deux observations de récidive que nous avons rapportées établissent que la forme revêtue par une première atteinte ne se retrouve pas toujours dans la récidive.

Chez le malade dont l'observation figure sous le n° 161, la première atteinte a été relativement bénigne, abortive; la deuxième a été régulière et la convalescence très lente. La localisation anatomique a été surtout intestinale.

Chez la malade actuelle, la première atteinte a été régulière et à localisation abdominale prépondérante. La deuxième a revêtu la forme du pneumo-typhus et du néphro-typhus, et les localisations intestinales ont été insignifiantes.

IX. *Symptômes cérébraux.* — Ils ont été des plus prononcés dans le cours de la récidive; ils avaient fait défaut dans la première atteinte. Nous les avons interprétés comme étant d'origine méningée. L'autopsie a établi qu'il n'y avait pas de méningite, mais un œdème cérébral très prononcé et de l'ascite ventriculaire cérébrale. Ce facteur anatomique rend bien compte des troubles observés.

La paralysie du droit interne de l'œil gauche nous a fait rechercher s'il existait une lésion à l'origine de l'oculo-moteur; nous n'en avons pas constaté.

X. *Athéromatose généralisée.* — Elle était très prononcée, surtout aux artères du cerveau, et c'est à cette dernière localisation que nous rapportons les lésions œdémateuses cérébrales.

N° 243.

Syndrome ancien de susceptibilité catarrhale bronchique. Syndrome récent d'affection organique du cœur par myocardite. Mort subite par syncope.

La nommée Anne Van S..., veuve Van B..., 71 ans, pensionnée des Hospices, a été à deux reprises en traitement dans notre service.

Premier séjour : du 17 au 28 juillet 1900 (salle 36, lit 2). A part une susceptibilité catarrhale bronchique, la malade a toujours eu une bonne santé; elle ne signale pas de rhumatisme articulaire aigu antérieur, mais des souffrances musculaires vagues. Elle a eu huit enfants, dont trois sont encore vivants.

Elle est souffrante depuis cinq mois de douleurs du ventre, d'oppression et d'œdème des membres inférieurs. Toux fatigante avec expectoration pénible muco-purulente. L'exploration de la poitrine révèle du tympanisme au sommet droit postérieur et des râles muqueux des deux côtés. Au cœur, pas de bruits morbides, mais dilatation du cœur droit.

Le pouls est petit, serré et régulier. Pas d'ascite. L'urine est claire, alcaline, d'une densité de 1.020 et contient beaucoup d'albumine.

Les veines sous-cutanées de la poitrine sont très dilatées; pas de tête de Méduse à la paroi abdominale.

La malade a été traitée par le kermès. Elle a quitté l'hôpital le 28 juillet, soulagée de sa bronchite.

Deuxième séjour : du 22 au 29 octobre 1900 (salle 35, lit 1). L'oppression s'est fortement accentuée; les symptômes du côté de la poitrine sont toujours limités au domaine bronchique. La dilatation du cœur droit a disparu; pas de bruits morbides au cœur, mais faux pas. L'ascite s'est jointe à l'œdème considérable des membres inférieurs. Nous notons, comme lors du premier séjour, le développement variqueux des veines sous-cutanées thoraciques, sans tête de Méduse abdominale. L'urine est uratée, acide, d'une densité de 1.016 et contient beaucoup d'albumine; pas d'autres éléments anormaux. La diazo-réaction est négative.

Le caractère dominant est donné par un degré prononcé d'asphyxie avec acrocyanose extrême; agitation nocturne; subdélire que nous avons à peine calmé par une potion à l'éther et au laudanum. La malade a succombé subitement le 29 octobre, au moment où l'on venait de la coucher dans son lit.

Autopsie. — Elle a été faite par M. le Dr Vervaeck.

La rigidité cadavérique est en voie de disparition. Les lividités sont très étendues. On note de l'œdème généralisé; tache verte de l'abdomen; cyanose de la face. La décomposition est très avancée.

A l'ouverture de la poitrine, les cavités pleurales renferment chacune environ 200 grammes de sérosité rougeâtre. Les poumons adhèrent par places à la paroi thoracique.

Poumon droit : pèse 647 grammes. On note de l'anthracose de la plèvre; le parenchyme pulmonaire est congestionné dans toute son étendue, légèrement œdématié; pas de pneumonie ni de tuberculose. Les ganglions bronchiques sont anthracosés. Les parois des bronches sont épaissies.

Poumon gauche : pèse 510 grammes. Mêmes caractères d'anthracose, d'œdème et de congestion que le poumon droit. On constate, en outre, un foyer de tuberculose ancienne, anthracosé à la partie moyenne du sommet.

Cœur : la cavité péricardique renferme 100 grammes de liquide rougeâtre; le péricarde viscéral n'est pas épaissi. L'organe est en diastole, surchargé de graisse, uniformément hypertrophié et dilaté. Les artères coronaires ne sont pas athéromateuses. Le myocarde est brunâtre, congestionné, de consistance augmentée, malgré l'état de décomposition.

Alors que la paroi myocardique de la partie supérieure mesure de 20 à 24 millimètres, cette épaisseur se réduit considérablement au niveau de la pointe, presque entièrement formée aux dépens du ventricule gauche; elle ne mesure plus guère à ce niveau que 7 à 8 millimètres. Le tissu myocardique y est sclérosé, de coloration blanc rosé, un peu fibroïde; les mêmes plaques de myocardite scléreuse se rencontrent à la partie inférieure de la cloison.

Ventricule gauche : l'endocarde pariétal est sain; la valvule mitrale, légèrement infiltrée d'athérome, est cependant très souple; l'orifice mitral n'est pas rétréci.

Ventricule droit : renferme des caillots noirâtres et une petite quantité de sang fluide. La valvule tricuspide est grisâtre, mais est très souple; les valvules pulmonaires sont transparentes.

Orifice aortique : valvules grisâtres dans leur segment inférieur; elles gardent toute leur souplesse. Les oreillettes sont dilatées; le trou de Botal persiste.

Foie : décomposition extrêmement avancée; le parenchyme présente l'aspect cardiaque.

Rein droit : se décortique assez difficilement; la surface est granuleuse, rougeâtre. A la section, la substance corticale est légèrement réduite d'étendue. Le rein est congestionné et décomposé.

Rein gauche : mêmes caractères que le rein droit.

Analyse histologique du myocarde. — M. le Dr Vervaeck a complété l'autopsie par l'examen microscopique du myocarde.

Les fibres musculaires sont atrophiées, déformées; leur striation est peu nette, leur coloration foncée; le noyau est peu coloré, entouré de granulations et de pigment brunâtre; le développement du tissu conjonctif fibrillaire, très dense, est considérable; il constitue, en quelque sorte, une enveloppe presque complète sous-péricardique. Il s'insinue entre les fibres musculaires et se retrouve très nettement partout, entourant et comprimant les cellules myocardiques; son développement atteint son maximum au voisinage des vaisseaux.

En certains endroits, on remarque, accompagnant les travées fibreuses, les éléments de l'infiltration graisseuse. Ailleurs existent de véritables plaques atrophiques, essentiellement constituées de tissu conjonctif fibreux, entre les faisceaux duquel émergent, çà et là, de rares cellules musculaires atrophiées et granuleuses.

Réflexions. — I. *Diagnostic.* — Le diagnostic de myocardite, établi pendant la vie de la malade, a été reconnu exact à l'autopsie. Celle-ci a établi que la lésion myocardique se présentait sous la forme de sclérose.

II. *Séméiologie.* — Le processus de la maladie a été celui du syndrome dit : affection organique du cœur.

Pendant plusieurs mois, les symptômes bronchiques ont prédominé; l'origine de ces désordres a été rapportée à une insuffisance fonctionnelle

du myocarde et l'œdème des membres inférieurs s'est établi assez promptement.

Un symptôme a appelé spécialement notre attention : c'est le développement variqueux des veines sous-cutanées thoraciques. Il était limité à la partie supérieure du thorax, des deux côtés, et aussi marqué que la tête de Méduse de la paroi abdominale dans les cas d'obstruction du système porte. C'est la seconde fois que nous trouvons ce signe chez des sujets chez lesquels l'autopsie a établi l'existence de la sclérose du myocarde.

Nous l'avons rencontré souvent, mais à un degré beaucoup moins marqué ; il existe fréquemment dans les cas où la tête de Méduse est très développée ; on l'observe encore dans les cas d'obstruction du système cave et chez les sujets atteints de tumeurs des organes thoraciques. Mais nous ne l'avons jamais rencontré, comme symptôme isolé, à un degré aussi prononcé que chez les deux sujets atteints de sclérose du myocarde dont nous avons rapporté l'histoire. C'est un élément séméiologique dont il y a lieu de s'occuper à l'avenir.

Huchard a cherché à schématiser l'évolution clinique de la myocardite scléreuse en lui assignant trois périodes : *artérielle*, caractérisée par l'hypertension vasculaire ; *cardio-artérielle*, marquée par l'apparition de signes cardiaques ; *mitro-artérielle*, ou période terminale avec hypotension artérielle et phénomènes d'ectasie cardiaque et d'asystolie.

Ce sont des considérations intéressantes au point de vue séméiologique, mais elles sont d'ordre théorique. En pratique, il est rare que nous puissions retrouver ces trois périodes ; ce qui domine, c'est l'élément d'insuffisance fonctionnelle du myocarde et la dilatation consécutive du cœur avec ses conséquences habituelles.

III. *Sclérose du myocarde.* — Nous ne revenons pas sur les considérations générales que nous avons développées, à ce sujet, à propos de l'observation n° 239, qui figure plus haut à la page 308. Nous nous bornerons à insister sur deux points :

1° *Siège de la sclérose.* Il occupait, comme d'habitude, la partie inférieure de la paroi antérieure du ventricule gauche et s'étendait un peu dans la cloison interventriculaire. Le myocarde était hypertrophié dans sa région supérieure et mesurait de 20 à 24 millimètres, alors que la moyenne de son épaisseur normale est de 15 millimètres. Au niveau de la plaque sclérosée, il était réduit, par suite du processus atrophique, à 7 ou 8 millimètres.

2° *Intégrité de l'endocarde.* Nous insistons sur ce point parce que l'on a voulu rattacher la genèse de la myocardite scléreuse circonscrite, à un processus d'endocardite. Le fait actuel établit que ce rapport genésique n'est pas constant, et que s'il se rencontre des cas dans lesquels la coexistence des deux lésions rend la question de la la pathogénie douteuse, il en est d'autres dans lesquels l'autonomie de la myocardite est incontestable. Dans ces cas, c'est à un facteur autre que l'extension du processus sclérotique du derme de l'endocarde qu'il faut arriver.

Nous avons dit plus haut, à la page 308, que la dégénérescence scléreuse des vaisseaux du myocarde peut remplir le rôle de facteur initial de la sclérose.

C'est l'opinion à laquelle on tend à se rallier aujourd'hui, et la théorie de la sclérose dystrophique par endartérite oblitérante progressive gagne du terrain.

Mais il serait hasardé de prétendre ramener tous les cas à cette origine, et nous croyons qu'à côté de ce facteur artério-sclérotique, il faut réserver une place pour une lésion primitive du tissu conjonctif du cœur.

L'analyse morphologique que M. le Dr Vervaeck a faite du myocarde de notre malade, et dont nous avons reproduit le protocole, est de nature à nous faire considérer le cas actuel comme une lésion essentielle du tissu conjonctif du muscle du cœur.

Les trois cas de sclérose cardiaque circonscrite dont nous avons rapporté l'histoire ont eu des caractères communs et des différenciations anatomiques importantes.

Les caractères communs sont marqués par le syndrome de l'affection organique du cœur. Dans le premier cas, rapporté sous le n° 188, à la page 285 du tome IX, il y a eu des infarctus pulmonaires multiples dont l'existence révélait la nature endocardique de la lésion, confirmée à l'autopsie. Dans les deux autres cas, il n'y a pas eu d'infarctus hémorragiques.

La différenciation anatomique peut être résumée comme suit :

1. Chez le premier malade, celui de l'observation n° 188, la lésion scléreuse était exclusivement endocardique; au niveau de la plaque scléreuse endocardique, le myocarde était hypertrophié et mesurait de 20 à 22 millimètres d'épaisseur.

2. Chez le deuxième malade, dont l'histoire est rapportée plus haut, sous le n° 239, il existait deux lésions : une large plaque de sclérose

myocardique avec réduction marquée de l'épaisseur à ce niveau ; d'autre part, l'endocarde était ulcéré et recouvert de couches fibrineuses lamelliformes, constituées par des stratifications successives de concrétions hématiques.

3. Dans le cas actuel, la lésion était exclusivement myocardique et l'endocarde pariétal était intact.

IV. *Néphrite.* — L'urine de la malade renfermait une forte proportion d'albumine rétractile. L'autopsie n'a fait reconnaître qu'un degré peu avancé d'atrophie de la substance corticale.

V. *Mort subite.* — La terminaison par la mort était inévitable dans ce cas par suite de l'importance du trouble circulatoire causé par la myocardite. Mais la fin a été subite. La malade était encore debout à 17 h. 50. On l'a couchée et elle est morte subitement à 18 heures. Nous attribuons la cause à une syncope.

La mort subite est souvent observée dans ces cas : d'après Huchard, elle serait surtout fréquente dans le cas de foyer scléreux myocardique intéressant le point vital du cœur, ou centre de coordination des ventricules, localisé par Kronecker et Schmey à la limite inférieure du tiers supérieur du ventricule, près de la cloison.

N° 244.

Début par de la polyurie et de l'amaigrissement en mars 1899. Athéromatose. Glycosurie constatée le 8 septembre 1899. Déclin progressif. Escarres à toutes les surfaces de pression. Disparition de la glycosurie le 15 novembre. Mort par septicémie le 19 décembre. Pancréatite interstitielle. Dégénérescence graisseuse du foie.

La nommée Marguerite B..., veuve Van B..., 69 ans, journalière, est entrée à l'hôpital Saint-Pierre (salle 37, lit 5) le 8 septembre 1899.

Elle n'a pas eu d'enfant et la ménopause est établie depuis 16 ans. Elle nous renseigne comme antécédents une atteinte de choléra lors de l'épidémie de 1866. Elle a été bien portante jusqu'en 1884; elle a été traitée du 11 avril au 13 mai 1884 à l'hôpital Saint-Pierre pour érythème chronique de la jambe dans le service de M. le Prof[r] Thiry.

Elle a séjourné dans les salles de M. le Dr Van Dam du 26 juillet 1884 au 5 janvier 1885 pour laryngite œdémateuse.

Elle a été transportée en 1887 dans le service de M. le Prof[r] Stiénon, où elle est restée du 31 mars au 15 juin pour une apoplexie cérébrale que l'on a rapportée à une hémorragie dont nous n'avons pas retrouvé de trace à l'autopsie. Cette attaque a été suivie d'hémiplégie gauche dont elle s'est rétablie assez bien; mais elle a conservé un peu de faiblesse dans le membre inférieur gauche et des douleurs vagues qu'elle attribue au rhumatisme.

Du 4 décembre 1887 au 30 janvier 1888, en traitement pour rhumatisme articulaire aigu (M. le Prof[r] Stiénon).

Vers le mois de mars 1899, elle a observé qu'elle urinait plus fréquemment et qu'elle était tourmentée par la soif; elle a maigri. Elle n'a pas attaché d'importance à ces symptômes et ne s'est décidée à entrer à l'hôpital que par suite d'un point de côté à gauche qui s'est déclaré le

3 septembre 1899 et qui s'est accompagné de fièvre et de vomissements biliaires.

Nous ne constatons que de la faiblesse respiratoire à la base gauche, sans matité ni frottement pleural. Pas de fièvre. Guère de toux ni d'expectoration. Constipation de huit jours. La marche est normale, mais il y a un peu de gêne dans le soulèvement de la jambe gauche ; les réflexes patellaires sont normaux. La malade est amaigrie. L'urine, jaune citrin, a une densité de 1.030, est acide et ne contient ni albumine, ni bile, ni sang ; forte proportion de glycose.

Nous nous bornons à prescrire de l'huile de ricin et le lendemain une potion au bicarbonate de soude 3 : 200 avec le régime des trois-quarts de portion.

A partir du 13, elle a pris par jour 20 grammes de glycérine mêlée à de l'eau.

L'analyse de l'urine a été faite du 12 au 23 septembre ; toutefois, l'indocilité de la malade n'a pas permis de faire la récolte du produit de vingt-quatre heures. Les quantités recueillies mesuraient de 2000 à 2750 centimètres cubes par jour ; le produit total a été recueilli les 22 et 23 septembre et mesurait le premier jour 1100 centimètres cubes, le second jour 3400 centimètres cubes.

Nous reviendrons plus loin sur les résultats obtenus, nous bornant à signaler ici que la quantité de glycose retrouvée dans l'urine incomplètement recueillie mesurait au début de 70 à 95 grammes et qu'elle est descendue à partir du 18 septembre à 40 grammes.

L'état de la malade est resté stationnaire. La constipation a été persistante et a nécessité l'emploi fréquent de pilules purgatives de de Haen.

La malade a quitté l'hôpital le 23 octobre 1899 pour y rentrer le 25, après une absence capricieuse de deux jours.

Nous avons continué le traitement par la glycérine à la dose de 20 grammes par jour et nous avons prescrit en même temps une potion au salicylate de soude 10 : 200. Le régime a été celui des trois-quarts et nous avons permis la bière de lambic.

Le 3 novembre 1899, la malade s'est plainte de douleurs assez vives à la région épigastrique, et nous avons constaté un empâtement du lobe gauche du foie. Intermittence du pouls, qui est athéromateux ; il manque une pulsation sur trois à l'artère radiale. Le 5, le pouls a retrouvé sa régularité, mais il est inconstant ; au début de la visite, nous le trouvons

à 40 et régulier; dix minutes après, il est à 80 avec un arrêt à la troisième pulsation. L'intermittence était caractérisée comme suit :

1. Un battement très fort;
2. Un battement très faible;
3. Un temps d'arrêt égal en durée à une systole.

Cette intermittence se produisait irrégulièrement; il nous est arrivé de de ne pas la rencontrer au début d'une visite et de la constater dix minutes plus tard.

La respiration était égale à 26 et la malade n'accusait ni oppression ni palpitations.

Le 5 novembre, la malade se plaint d'un torticolis et tient la tête inclinée de côté par suite d'un spasme clonique du sterno-cléido-mastoïdien gauche et des muscles droits du cou. Nous croyons que ce spasme est accidentel et consécutif à une impression de froid. Il a cédé à une application de salicylate de méthyle.

A partir du 4 novembre, l'intelligence a baissé rapidement, en même temps que l'affaissement général s'accentuait. Ce déclin ne s'est plus arrêté et la figure s'est rapidement ratatinée.

Il s'est établi de l'incontinence d'urine avec rétention à la fin de novembre, et le 10 décembre, des escarres multiples se sont formées au sacrum et ont rapidement coalescé en englobant toute la région. Elles ont formé une immense escarre qui a donné naissance à une odeur infecte. De nouvelles plaques gangréneuses se sont établies à toutes les surfaces de pression et l'odeur qui s'en dégageait incommodait les autres malades. Nous avons eu recours à l'emploi de l'eau oxygénée comme agent désodorisant, et l'essai a donné des résultats satisfaisants; à la suite du renouvellement fréquent des compresses, l'odeur se dissipait.

Toute trace de sucre a disparu de l'urine à partir du 15 novembre et son absence a été constatée régulièrement jusqu'à la mort, survenue le 19 décembre 1899.

La malade a succombé à de la septicémie avec foyers lobulaires dans les deux poumons.

Autopsie. — Elle a été faite par M. le Dr Vervaeck.

La rigidité cadavérique a presque entièrement disparu. Les lividités sont très étendues; tache verte de l'abdomen. Escarre au sacrum. Amaigrissement notable.

A l'ouverture de la poitrine, les plèvres ne renferment pas de liquide. Les poumons adhèrent à la paroi thoracique par quelques brides peu résistantes.

Poumon droit : pèse 850 grammes. Anthracose de la plèvre. Les lobes supérieur et moyen sont congestionnés, emphysémateux, infiltrés d'anthracose. Au lobe inférieur, la congestion est plus intense et s'accompagne d'œdème; on y note quelque foyers de pneumonie lobulaire.

Poumon gauche : pèse 620 grammes. Le lobe supérieur est vivement congestionné et légèrement œdématié. Au lobe inférieur existent en outre quelques foyers de pneumonie lobulaire. Les parois bronchiques sont légèrement épaissies; les ganglions bronchiques légèrement infiltrés d'anthracose.

Cœur : pèse 350 grammes; mesure 10 × 10 × 4. A l'épreuve de l'eau, les valvules sont suffisantes. L'organe est en diastole, légèrement chargé de graisse. La cavité péricardique renferme 50 grammes de sérosité citrine. Les feuillets de la séreuse ne sont pas épaissis. Les artères coronaires sont sinueuses, athéromateuses. Le myocarde est anémié, brun jaunâtre, de consistance assez faible.

Ventricule gauche : l'endocarde est sain. La valvule mitrale, très souple à sa base et à son bord libre, est infiltrée d'athérome à sa partie moyenne. L'orifice mitral n'est pas rétréci.

Ventricule droit : n'est pas dilaté. Son endocarde est sain. La valvule tricuspide est grisâtre, un peu épaissie.

Orifice pulmonaire : les valvules sont transparentes.

Orifice aortique : la circonférence valvulaire mesure 80 millimètres; les valvules sigmoïdes sont sclérosées, infiltrées d'athérome. L'aorte est dilatée; les lésions d'athérome y sont peu marquées.

Les oreillettes n'offrent pas de lésions.

Le trou de Botal est oblitéré.

Foie : pèse 4300 grammes; mesure 17 × 22 × 5 $^1/_2$. La capsule est légèrement épaissie au niveau du bord antérieur. A la section, le parenchyme hépatique apparaît anémié, de coloration gris jaunâtre, de consistance faible, infiltré de graisse. Les parois des vaisseaux ne sont pas épaissies. La vésicule biliaire est distendue de bile; elle mesure 13 centimètres et dépasse de 7 à 8 centimètres le bord antérieur du foie. Pas de calculs biliaires.

Rate : pèse 100 grammes; mesure 11 × 7 × 2 $^1/_2$. Capsule violacée,

épaissie, non plissée. La pulpe splénique, de coloration vineuse, a une consistance exagérée par suite de l'hyperplasie de la trame.

Rein droit : pèse 170 grammes; mesure 12 × 6 × 3. La capsule se détache assez difficilement de la surface, qui est granuleuse, de coloration gris rougeâtre. A la section, la substance corticale est diminuée d'étendue par places. Le développement des colonnes de Bertin est faible. La substance médullaire est congestionnée. Les vaisseaux du rein sont sclérosés. Le bassinet est dilaté.

Rein gauche : pèse 190 grammes; mesure 13 × 6 × 3. Présente les mêmes caractères que le rein droit.

Capsules surrénales : anémiées, œdématiées.

Pancréas : pèse 46 grammes; mesure 18 × 3 × 0.7. Le parenchyme glandulaire paraît normal, de consistance assez faible.

Cavité abdominale : ne renferme pas de liquide.

Péritoine : sain.

Les *ganglions mésentériques* ne sont pas engorgés.

L'*estomac* n'est pas dilaté; il ne renferme que du mucus mêlé de bile.

L'*intestin grêle* mesure 6m30 et le *gros intestin*, 1m80. Ils n'offrent que des lésions de décomposition.

Vessie, matrice, trompe, ovaires : rien d'anormal.

Centres nerveux : la dure-mère n'est pas épaissie; elle ne contracte pas d'adhérences anormales. L'œdème cérébral est très abondant. Les vaisseaux de la base sont béants, fortement athéromateux. La pie-mère est transparente au niveau du chiasma. Les centres nerveux sont anémiés, de consistance ferme, mais n'offrent pas d'altérations à la section.

Moelle : les méninges médullaires sont saines; très peu d'œdème. La moelle est ramollie dans presque toute son étendue.

Réflexions. — I. *Diagnostic.* — Le diagnostic symptomatique était vite établi : il s'agissait d'un diabète sucré. Mais ce diagnostic est bien loin d'être satisfaisant; il doit être complété par la détermination du processus de physiologie pathologique qui a présidé à son évolution. Nous avons posé le diagnostic de *diabète sucré par lésion du pancréas*, et l'autopsie l'a confirmé par la constatation d'une pancréatite interstitielle.

II. *Diabète maigre.* — Les symptômes relevés ont été conformes à ceux qui sont signalés dans l'histoire du diabète sucré : soif, faim, polyurie, amaigrissement et affaiblissement progressifs.

Les trois premiers symptômes, la soif, la faim et la polyurie sont des symptômes à signification banale ; leur degré d'intensité est variable et n'est pas de nature à éclairer la recherche de la cause.

Il n'en est pas de même pour d'autre symptômes et, parmi ceux-ci, il en est deux surtout qui ont fixé l'attention : le degré d'azoturie et l'état du système adipeux du corps.

III. *Azoturie des diabétiques.* — En clinique médicale, nous attachons une grande importance à la détermination du degré de l'azoturie urinaire chez les diabétiques. L'observation nous a enseigné que les cas à hyperazoturie sont généralement favorables. On les rencontre chez les sujets à diabète chronique de longue durée, se prolongeant pendant trente ou quarante ans et constituant le fonds des hôtes de Carlsbad et de Vichy.

L'azoturie est parfois excessive et dépasse chez certains sujets le chiffre de 100 grammes d'urée urinaire quotidienne.

Chez un malade dont l'observation est rapportée à la page 308 du tome III de ce Recueil, la moyenne de l'urée urinaire quotidienne a été de 116gr68 pour 1 kilogramme de glucose; le niveau a oscillé de 105 à 145 grammes par jour.

IV. *État du système adipeux.* — L'état du système adipeux de l'organisme est un élément des plus importants pour la détermination de la pathogénie du diabète sucré. On distingue deux formes que l'on désigne sous les dénominations de *diabète gras* et *diabète maigre.*

Lancereaux attribue le diabète maigre à une lésion du pancréas.

Nous croyons qu'il en est ainsi le plus souvent; toutefois, il y a des cas dans lesquels nous n'avons pas retrouvé de lésions du pancréas; nous ajouterons que nous avons eu le tort de ne pas faire l'analyse microscopique de l'organe; il nous est arrivé de ne constater l'hyperplasie du tissu conjonctif qu'au microscope, alors que les caractères macroscopiques de l'organe ne rappelaient en rien la sclérose.

Il est d'autres cas dans lesquels le sujet passe très rapidement du diabète gras à la variété maigre. Nous avons vu des malades qui ont eu les caractères classiques du diabète pendant un grand nombre d'années et chez lesquels l'embonpoint était des plus prononcés; brusquement le tableau morbide a changé, l'amaigrissement s'est établi rapidement sans que nous ayons été autorisé à admettre une complication pancréatique. Dans la plupart des cas de ce genre, la mort se produisait quelques semaines après

l'amaigrissement; d'autres malades ont résisté plus longtemps et ont continué à supporter le processus glycogenésique.

Notre malade actuelle répondait bien au type du diabète maigre. La rapidité avec laquelle l'affection a évolué est un des caractères signalés par Lancereaux. Les premiers symptômes ont été ressentis en mars 1899 et la malade a succombé le 19 décembre, soit neuf mois après.

D'autres caractères cadraient avec le type décrit par Lancereaux.

V. *Diacéturie.* — La recherche de l'acide diacétique a été faite d'une manière régulière pendant le séjour de la malade; le perchlorure de fer en a décelé la présence, mais d'une manière irrégulière. M. Zunz l'a constatée le 6 novembre pour la première fois; il ne l'a plus retrouvée à partir du 12.

L'acétone n'a pas été retrouvée par le procédé d'Oppenheimer. Nous ne sommes pas assez édifié sur le mérite de cette méthode pour lui accorder une confiance absolue. Nous préférons le procédé de la distillation dans le produit de laquelle on constate la présence de l'acétone d'une manière absolument certaine. Nous reviendrons plus tard sur ce point.

VI. *Cause de la mort.* — La malade n'a pas succombé au coma diabétique; toute trace de glycose avait disparu de l'urine à partir du 18 novembre, soit trente jours avant la mort.

La cause de la mort a été l'empoisonnement septique qui s'est produit à la suite des profondes escarres au sacrum et à d'autres surfaces de pression prolongée.

VII. *Dégénérescence graisseuse du foie.* — Elle avait été signalée dans le protocole de M. le Dr Vervaeck.

L'analyse microscopique de l'organe a été faite par M. le Dr Vandervelde, qui a confirmé la lésion et dont nous transcrivons le protocole :

« La capsule de Glisson a son épaisseur à peu près normale. Les travées interlobulaires sont légèrement augmentées de volume; leur structure est nettement fibreuse; on n'y trouve aucun indice de processus inflammatoire récent.

» Les canalicules biliaires sont plus nombreux qu'à l'état normal, et dans certaines travées interlobulaires on trouve jusque dix canalicules de petit calibre, néoformés. L'épithélium de ces canalicules ne présente rien

de particulier. Les cellules propres du foie ont pour la plupart subi la métamorphose graisseuse, et c'est à peine si au centre des lobules, autour de la veine initiale sushépatique, on rencontre quelques cellules qui échappent à l'infiltration graisseuse. Mais ces cellules centro-lobulaires ne sont pas intactes; toutes sont chargées d'une quantité considérable de pigment biliaire.

» Diagnostic : *Infiltration graisseuse et pigmentaire du foie avec épaississement des travées interlobulaires et néoformation de canalicules biliaires.* »

VIII. *Pancréatite interstitielle.* — Nous attachons une grande importance aux examens qui ont été faits de l'état du pancréas chez notre malade; ils démontrent les difficultés que l'on rencontre à reconnaître la lésion pancréatique quand on se borne à recourir à l'inspection macroscopique.

Les caractères apparents du pancréas étaient tels qu'ils ne nous permettaient pas de reconnaître la modification profonde de sa structure. Le poids était inférieur à la moyenne normale : 46 grammes au lieu de 70; les dimensions ne s'écartaient guère de celles qui sont renseignées dans les traités d'anatomie; le parenchyme glandulaire paraissait sain et la consistance de l'organe était faible.

Nous ne nous sommes pas borné à noter ces données macroscopiques; l'organe a été conservé dans le liquide de Jores, qui l'a durci, et nous avons demandé son analyse histologique au laboratoire d'anatomie pathologique de M. le Prof[r] Stiénon. L'examen en a été fait par M. le Dr Vandervelde, préparateur du cours; nous transcrivons les termes du protocole qu'il nous a remis : « L'induration qui aura sans doute été signalée au protocole d'autopsie, correspond à un épaississement énorme du tissu conjonctif de la glande; cet épaississement ne se limite pas aux travées qui séparent les lobules, mais se montre jusque dans les trabécules qui pénètrent entre les éléments glandulaires. L'épithélium qui tapisse ces derniers est intact. Diagnostic : *pancréatite interstitielle* ».

L'induration de l'organe signalée par M. le Dr Vandervelde n'existait pas quand le pancréas a été retiré du cadavre; nous avons constaté, comme M. le Dr Vervaeck, que la glande avait une consistance faible; l'induration doit être rapportée au séjour de l'organe dans le liquide de Jores.

Sans l'analyse histologique de M. le Dr Vandervelde, nous n'aurions pas reconnu la lésion du pancréas.

IX. *Urologie.* — L'analyse de l'urine a été faite pendant vingt jours; elle n'a pas pu être faite sur le produit quotidien total des reins, une partie du liquide ayant été perdue par incontinence. Nous ne considérons les chiffres obtenus que comme représentant une partie seulement des excréments urinaires éliminés en vingt-quatre heures; mais à ce titre ils ont une certaine importance au point de vue de l'état de la nutrition organique.

	MOYENNE.	ÉCART.
Urée	17.00	12.06 à 20.12
Chlorures	11.00	6.40 à 17.25
Acide phosphorique combiné aux :		
alcalins	1.23	0.64 à 1.92
terres	0.39	0.14 à 0.70
TOTAL	1.62	1.24 à 1.87
Sucre	54.00	34 à 94 gr.
Acidité	1.11	0.41 à 2.35

Azoturie. — Le niveau a été marqué par des écarts de 12 à 20 grammes d'urée ; la moyenne a été de 17 grammes. Il est à noter que les jours qui ont été marqués par la proportion la plus forte d'urée ne sont pas ceux où la quantité d'urine a été la plus élevée. C'est un fait que l'on observe fréquemment et qui montre le vice du système d'analyse le plus fréquemment suivi et qui indique la proportion d'urée par 1,000 centimètres cubes, sans faire porter la recherche sur la quantité totale d'urine.

La détermination de l'azoturie chez notre malade indiquait le caractère grave du cas.

Chlorurie. — Elle a été relativement élevée; la moyenne a été de 11 grammes avec des écarts allant de 6.40 à 17.25 pour l'urine incomplètement recueillie. On peut conclure qu'il n'y avait pas d'hypochlorurie.

Phosphaturie. — La moyenne de l'acide phosphorique recueilli a été

de 1.62 avec des écarts de 1.24 à 1.87. Il est à noter que le rapport phosphaturique a été très voisin de la normale.

Glycosurie. — Elle n'a pas été excessive; les chiffres extrêmes observés au polarimètre étaient de 34 à 94 grammes, avec une moyenne de 54 grammes. Ici encore l'élimination n'a pas été en rapport régulier avec la quantité totale d'urine éliminée, et l'observation que nous avons faite pour l'urée trouve encore sa place ici.

Le sucre a disparu définitivement de l'urine à partir du 15 novembre, soit un mois avant la mort de la malade.

X. *Traitement.* — Nous aurons l'occasion, à propos d'autres observations de diabète, de résumer les points principaux des divers traitements thérapeutiques et des régimes qui ont été préconisés. Nous nous bornons à indiquer, à propos de la malade actuelle, le traitement que nous avons prescrit.

La glycérine a été formulée à la dose de 20 grammes par jour, en deux doses de 10 grammes, prises en suspension dans 200 à 300 grammes d'eau. L'emploi en a été continué pendant tout le séjour à l'hôpital.

Nous avons administré le bicarbonate de soude à la dose de 3 grammes par jour dans 200 grammes pendant trois semaines.

Nous avons remplacé le bicarbonate par le salicylate de soude 3 : 200, que la malade a pris d'une manière assez régulière pendant six semaines, au bout desquelles elle l'a négligé, par suite d'indifférence.

Nous avons prescrit le lycétol ou tartrate de diméthylpipérazine à la dose de 75 centigrammes par jour en trois cachets. Elle ne l'a pris que pendant dix jours; après cette période, l'aggravation de l'état général par suite des escarres nous a engagé à donner la décoction de quinquina, tout en continuant l'administration de la glycérine que la malade aimait à cause du goût agréable du liquide.

Les pansements des escarres ont été faits par l'eau oxygénée et plus tard par la solution de permanganate de potasse.

Toute trace de glucose a disparu de l'urine à partir du 15 novembre, et il n'en a plus reparu. C'est une modification que l'on observe trop fréquemment à la fin de l'évolution fatale du diabète sucré, pour que nous puissions l'attribuer à notre intervention thérapeutique.

Le régime a été très réduit par suite d'inappétence; il a été surtout lacté.

XI. *Conclusions.* — Si nous appliquons plus spécialement les considérations précédentes à l'histoire du cas actuel, nous arrivons aux conclusions suivantes :

1. *Variétés du diabète sucré.* La présence du sucre dans l'urine établit l'existence de la glycosurie. Ce premier élément sert de point de départ à l'étude de la question médicale; de quelle variété de glycosurie le malade souffre-t-il?

Les affections qui se traduisent par la présence du sucre dans l'urine sont nombreuses; vous en trouverez l'énumération dans les traités de pathologie interne.

Si nous nous en tenons au côté clinique de la question, il y a lieu tout d'abord de s'orienter en suivant le conseil de Pavy, qui range les cas de diabète en deux catégories :

1° le diabète alimentaire;

2° le diabète composite.

La première classe comprend les cas de diabète dans lesquels le sucre éliminé provient exclusivement des aliments et est constitué par la dextrose; on n'observe pas dans cette variété la formation d'acide diacétique.

La deuxième classe englobe une série d'affections qui sont groupées sous la dénomination commune de diabète sucré. Elle a un élément qui lui est commun avec le diabète alimentaire : c'est la présence de la dextrose provenant de l'assimilation défectueuse des hydrocarbures ingérés. Mais elle a un deuxième facteur qui est fourni par la viciation de la désagrégation protéique. Celle-ci se traduit par la formation, à côté de la dextrose, de produits divers qui sont l'acide β-oxybutyrique, l'acide diacétique et l'acétone.

2. *Diagnostic.* Le diagnostic entre les deux variétés est établi par l'observation. On soumet le malade à la diète pendant quelques jours, et si la glucose disparaît de l'urine, on est autorisé à conclure que l'on se trouve en présence d'un cas de glycosurie alimentaire; ce n'est pas du diabète grave. Il y a longtemps que Seegen a donné le conseil de soumettre systématiquement à cette épreuve les malades dont l'urine contient de la glucose; le conseil est utile et je vous engage à le suivre.

3. *Diabète composite.* Après avoir déblayé le terrain par ce procédé, il reste à déterminer la lésion qui préside à la constitution du trouble

nutritif glycosurique. Nous vous renvoyons aux traités de pathologie pour les différentes théories du processus diabétique. Nous nous bornons à indiquer les lésions les plus fréquentes qui s'accompagnent du syndrome diabète :

1° Affections des centres nerveux ;
2° Affections de l'appareil enchymatique du foie ;
3° Affections du pancréas ;
4° Affections des poumons.

L'action pathogénique de ces lésions est controversée par suite de la tendance que la plupart des auteurs suivent et qui les pousse à vouloir rattacher le diabète à une cause unique et constante. Nous n'admettons pas ce principe, parce que le diabète n'est pas une entité morbide uniforme. Il y a des diabètes, comme il y a des albuminuries. La présence du sucre dans l'urine ne dénote pas une maladie unique ; elle signifie seulement qu'il existe un trouble de la nutrition intime et de la formation du glycogène.

4. *Examen critique.* Partant de la multiplicité du diabète, nous avons à en déterminer la cause, et nous avons cherché à la définir chez notre malade par les procédés suivants, qui sont applicables à tous les cas de diabète sucré :

Première question : Le diabète est-il alimentaire ou composite, avec la signification que Pavy donne à ces termes?

Pour résoudre la question, nous avons soumis la malade à la diète absolue ; la glycosurie a persisté. Elle n'était donc pas d'ordre alimentaire.

Deuxième question : Le diabète s'accompagne-t-il d'obésité ou d'amaigrissement?

Notre malade était atteinte de diabète maigre, dont Lanceraux rapporte l'origine à une lésion du pancréas.

Troisième question : Le diabète est-il hyper- ou hypo-azoturique?

Il était chez notre malade hypo-azoturique. C'est toujours un élément sérieux au point de vue du pronostic.

Quatrième question : L'évolution du diabète est-elle rapide ou lente?

Elle a été très rapide chez notre sujet.

5. *Résumé.* En tenant compte de toutes ces conditions, nous avons cru pouvoir conclure à une variété pancréatique du diabète chez notre malade. Nous n'avons pu établir le diagnostic d'une manière absolument certaine ;

il n'y avait pas de tumeur du pancréas; il n'en existait pas dans le voisinage de l'organe, et nous ne connaissons pas de signes certains d'une entreprise pancréatique. Nous avons eu l'occasion d'insister déjà sur ce point à propos des observations rapportées sous les n°s 185 et 186 du tome X.

Il nous restait cependant une arrière-pensée, qui nous était venue par suite de l'atteinte d'apoplexie cérébrale survenue en 1887 et qui avait été suivie d'hémiplégie gauche, dont la malade gardait encore des vestiges en 1899. Nous nous sommes demandé s'il n'existait pas dans les centres nerveux un foyer de ramollissement ou un noyau de cicatrisation de nature à agir comme facteur glycosurique.

Nous avons écarté cette hypothèse, parce que nous n'avons trouvé aucun signe qui pût la justifier. L'autopsie nous a donné raison, en établissant l'absence de tout foyer soit de tumeur, soit d'hémorragie antérieure, soit de ramollissement. L'apoplexie cérébrale de 1887 rentrait donc dans la catégorie du syndrome apoplectiforme sans lésion destructive dans les centres nerveux, dont nous vous avons fréquemment entretenu.

N° 245.

Début insidieux vers le 15 janvier 1901 par de la céphalalgie et de la fatigue générale; symptômes nerveux vagues. Hémiplégie faciale droite. Rétinite hémorragique. Perversion de la sensibilité cutanée par zones limitées. Lichen ruber circiné aux deux membres inférieurs. Terminaison par asphyxie. Glio-sarcome du lobe frontal gauche.

La nommée Alida P..., 24 ans. demoiselle de magasin, constitution forte, tempérament lymphatique, entre à l'hôpital Saint-Pierre (salle 35, lit 5) le 18 février 1901.

Elle n'a pas eu d'enfants; les périodes ont été régulières, mais dysménorrhéiques; il y a un retard de sept mois. Elle est souffrante depuis un mois de lassitude générale, de céphalalgie frontale et de rachialgie cervicale; épistaxis fréquentes le matin. L'absence de ses règles l'a engagée à s'adresser à un spécialiste, dont les soins n'ont guère abouti.

A son entrée, nous ne constatons guère de symptômes objectifs, sauf un embarras gastrique qui a cédé à un purgatif salin. Tous les symptômes sont d'ordre subjectif et se traduisent par de la fatigue générale, de la céphalalgie et un état nerveux assez marqué. La sensibilité de la peau est pervertie à certaines régions, où nous constatons de l'hyperesthésie, qui disparaît par moments. Toutefois, deux zones d'hyperesthésie sont constantes; elles ont les dimensions d'une pièce de deux francs et occupent l'une le sternum, à la hauteur de la troisième côte, l'autre, la région susmammaire droite. La sensibilité réflexe du voile du palais est diminuée. Le réflexe patellaire est supprimé des deux côtés; le réflexe du tendon d'Achille est conservé. Pas de signe de Babinski.

L'urine est acide, d'une densité de 1.027 et renferme des traces d'albumine. La diazo-réaction est négative (Dr Zunz).

La température axillaire est à 37°3.

Nous ne posons pas de diagnostic; mais l'agitation de la malade nous inquiète au point que nous la faisons surveiller la nuit.

Prescription : régime de la demi-portion; potion au sulfate de soude.

Contrairement à nos craintes, la nuit a été calme; la malade a dormi;

les douleurs ont été un peu moins vives. Nous prescrivons, le 20, des pilules de sulfate de quinine et de sous-carbonate de fer.

Le 22 février, hémiplégie faciale droite; les pupilles sont également et modérément dilatées. Pas de vomissements; constipation et persistance des douleurs au front et à l'occiput.

Prescription : limonade purgative au citrate de magnésie.

Le purgatif a amené deux selles.

L'hémiplégie faciale droite persiste pendant le sommeil; toutefois, les yeux sont fermés. Pas de paralysie des membres. La somnolence a remplacé l'agitation du début; mais la parole est très nette et l'intelligence conservée. Mâchonnement continuel. La respiration est entre-coupée de profonds soupirs; le pouls est régulier et serré. La malade se plaint de douleur très vive à la jambe droite, où je ne constate pas d'empâtement; rien qu'une zone hyperesthésique limitée.

Le 25 février, somnolence plus profonde. La douleur à la jambe droite persiste sans empâtement; le membre est en semi-flexion et en abduction; l'examen de la hanche dénote l'intégrité de cette articulation. C'est toujours le symptôme douloureux de la jambe qui provoque les plaintes de la malade; il est plus marqué, le 27, à la face postérieure et externe de la cuisse droite, où nous découvrons une plaque de 14 centimètres sur 10, au niveau de laquelle la peau est plus lisse, brunâtre; tout autour de cette zone, il y a une bordure lichénoïde; en résumé, plaque de lichen circiné. La sensibilité est conservée dans tout le membre; les mouvements sont libres.

La somnolence persiste, ainsi que le mâchonnement; la respiration reste soupirante, et il y a des baillements fréquents.

En présence des symptômes cérébraux, nous avons demandé à M. le Dr Melotte de déterminer l'état du fond des yeux. Notre honorable collègue nous renseigne l'existence d'une rétinite albuminurique bilatérale. Ce résultat inattendu nous fait renouveler l'examen de l'urine; la diazoréaction est négative; il y a des traces d'albumine, mais l'examen microscopique du produit centrifugé ne dénote que des globules de pus sans cylindres (Dr Zunz).

L'urine a été examinée depuis à plusieurs reprises; l'albumine a été constamment absente. Nous sommes autorisé à considérer les traces d'albumine notées dans l'analyse du 19 comme accidentelles et tenant probablement à la présence des globules de pus.

L'analyse du sang, faite le 27 par M. le Dr Van Nypelseer, a dénoté la présence d'une hyperleucocytose marquée par 13,000 globules blancs, dont 11,470 multinucléés.

Le 28, la malade accuse de la gêne à la déglutition, dont nous rapportons la cause à de l'angine catarrhale, et que nous traitons par un gargarisme au salicylate de soude. Cette gêne a persisté pendant quelques jours et s'est accompagnée d'une hyperthermie allant jusqu'à 39°8; elle a disparu en même temps que la température s'est abaissée. Cette phase a été un accident qui rend compte de l'hyperleucocytose signalée par l'analyse de M. le Dr Van Nypelseer.

Les désordres pyrétiques de l'amygdalite nous ont engagé à rechercher si la séro-réaction nous donnerait un renseignement utile; elle a été négative après une heure (Dr Zunz).

Il y a eu un progrès à partir du 2 mars; les douleurs de la cuisse droite ont diminué et la plaque circinée a un peu pâli; la somnolence est moins marquée. Le pouls est très lent, à 56, irrégulier; pas de bruits morbides au cœur. Le sommeil est bon. Il n'y a eu que de la constipation que le cascara n'a pas levée; un lavement évacuant a produit l'effet voulu, et nous avons prescrit une potion au sulfate de soude 3 : 200.

Le 4 mars, la malade s'est levée et a circulé dans la salle. Elle a toute son intelligence et parle distinctement, tantôt à voix haute, tantôt à voix basse. Cette période de bien-être relatif, sauf l'hémiplégie faciale qui persistait, a duré jusqu'au 13 mars, soit pendant onze jours. A cette date, la température s'est élevée brusquement à 39°4, alors que les jours précédents elle oscillait de 36°8 à 37°3. La malade s'est sentie plus souffrante; elle a failli tomber; le teint était très pâle; ni transpiration ni vomissements. L'hémiplégie droite s'est accentuée; les pupilles sont également dilatées.

Nous n'avons opposé que la diète à cette poussée thermique, qui est restée isolée.

Le 19 mars, nouvelle éruption de plaques papuleuses à forme circulaire; elles sont limitées au membre inférieur droit et mesurent de 3 à 5 centimètres de diamètre; leur partie centrale, circonscrite par une bordure saillante, est pigmentée.

Le 24 mars, cyanose surtout marquée aux lèvres; pas de bruits morbides au cœur, dont l'impulsion est très faible. Somnolence persistante.

Le 1er avril, vomissements biliaires; incontinence d'urine. Pas de bruits morbides au cœur. L'éruption de lichen ruber, qui était restée limitée à la

cuisse droite, s'est étendue à la cuisse gauche sous la forme de quatre plaques arrondies, annulaires, dont trois sont situées à 6 centimètres au-dessous du pli de l'aine et une à la face externe de la cuisse. Les quatre plaques ont une étendue qui varie de 2 à 3 centimètres de diamètre; leur forme est arrondie ou échancrée en demi-lune. On leur distingue trois parties : 1° une bordure externe, papuleuse, rouge, mesurant à peine 2 millimètres de largeur et limitant nettement la surface; 2° une rondelle de peau anémiée, mesurant de 4 à 5 millimètres et constituant une sorte de trottoir blanc circulaire; 3° une partie centrale occupée par l'éruption papuleuse de lichen ruber. On commence à entrevoir une éruption de même nature au-dessus du condyle interne du fémur gauche. Pour compléter la description de cette éruption, il nous reste à signaler un développement variqueux des veines sous-cutanées de la cuisse gauche.

Toutes ces éruptions donnent de vives démangeaisons.

Leur aspect les rapproche de la forme du lichen de Wilson en grands *anneaux,* sur laquelle E. Besnier et A. Doyon ont appelé l'attention dans une note qu'ils ont ajoutée à la page 631 du tome Ier du *Traité des maladies de la peau* de Kaposi (1891) et dans laquelle ils mettent les médecins en garde contre l'interprétation syphilitique qu'on leur inflige souvent.

Nous avons demandé à M. le Dr Zunz l'examen microscopique de cette efflorescence lichenoïde, et notre excellent adjoint nous a remis la note suivante : « On constate la présence de bacilles légèrement incurvés, se colorant bien par l'éosine et ne prenant pas le Gram; il y a également quelques microcoques; on ne voit rien qui ressemble à un champignon ou à une levure. »

A partir du 2 avril, la somnolence a augmenté; la déglutition est plus difficile. Les pupilles obéissent encore à l'action de la lumière. La face est cyanosée, mais par moments elle passe rapidement à une pâleur livide. Constipation levée par l'huile de ricin.

Le 3 avril, aggravation par des vomissements abondants; pas de selles. Contracture du membre supérieur droit et tendance à tourner la face vers la droite. Les pupilles obéissent encore à la lumière; elles sont égales, mais tantôt contractées, tantôt dilatées. Il n'y a pas de paralysie des membres et la sensibilité est conservée. Par moments, tremblement de tout le corps, quand la malade se déplace brusquement. La respiration est embarrassée, inégale; à l'auscultation, rien que des râles bronchiques, ronflants. Il n'y a pas de bruits morbides au cœur.

L'asphyxie a fait de rapides progrès à partir de 14 heures; la respiration est à 32, coupée parfois par un profond soupir. Le pouls est à 120, régulier, dépressible. La malade fait des mouvements incessants d'extension et de flexion de la jambe gauche, qui ont duré jusqu'à 22 heures. Le coma asphyxique s'est établi alors, et la mort est survenue le 4 avril, à 5 heures du matin.

Autopsie. — Elle a été faite par M. le Dr Vervaeck.

La rigidité persiste. Lividités à la face postérieure du tronc. Anémie. Pas d'amaigrissement. Pupilles également dilatées.

A l'ouverture de la poitrine, les cavités pleurales ne renferment pas d'épanchement. Pas d'adhérences.

Poumon droit : pèse 590 grammes. Emphysème sous-pleural du sommet. A la section, le parenchyme des lobes supérieur et moyen crépite partout, mais est vivement œdématié. Au lobe inférieur, l'œdème s'accentue et s'accompagne de congestion très intense, sans hépatisation ni atélectasie.

Poumon gauche : pèse 470 grammes. Congestion et œdème moins accentués qu'au poumon droit.

Cœur : pèse 390 grammes; mesure $10 \times 9\,^1/_2 \times 3\,^1/_2$. En diastole, surchargé de graisse. Le péricarde viscéral est légèrement opacifié à la face antérieure du ventricule droit. Myocarde rougeâtre, de consistance normale.

Ventricule gauche : endocarde pariétal sain. Valvule mitrale opacifiée; reste souple. Pas de végétations.

Ventricule droit : endocarde sain. Valvules tricuspide et pulmonaires sans lésions.

Orifice aortique : valvules grisâtres, souples. Pas d'athérome de la paroi aortique. Oreillettes légèrement dilatées. Trou de Botal oblitéré.

Foie : pèse 1600 grammes; mesure $29 \times 16 \times 6\,^1/_2$. Capsule non épaissie. Pas de calculs biliaires A la section, parenchyme congestionné, de consistance ferme.

Rate : pèse 240 grammes; mesure $12 \times 8\,^1/_2 \times 3$. Capsule tendue, violacée. Pulpe d'aspect infectieux, cyanosée, de consistance assez ferme. Capsules surrénales sans lésions.

Pancréas : normal.

Rein droit : pèse 160 grammes; mesure $10\,^1/_2 \times 5 \times 2\,^1/_2$; se décortique

facilement. A la section, les substances corticale et médullaire sont congestionnées, d'étendue normale.

Rein gauche : pèse 160 grammes; mesure $11\ ^1/_2 \times 6 \times 3$. Mêmes caractères que le rein droit.

Cavité abdominale : sans épanchement. Péritoine sain. Ganglions mésentériques non engorgés.

Estomac et intestins : sans lésions. Pas d'ulcérations ni d'engorgement des plaques de Peyer.

Matrice, trompe, ovaires : pas de lésions.

Centres nerveux : dure-mère non épaissie. Pas d'adhérences anormales. Sinus veineux sans lésions. Rochers intacts. Pas d'œdème cérébral. Vaisseaux non athéromateux. Pie-mère transparente au niveau de la convexité; grisâtre, rétractée à la région du chiasma; à ce niveau, on ne note ni exsudat fibrineux, ni œdème, ni granulations tuberculeuses. La même lésion grisâtre de la pie-mère existe sur presque toute la surface du cervelet.

A la section, un peu d'œdème ventriculaire. Les noyaux *droits* sont intacts.

A gauche : ramollissement diffus occupant toute l'épaisseur du noyau lenticulaire et les segments moyen et antérieur de la capsule interne. Il s'étend à la substance blanche voisine sur une étendue variable.

La couche optique et le segment postérieur de la capsule interne paraissent respectés. Le ramollissement s'étend en bas et en dehors à la capsule externe, à l'avant-mur et à la substance grise des circonvolutions de l'insula.

La sylvienne et ses branches sont perméables.

Analyse microscopique. — Le protocole de M. le Dr Vervaeck, dont nous avons reproduit les termes, caractérisait l'état du cerveau au point de vue macroscopique; la masse morbide se présentait, en effet, sous une forme mollasse, mais différente d'aspect du ramollissement nécrotique. La consistance était plutôt gélatineuse, visqueuse, liée. M. le Dr Vervaeck et nous-même avons fait des réserves sur la nature de cette dégénérescence et nous avons demandé à M. le Dr Vandervelde de nous en faire la détermination histologique. Notre honorable collègue nous a remis la note suivante :

« Il s'agit d'un gliome ou sarcome névroglique.

» Dans les coupes à la glace, colorées à l'hématoxyline, puis passées

successivement à l'eau, à l'alcool et à l'essence de girofle, on voit un nombre considérable de petites cellules rondes à gros noyau vésiculeux, fortement chromatique. Ces cellules ressemblent à celles du sarcome globo-cellulaire; le tissu diffère néanmoins de celui de cette dernière tumeur, par ce détail que les cellules y sont plus distantes l'une de l'autre.

» Dans une coupe fraîche en milieu de glycérine, on voit entre les cellules un réseau extrêmement serré de filaments ténus. Ces filaments étaient invisibles dans les autres coupes, à raison de l'action éclaircissante de la girofle. »

Réflexions. — I. *Diagnostic.* — Nous nous sommes trouvé dans l'impossibilité de poser un diagnostic précis. La lésion des centres nerveux encéphaliques était le seul point certain, et nous l'avons rattachée à un processus de méningite pie-mérienne.

L'autopsie nous a révélé l'existence d'un gliome ayant envahi la plus grande partie du cerveau antérieur gauche.

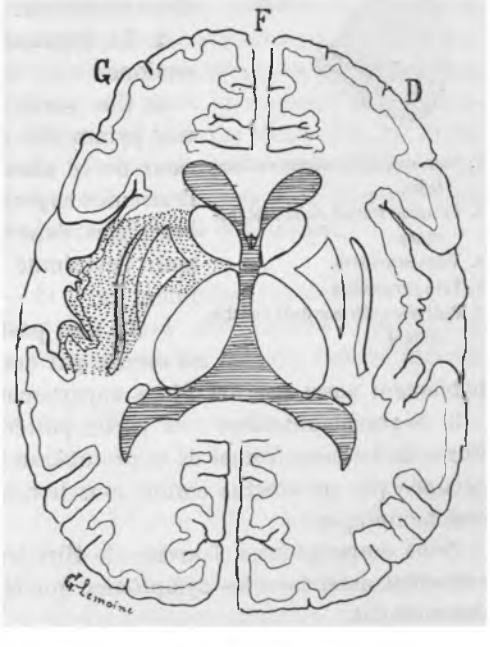

II. *Délimitation de la lésion.* — Le protocole de M. le Dr Vervaeck indique les régions envahies par la lésion; le schéma ci-contre, dressé par notre externe, M. Lemoine, permet d'en apprécier l'étendue. Le gliome occupait toute l'épaisseur du noyau lenticulaire, le coude et le segment antérieur de la capsule interne; il s'étend à la substance blanche voisine sur une étendue variable par une marge inégale. En bas et en dehors, il intéresse la capsule externe, l'avant-mur, la capsule extrême et la substance grise des circonvolutions de l'insula.

III. *Lésion de la capsule interne.* — Occupons-nous spécialement de la capsule interne. Cette capsule représente le carrefour rétréci affectant la forme d'un cordon étalé de 7 à 8 millimètres de largeur. On lui distingue trois régions : le genou, le bras antérieur et le bras postérieur. La disposition des trois segments est représentée dans le schéma ci-contre, emprunté à Obersteiner; le noyau caudé est représenté par les lettres *Nc*, la couche optique par *Tho* et le noyau lenticulaire par *Nlf*.

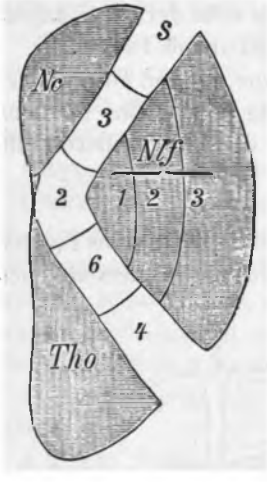

2. Voie des nerfs cérébraux moteurs.
3. Faisceau frontal de la protubérance.
4. Voies sensitives.
5. Voie pyramidale.
S. Pédicule antérieur de la couche optique.

La répartition des fibres nerveuses à travers ce couloir a été interprétée comme suit :

1. Le genou (2) est occupé par les nerfs moteurs cérébraux.

2. Le segment postérieur est divisé en deux sections :

a) Une partie antérieure (6) traversée par la voie pyramidale motrice; dans le segment antérieur de ce champ se trouvent des fibres pour l'extrémité supérieure; ce sont les voies cortico-brachiales; dans le segment postérieur, des fibres pour l'extrémité inférieure, voies cortico-crurales;

b) Le tiers postérieur ou carrefour sensitif (4) est occupé par des nerfs de la sensibilité et probablement aussi par des fibres appartenant aux nerfs optique et olfactif.

3. Segment antérieur : la partie postérieure (3) ne renferme que des fibres du faisceau frontal de la protubérance. La moitié antérieure (S) est occupée par un tractus connu sous le nom de pédicule antérieur de la couche optique.

Nous empruntons à l'ouvage de Hirt les renseignements suivants qui résument assez bien les symptômes que les lésions de la capsule interne déterminent :

« On a parfois constaté l'existence de pertes de substance, en forme de sillon, sans qu'il se soit montré de troubles moteurs pendant la vie.

» Nous ignorons le rôle de la partie antérieure (S) de la capsule interne; ses lésions ne provoquent aucun phénomène morbide.

» Les lésions des deux tiers antérieurs du segment postérieur, correspondant à la région 6 du schéma d'Obersteiner, entraînent à leur suite l'hémiplégie typique ordinaire avec paralysie des branches inférieures du facial.

» Une lésion de très peu d'étendue, circonscrite au genou (2) de la capsule, peut produire une paralysie faciale isolée.

» La lésion de la partie postérieure des deux tiers antérieurs (3) entraîne principalement la paralysie de la jambe.

» La lésion localisée à la région 4 intéresse la voie sensorielle ou carrefour sensitif de Charcot; elle entraîne la perte de la sensibilité ou hémianesthésie de la moitié opposée du corps; en même temps, du côté anesthésié, les nerfs des sens prennent part à l'affection : l'ouïe et l'odorat sont abolis ou du moins affaiblis. »

Ces conclusions sont en général assez exactes; toutefois, il y a lieu de ne se prononcer qu'avec la plus grande réserve sur les rapports entre certaines lésions capsulaires et les manifestations nerveuses périphériques. Les dernières recherches de Déjerine ont remis en question la composition histologique du segment postérieur; d'après ces recherches, les fibres sensitives ne se groupent pas en un faisceau compact occupant une région déterminée et limitée du segment postérieur de la capsule interne; elles s'entremêlent avec des fibres à trajet complexe et descendant.

IV. *Applications cliniques.* — Si nous appliquons ces données à notre malade, nous avons constaté chez lui que le glio-sarcome intéressait le genou et tout le segment antérieur de la capsule interne, soit les régions 2, 3, 5.

Laissons de côté la région 5, qui paraît rentrer dans les zones encore silencieuses pour la science contemporaine. Il nous reste les régions 2 et 3. Or, nous avons vu qu'une lésion de très peu d'étendue circonscrite au genou (2) peut ne produire qu'une paralysie faciale isolée. Chez notre malade, cette région était envahie dans sa totalité par le gliome. Il est à présumer que ce néoplasme n'aura exercé d'effet que sur une partie des fibres nerveuses qui y passent; il est d'autant plus probable qu'il en a été ainsi, que la limite du gliome était marquée par la couche optique restée intacte et que la marge de cette limite était irrégulière. Les symptômes d'hémiplégie faciale droite s'expliquent dans cette hypothèse.

Il n'en est pas de même pour la région 3 dans sa partie postérieure;

d'après Hirt, elle entraînerait principalement la paralysie de la jambe. Or chez notre malade, il n'y a pas eu d'hémiplégie des membres.

L'absence de l'hémiplégie typique ordinaire s'explique par l'intégrité de la région **6**.

Quant à la sensibilité, elle était pervertie, bien que la région **4** fût en apparence intacte; il y avait des îlots anesthésiques à différentes régions du corps, mais des deux côtés. Cet état rappelait la dissociation syringomyélique.

V. *Séméiologie.* — La maladie a débuté vers le 15 janvier 1901, et la malade est morte le 4 avril; la durée totale de la maladie a été environ de trois mois. Jusqu'au 22 février, il n'y a eu que de la fatigue générale, de la céphalalgie frontale et de la rachialgie cervicale. A partir du 22 février, hémiplégie faciale droite qui a persisté jusqu'à la mort. Il n'y a pas eu de paralysie des membres : la malade a circulé dans les salles jusqu'au 10 mars.

La sensibilité a été conservée, mais elle était pervertie aux membres inférieurs; il y avait de l'anesthésie par plaques limitées, qui ont été envahies plus tard par des poussées localisées de lichen rouge de Wilson en zones circinées.

L'intelligence est restée intacte jusqu'à la fin; la malade était assoupie, mais répondait nettement et avec précision. Il n'y a pas eu d'aphasie.

Les organes des sens étaient normaux. Il n'y a eu de troubles que du côté de la vue; nous y revenons plus loin. Pas de strabisme.

Des accidents se sont produits dans le cours de la maladie; il y a eu une amygdalite, le 28 février, et une éruption discrète de lichen ruber de Wilson aux deux cuisses par poussées successives de corymbes circinés. Nous pouvons les négliger au point de vue du processus de la maladie.

Celle-ci s'est ainsi présentée jusqu'à la mort avec le syndrome suivant : hémiplégie faciale droite, sans paralysie des membres; somnolence; céphalalgie continue, plus violente par moments; névrite optique, qui s'est déclarée le 26 février et qui persistait encore le 29 mars.

VI. *Lichen ruber de Wilson.* — La sensibilité de la peau a été pervertie dès le début de la maladie; il y a eu des zones limitées d'anesthésie à plusieurs régions des deux côtés du corps; il y a lieu de noter que l'anesthésie n'était pas permanente et qu'elle a disparu parfois assez rapidement sans laisser d'hyperesthésie.

Un seul symptôme sensible a été persistant, c'est la douleur au membre inférieur droit, qui a été le premier envahi par une éruption discrète de lichen ruber. Nous avons décrit plus haut les caractères de cette éruption qui rappelaient ceux des anneaux sur lesquels Besnier et Doyon ont appelé l'attention.

Nous croyons à l'origine nerveuse de l'éruption de notre malade, qui se rapprocherait ainsi de ce que l'on a désigné sous le nom de *lichen neuroticus ;* ce qui nous fait admettre ce rapport pathogénique, ce sont les signes de perversion de la sensibilité que nous avons constatés. Toutefois, nous ne sommes pas à même de déterminer la nature des lésions qui lui ont donné naissance, et la localisation du glio-sarcome frontal ne nous a pas donné de renseignements formels à ce sujet.

Nous croyons qu'il est plus prudent de nous borner à rapporter l'histoire clinique du cas, sans nous engager dans l'examen critique d'une question que les recherches scientifiques n'ont pas élucidée.

VII. *Névro-rétinite.* — L'état des yeux a attiré notre attention dès l'entrée de la malade à l'hôpital; nous n'avons pas relevé à ce moment de symptômes de ce côté, et quand l'hémiplégie faciale droite s'est déclarée le 22 février, les pupilles étaient également et modérément dilatées et obéissaient à l'action de la lumière. Ce n'est que le 26 février que le sujet a commencé à se plaindre de troubles de la vue. Nous avons demandé la détermination de l'état des yeux à M. le Dr Melotte, chargé du service des maladies des yeux à l'hôpital Saint-Pierre. Notre honorable collègue a constaté l'existence d'une rétinite bilatérale avec hémorragie aux deux yeux, et a suivi régulièrement le cas. Le 8 mars, il a noté une légère amélioration; le fond des yeux s'éclairait mieux et les hémorragies se résorbaient. Le 29 mars, la note de M. le Dr Melotte était rédigée comme suit : « Les plaques de rétinite et d'hémorragies constatées le 26 février ont disparu. Il reste une névrite fortement accentuée avec congestion des veines. »

M. le Dr Melotte a bien voulu rédiger une note dans laquelle il a consigné son opinion, et nous la reproduisons tout entière à cause de sa valeur scientifique et de l'importance des considérations qu'il y développe :

« *Premier examen,* fait le 26 février 1901 : Aucune lésion extérieure de l'œil ni des muscles extrinsèques.

» *Acuité visuelle :* La malade a un brouillard devant les yeux, mais la

vision ne peut être mesurée, par suite de l'impossibilité de fixer l'attention du sujet.

» *L'examen à l'ophtalmoscope* montre une papille grise, un peu œdématiée. Au pourtour se trouve un voile grisâtre masquant les bords et les vaisseaux. L'infiltration se propage le long des vaisseaux et ceux-ci apparaissent entourés d'une sérosité blanchâtre. On remarque encore de petits foyers hémorragiques striés autour de la papille.

» Au niveau de la macula, de petites taches blanchâtres, dues à la dégénérescence graisseuse des fibres nerveuses, rayonnent autour de la tache jaune. Les artères sont amincies, les veines gonflées et tortueuses. L'ensemble des lésions anatomo-pathologiques me poussèrent à poser le diagnostic de rétinite albuminurique, bien que dans les urines on n'eût constaté que des traces d'albumine.

» *Second examen,* fait le 29 février : Je vis l'erreur du diagnostic ; les foyers hémorragiques et les petites plaques blanches au niveau de la macula avaient disparu sans laisser de traces. Or, dans la rétinite albuminurique, les foyers hémorragiques et les plaques subsistent longtemps et laissent souvent des traces soit de pigmentation du sang, soit de plaques d'atrophie de la rétine. Je me trouvais en présence d'une *névro-rétinite descendante.*

» La papille était tuméfiée, l'infiltration péripapillaire et autour des vaisseaux sanguins très considérable, les artères plus amincies, les veines plus gonflées et tortueuses. Je pensai à une méningite ou à une tumeur cérébrale.

» *Mécanisme des symptômes observés dans les yeux :* L'affection descend des centres nerveux le long de la gaine du nerf optique. Elle imprègne par sa sérosité le tissu cellulaire du nerf, d'où augmentation du volume de celui-ci et son étranglement au niveau de l'anneau sclérotical ; de là, la sérosité passe dans la rétine principalement le long des vaisseaux. Compression du nerf au niveu de l'anneau.

» *Conséquences :* Les artères s'amincissent, se vident ; les veines se dilatent et deviennent tortueuses ; dégénérescence nerveuse, d'où plaques blanchâtres ; foyers hémorragiques dus à la pression et à la dégénérescence des parois des vaisseaux.

» *Causes de la névro-rétinite :* Hydrocéphalie ; tumeur cérébrale ; inflammation de la base du crâne ; néoplasmes ; tumeurs de l'orbite ; phlegmon de l'orbite. »

Constatons tout d'abord que l'examen de M. le Dr Melotte a été des plus soignés et a abouti à la reconnaissance exacte des lésions des deux

yeux; rétinite bilatérale avec hémorragies aux deux yeux le 26 février; névro-rétinite le 8 mars. Il n'y a pas eu d'erreur, l'évolution du cas l'a prouvé et le renseignement ophtalmoscopique a été exact.

Mais l'interprétation a été erronée et nous sommes heureux de l'occasion qui se présente pour revenir une fois encore sur l'importance qu'il y a à distinguer la constation d'un symptôme d'avec son interprétation. Il y a une tendance générale à rechercher des caractères pathognomoniques de certaines affections, alors qu'il n'y en a pas en médecine clinique. Nous l'avons dit à propos de la syphilis et de l'alcoolisme auxquels on rattache avec un parti pris déplorable certaines manifestations anatomiques qui n'ont rien de pathognomonique. Nous en avons eu la preuve chez certains de nos malades à propos de la rétinite. De ce fait bien établi que dans un grand nombre de cas de néphrite granuleuse on rencontre des lésions hémorragiques ou de dégénérescence de la rétine, on conclut trop facilement à l'existence de la maladie de Bright quand on constate ces lésions. Il nous est arrivé à plusieurs reprises de recevoir des protocoles ophtalmoscopiques avec la mention de rétinite albuminurique, alors que le sujet n'avait pas d'albuminurie. La *rétinite* était une réalité, mais l'interprétation albuminurique n'était pas l'expression de la vérité.

Il n'y a qu'une manière de faire de la médecine et elle comporte deux opérations : d'abord la constatation simple des symptômes en dehors de toute interprétation immédiate; puis, quand tous les symptômes ont été notés, on procède à leur examen critique, et c'est du résultat de cet examen critique que l'on pourra déduire la signification de l'ensemble des symptômes et poser un diagnostic.

C'est de la pathologie générale élémentaire, la seule qui permette de faire l'étude de la biologie pathologique. Nous vous engageons à vous tenir à cette loi et à ne jamais conclure à un diagnostic en vous basant sur un seul symptôme. Quelque important qu'il soit, il n'en est aucun qui soit pathognomonique de telle ou telle affection.

Nons concluons : notre honorable collègue M. Melotte a parfaitement reconnu et précisé la lésion qui existait du côté de la rétine de notre malade, et son diagnostic de rétinite avec hémorragies était exact. L'ensemble des lésions qu'il a constatées se rencontre fréquemment dans les cas de néphrite; de là la qualification d'*albuminurique* qu'il a donnée à cette lésion. Là est l'erreur; la malade n'avait pas de maladie de Bright; elle n'en a pas présenté les symptômes; l'autopsie a établi que les reins étaient normaux.

VIII. *Hématologie.* — L'analyse du sang a été faite par M. le Dr Van Nypelseer le 27 février, quand la rétinite hémorragique bilatérale s'est produite; le résultat de l'examen est consigné dans le tableau suivant :

NORMAL.		27 février 1901.
14 %	Hémoglobine % (Gowers).	9.80
4,500,000	Globules rouges par mm³.	4,040,000
8,000	Globules blancs par mm³.	13,000
»	Globules uninucléés	1,530 soit 12 %
»	Globules multinucléés	11,470 soit 88 %
1 : 560	Rapport globulaire.	1 : 310
3.11	Richesse hémoglobinique $\frac{H}{N}$ par million de globules rouges	2.42

Cette analyse ne nous a guère donné que les renseignements habituels dans les cas d'hémorragie : diminution de la proportion d'hémoglobine et du nombre des globules rouges par mètre cube ; réduction de la richesse hémoglobinique, descendue à 2.42 par million d'hématies, soit à 0.77 en représentant, conformément à l'opinion de M. le Dr Van Nypelseer, l'état normal par 1.

La modification du nombre des globules blancs est intéressante à noter; il y a eu de l'hyperleucocytose représentée par le chiffre de 13000 globules blancs par millimètre cube; c'est la suite habituelle dans les cas d'hémorragie, et le cas actuel tendrait à établir que cet effet se produit même quand l'hémorragie est peu abondante. D'autre part, la proportion relative des leucocytes uninucléés et des multinucléés a été de 12 % pour la première espèce et de 88 % pour la seconde catégorie. Si l'on se reporte aux résultats consignés plus haut à la page 241, on voit que, chez le malade dont l'observation figure sous le n° 230, nous avons noté la même proportion entre les deux espèces de globules blancs. Les considérations développées à ce sujet sont applicables au cas actuel.

IX. *Gliome.* — Nous avons eu l'occasion de rapporter sous le n° 130, à la page 162 du tome IX, l'observation d'un cas de gliome télangiectasique du cerveau antérieur gauche qui s'est terminé par asphyxie consécutive à des accès convulsifs subintrants.

Qu'est-ce que le gliome?

La définition macroscopique est facile à donner. Le gliome est constitué par un tissu mollasse vascularisé, d'une couleur jaune pâle, d'un reflet luisant; il rappelle un peu la consistance de la gelée; au premier abord, on serait tenté de le considérer comme un ramollissement cérébral. La limite du gliome n'est pas nette; le tissu s'étend en effet par des digitations dans le tissu sain, avec lequel il se confond insensiblement.

La définition morphologique est plus difficile à donner. On en a fait un sarcome, et notre honorable collègue, M. le Dr Vandervelde, lui donne le nom mixte de sarcome névroglique. D'autres l'ont rapproché des tumeurs colloïdées, et le considérant comme une dégénérescence qui peut atteindre tous les tissus normaux et pathologiques, voudraient le voir disparaître du langage scientifique.

Cette dernière opinion, qui assimile le gliome à la dégénérescence colloïde, ne compte que de rares partisans; la plupart des histologistes le rattachent au sarcome et en font une variété développée aux dépens du tissu conjonctif des centres nerveux. C'est un point scientifique qui vous est exposé d'une manière complète et approfondie dans le cours d'anatomie pathologique de M. le Prof Stiénon.

X. *Urologie.* — Nous avons recherché si l'analyse chimique de l'urine ne nous fournirait pas de renseignements de nature à nous éclairer au sujet du diagnostic; les résultats obtenus par M. Richard sont consignés dans le tableau qui figure à la page 370.

Les points principaux que les analyses mettent en relief sont les suivants:

1. *Azoturie :* La moyenne de l'urée quotidienne éliminée a été de 17 grammes. Rapproché du régime extrêmement réduit de la malade, ce chiffre est plutôt exagéré, et il était de nature à exclure la malignité cancéreuse et à faire admettre un processus plutôt inflammatoire.

2. *Chlorurie :* Elle a été déprimée dans la première période, ce qui dépendait probablement de l'atteinte d'amygdalite; mais la dépression a été peu prononcée. Le niveau s'est relevé à un chiffre normal, en rapport avec le régime. Il n'y avait pas d'inflammation.

3. *Phosphaturie :* C'est surtout en vue de nous assurer de l'état du rapport phosphaturique que nous avons demandé l'analyse de l'urine. Dans les premiers jours de la maladie, nous avons hésité au point de vue du diagnostic entre une affection organique ou hystérique du sujet. Gilles de la Tourette a émis l'opinion que l'état du rapport phosphaturique

permet d'établir le diagnostic dans les cas douteux. Quand les troubles cérébraux sont d'origine organique, sous la dépendance d'une lésion cérébrale, le rapport phosphaturique est normal et l'acide phosphorique est combiné pour les deux tiers à des alcalins et pour un tiers à des bases. Quand les symptômes cérébraux sont de nature hystérique, le rapport est inverti, la plus grande partie de l'acide phosphorique est combinée à des terres. Chez notre malade, l'inversion n'existait pas et le rapport phosphaturique restait normal.

DATE. 1901.	QUANTITÉ D'URINE.	URÉE.	CHLORURES.	ACIDE PHOSPHORIQUE combiné aux alcalins.	ACIDE PHOSPHORIQUE combiné aux terres.	ACIDE PHOSPHORIQUE TOTAL.	RAPPORT PHOSPHATURIQUE. Rapport $\frac{A}{T}$	ACIDITÉ en $Ph^2O^5.3H^2O$
28 février.	540	16.28	4.05	0.89	0.32	1.21	73 : 27	0.53
1er mars .	640	21.22	2.84	1.24	0.34	1.58	78 : 22	1.33
2 — .	500	17.56	1.00	1.26	0.31	1.57	80 : 20	1.30
3 — .	Urine incomplète.			»	»	»	»	»
4 — .	480	14.46	1.92	0.72	0.48	1.20	60 : 40	0.56
5 — .	600	11.15	4.20	0.51	0.21	0.72	71 : 29	Alcaline.
TOTAL . .	2,760	80.67	14.01	4.62	1.66	6.28	362 : 138	
MOYENNE.	552	16.13	2.80	0.92	0.33	1.25	73 : 27	
11 mars .	1,160	16.32	5.80	0.47	0.29	0.76	62 : 38	Neutre.
12 — .	800	14.87	5.60	0.66	0.28	0.94	70 : 30	Id.
13 — .	880	15.47	7.04	0.72	0.22	0.94	77 : 23	Id.
14 — .	760	21.01	2.28	1.60	0.48	2.08	77 : 23	Id.
15 — .	740	18.98	7.40	0.49	0.37	0.86	57 : 43	Id.
TOTAL . .	4,340	86.65	28.12	3.94	1.64	5.58	343 : 157	
MOYENNE.	868	17.33	5.62	0.79	0 33	1.12	69 : 31	

Bien que l'observation ne nous permette pas d'admettre l'opinion de Gilles de la Tourette comme l'expression d'une réalité constante, nous croyons cependant à l'importance du rapport phosphaturique, et quand il n'est pas inverti, la probabilité existe en faveur d'une lésion organique non hystérique.

N° 246.

Apoplexie cérébrale. Retour de l'intelligence. Hémiplégie droite. Aphasie par lésion sous-corticale.

La nommée Marie Van C..., veuve Van den R..., 69 ans, ménagère, constitution forte, tempérament sanguin, est apportée à l'hôpital Saint-Pierre (salle 37, lit 10) dans la soirée du 14 décembre 1900.

Les parents ne nous renseignent pas d'antécédents morbides. Elle a été atteinte d'apoplexie cérébrale le 7 décembre et a été soignée chez elle; elle porte aux mollets des traces des révulsifs qui y ont été appliqués.

A son entrée, nous trouvons la malade éveillée, aphasique, avec de l'hémiplégie droite et une légère déviation conjuguée de la face vers la gauche. Rétention et incontinence d'urine. Le pouls est irrégulier, lent. La respiration est égale; peu d'oppression.

La sensibilité est conservée dans le membre paralysé. Le réflexe patellaire est supprimé. Le réflexe plantaire de Babinski existe du côté droit, paralysé; à gauche, le frottement de la plante du pied donne d'abord de la flexion du gros orteil, à laquelle succède immédiatement l'extension. Les pupilles sont également dilatées.

L'urine, retirée par la sonde, a une densité de 1.032, est acide et renferme des traces d'albumine.

Le symptôme qui attire surtout l'attention, c'est que la malade est éveillée et suit du regard ce qui se passe autour d'elle. Mais elle est absolument aphasique; elle ne parvient pas à articuler un seul mot. Elle avale facilement. Nous ne réussissons pas à lui faire pousser la langue; quand nous le lui demandons, elle nous regarde avec une expression anxieuse, porte la main gauche à la lèvre, mais ne pousse pas la langue.

Nous cherchons à nous assurer si elle comprend ce que nous lui disons. Quand on l'appelle par son nom, elle tourne la tête vers celui qui parle. Je lui demande la main, elle me tend la main gauche; je lui demande de me la serrer, elle me la serre. Elle paraît donc comprendre; mais l'effort qu'elle fait épuise assez vite son intelligence des mots.

Le 16 décembre, le réflexe de Babinski a disparu au pied droit. Les

pupilles, qui étaient dilatées hier, sont aujourd'hui également et modérément contractées. Le pouls est irrégulier, athéromateux, à 60. La respiration commence à s'embarrasser; elle est à 38. La paralysie du buccinateur droit est plus accentuée que hier et la joue droite est agitée comme une voile quand la malade respire la bouche fermée.

Les selles ont dû être provoquées par lavement et la rétention d'urine avec incontinence a nécessité de fréquents cathétérismes.

Le 18 décembre, le poumon s'est entrepris et la malade a succombé à l'asphyxie le 19, à 4 heures du matin.

La température n'a pas dépassé 37°6.

Autopsie. — Elle a été faite par M. le Dr Vervaeck.

La rigidité cadavérique persiste. Lividités assez marquées. Tache verte. Décomposition assez avancée.

A l'ouverture de la poitrine, les cavités pleurales ne renferment pas de liquide; il y a quelques adhérences aux sommets.

Poumon droit : pèse 570 grammes. Les lobes supérieur et moyen sont emphysémateux, anémiés et crépitent partout. Au lobe inférieur, vive congestion avec quelques foyers lobulaires d'hépatisation.

Bronches : parois épaissies; renferment du muco-pus.

Poumon gauche : pèse 990 grammes. Sommet emphysémateux, anémié. Le lobe inférieur, vivement congestionné et œdématié, présente un certain nombre de foyers de pneumonie lobulaire. Mêmes lésions de bronchite qu'au poumon droit.

Cœur : pèse 440 grammes; mesure $12 \times 10 \times 3$. La cavité péricardique ne renferme pas d'épanchement. Organe en diastole, chargé de graisse dans sa partie droite, hypertrophié et dilaté à gauche. Artères coronaires athéromateuses; péricarde viscéral sain; myocarde congestionné, de consistance diminuée.

Ventricule gauche : endocarde pariétal épaissi au voisinage de la valvule mitrale, indurée, athéromateuse. Bord libre rétracté, épaissi. L'orifice mitral ne laisse passer qu'un doigt.

Ventricule droit : non dilaté. Endocarde sain. Valvule tricuspide très souple.

Orifice pulmonaire : valvules transparentes.

Orifice aortique : valvules scléreuses, athéromateuses. Léger rétrécissement aortique.

L'aorte est un peu dilatée. La paroi n'offre pas de lésions athéromateuses. Les oreillettes, très dilatées, renferment du sang liquide, noirâtre. Le trou de Botal est oblitéré.

Foie : pèse 1210 grammes; mesure 17 × 25 × 5. La capsule est épaissie au niveau du ligament suspenseur et au niveau d'un sillon dû au corset. A la section, le parenchyme hépatique est congestionné, de consistance augmentée par suite de la sclérose conjonctive. Les canaux vasculaires et biliaires sont béants. La vésicule est distendue de bile brune.

Rate : pèse 100 grammes; mesure 9 × 6 × 2 ½; sclérosée.

Rein droit : pèse 120 grammes; mesure 10 × 5 × 2 ½. Le rein se décortique facilement. A la section, la substance corticale est réduite d'étendue, un peu jaunâtre, mais sans aspect granuleux. La substance médullaire, congestionnée, paraît saine.

Rein gauche : pèse 110 grammes; mesure 9 × 5 × 2; mêmes caractères que le rein droit.

Capsules surrénales : décomposées, de même que l'*estomac* et les *intestins*.

Cavité abdominale : ne renferme pas de liquide. Péritoine sain.

Matrice, trompes, ovaires : rien d'anormal.

Centres nerveux : dure-mère épaissie, sans adhérences anormales. Œdème cérébral très abondant. Pie-mère opacifiée au niveau du chiasma et de la scissure interhémisphérique. Artères de la base non athéromateuses. A la section, on constate l'intégrité de l'hémisphère droit; mais, à gauche, on note un état de ramollissement de presque tout le lobe frontal. Ce ramollissement mesure, dans le diamètre antéro-postérieur, de 4 à 6 centimètres; verticalement et transversalement, il occupe toute l'épaisseur de la substance nerveuse du lobe frontal. Il s'arrête, en arrière, à l'extrémité antérieure des noyaux et capsules qui sont respectés et n'offrent pas d'hémorragie. Ce ramollissement paraît consécutif à une hémorragie siégeant dans la substance blanche.

Ce foyer hémorragique siège exactement dans la partie de la substance blanche correspondant à la partie postérieure de la troisième circonvolution frontale (ou circonvolution inférieure) et empiète sur la partie correspondant à la deuxième frontale (ou moyenne) et au tiers inférieur de la frontale ascendante. L'écorce de ces circonvolutions est ramollie, ecchymosée, mais ces lésions ne paraissent être que secondaires. Le ramollissement cérébral occupe donc toute la région de l'hémisphère gauche comprise entre l'extrémité antérieure de cet hémisphère et un plan oblique passant par la partie antérieure des noyaux et capsules et la partie infé-

rieure de la scissure de Rolando. Ce plan est oblique et en arrière. Les expériences d'injection du réseau artériel de la sylvienne démontrent la perméabilité de toutes les branches.

Réflexions. — I. *Diagnostic.* — Le diagnostic d'apoplexie cérébrale avait été établi à l'entrée à l'hôpital ; nous avons pensé qu'elle reconnaissait une hémorragie pour cause, mais nous avons réservé ce diagnostic anatomique en présence des enseignements que nous avons puisés dans l'étude poursuivie par l'autopsie de nombreux cas d'apoplexie cérébrale que nous avons observés.

L'autopsie nous a révélé qu'il s'agissait bien d'une hémorragie cérébrale et qu'elle existait dans le domaine de l'artère sylvienne.

Le cas a présenté des particularités sur lesquelles nous appelons l'attention.

II. *Délimitation des lésions.* — Il importe avant tout de bien préciser le siège et l'étendue des lésions. Le protocole de M. le Dr Vervaeck nous fait connaître leur délimitation précise. Notons d'abord l'absence de l'état athéromateux des artères cérébrales. La lésion principale siégeait dans la substance blanche du lobe frontal gauche et se présentait sous la forme du ramollissement occupant une étendue antéro-postérieure de 4 à 6 centimètres et en hauteur toute l'épaisseur du lobe frontal. Le dessin ci-contre, dressé par notre externe, M. Lemoine, d'après une coupe vertico-transversale passant par la partie moyenne de la frontale ascendante, indique sa situation ; la lésion correspondant à la zone granulée était sous-corticale. Mais à côté de cette lésion, il en existait une autre, hémorragique, figurée sur le schéma de M. Lemoine par la tache noire ; elle occupait la

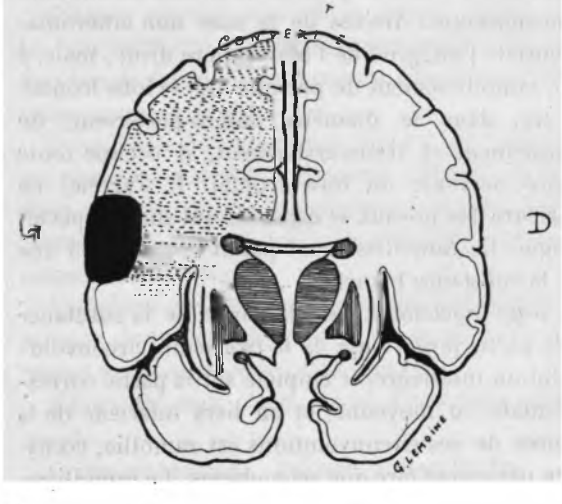

partie postérieure des trois circonvolutions frontales; son étendue était plus marquée en arrière de la troisième circonvolution frontale. L'écorce des circonvolutions était ramollie; mais l'hémorragie avait eu son siège principal en arrière de la substance grise, et celle-ci n'avait été intéressée que secondairement.

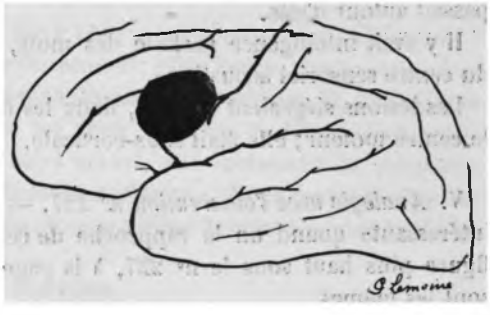

Le second schéma de M. Lemoine indique le niveau de la surface des circonvolutions envahi par le processus de ramollissement.

La lésion occupait tout le lobe frontal; elle était sous-corticale, mais intéressait en partie la substance grise des circonvolutions frontales gauches.

III. *État éveillé de la malade.* — Si nous abordons le terrain séméiologique, nous constatons que le sujet a été atteint de l'attaque apoplectique le 7 décembre; d'après les renseignements, celle-ci avait été caractérisée par la perte complète de l'intelligence et la paralysie flasque de tout le corps. Nous avons vu la malade le 14 décembre, soit sept jours après; elle était revenue à elle, mais avec de l'hémiplégie droite et de l'aphasie; la sensibilité était conservée dans le membre paralysé. L'intervalle de sept jours avait suffi pour faire disparaître les symptômes généraux de l'ictus et pour ne laisser persister que les symptômes directs de la destruction : hémiplégie droite et aphasie.

L'hémiplégie n'intéressait que la motilité; la sensibilité était conservée; ce symptôme nous permettait de conclure à l'intégrité du segment postérieur de la capsule interne droite. L'exactitude de cette conclusion a été établie par l'autopsie.

IV. *Aphasie.* — Elle était absolue; la malade n'articulait même aucun son. Nous nous trouvions encore une fois en présence de cette forme spéciale d'aphasie caractérisée par la perte totale de la parole.

Nous avons recherché avant tout s'il y avait surdité verbale. Elle n'existait pas; les renseignements notés plus haut l'indiquent.

Nous n'avons pas recherché s'il y avait agraphie; la malade ne savait en effet pas écrire.

Malgré l'absence complète de la parole, le cas ne rentrait pas dans la catégorie de l'*aphasie totale* de Wernicke, puisque l'intelligence des mots était conservée. Il s'agissait de la variété dite aphasie motrice.

La vue était bien conservée; la malade suivait du regard ce qui se passait autour d'elle.

Il y avait intelligence parfaite des mots, correspondant à une intégrité du centre sensoriel acoustique.

Les lésions siégeaient ailleurs, dans les fibres de transmission ou dans le centre moteur; elle était sous-corticale.

V. *Analogie avec l'observation n° 227.* — L'histoire de cette malade est intéressante quand on la rapproche de celle de Françoise De B..., qui figure plus haut sous le n° 227, à la page 208. Les caractères cliniques sont les mêmes.

Les deux sujets ont eu une attaque d'apoplexie cérébrale. Ils en sont revenus avec retour de l'intelligence, mais avec une hémiplégie droite.

Ils observaient avec la plus grande attention ce qui se passait autour de leur lit; ils entendaient et comprenaient ce qui se disait et traduisaient par la mimique qu'ils se rendaient compte de ce qu'on leur demandait: les mouvements des lèvres et de la langue étaient libres; la déglutition était facile ainsi que la mastication. Seulement le sujet de l'observation actuelle ne parvenait pas à pousser la langue quand on le lui demandait; elle se bornait à porter la main gauche aux lèvres avec une expression anxieuse; elle comprenait ce que nous voulions, mais sans réussir à le réaliser.

Les deux sujets avaient de l'hémiplégie droite, avec maintien de la sensibilité.

A en juger par les symptômes objectifs, les deux cas se présentaient dans les mêmes conditions. Au point de vue anatomo-pathologique, leur situation était absolument différente.

Dans le premier cas, rien que de l'œdème cérébral et ventriculaire.

Dans le second cas, ramollissement de tout le lobe frontal gauche à la suite d'une hémorragie dont le foyer siégeait dans la substance blanche en arrière des circonvolutions frontales. Les noyaux et les capsules étaient respectés.

L'hémiplégie droite sans entreprise des capsules et avec maintien de la sensibilité s'explique dans ce cas; la voie pyramidale directe était détruite dans les fibres rayonnantes du lobe frontal gauche et leur suppression rend compte de l'hémiplégie, au même titre que si l'interruption s'était

produite dans le carrefour de la capsule interne ou dans celui du pied des pédoncules cérébraux.

VI. *Interprétation.* — Reportons-nous maintenant aux schémas interprétatifs des aphasies.

Nous constatons avant tout deux lésions cérébrales bien différentes : chez l'une, hémorragie et ramollissement; chez l'autre, hydropisie cérébrale sous les deux formes de l'épanchement ventriculaire et de l'œdème de la substance cérébrale. Chez les deux malades, la lésion était sous-corticale; chez la seconde, le sujet actuel, elle intéressait la substance corticale par un processus d'extension malacique. Nous écartons chez les deux malades toute atteinte de la circonvolution temporale dont la lésion entraînerait la surdité verbale.

Examinons les deux facteurs morbides.

VII. *Hydropisie cérébrale.* — L'œdème cérébral était très prononcé chez les deux sujets, à la fois comme épanchement ventriculaire et comme œdème interstitiel. Cet élément anatomique est des plus fréquents, sans qu'il entraîne fatalement l'apoplexie ou l'aphasie. Mais il y a lieu de distinguer deux formes d'œdème, aiguë et lente dans son évolution, de même que la clinique nous enseigne que l'œdème aigu ou chronique du poumon entraîne des désordres absolument différents, de même que l'ascite aiguë consécutive à une pyléphlébite a une symptomatologie différente de celle de l'ascite lente de l'hydropisie à origine cardiaque ou rénale.

Nous avons insisté sur le même sujet à propos de la pleurésie bilatérale dont le sujet de l'observation n° 219 a été atteint.

A côté de l'abondance de l'épanchement, il faut tenir compte d'un deuxième facteur beaucoup plus important en pathogénie : c'est la rapidité avec laquelle l'épanchement se produit. Nous avons rapporté à la page 4 du tome IX l'observation marquée sous le n° 98 d'un sujet qui a succombé subitement à une apoplexie séreuse : hydropisie cérébrale ventriculaire qui avait déterminé le déplissement du lobule lingual d'un côté. Le malade circulait et parlait avec facilité le jour même où il a succombé à une poussée aiguë d'hydropisie ventriculaire cérébrale.

A côté de ce fait, nous rappellerons celui dont l'observation figure sous le n° 178 dans le tome X. L'hydropisie ventriculaire était beaucoup plus prononcée: M. le Dr Vervaeck, qui a fait l'autopsie, l'a estimée à 500 centimètres cubes au moins. Les circonvolutions cérébrales étaient déplissées,

et la substance blanche, refoulée, constituait une mince bordure garnissant comme d'une berge étroite les vastes bassins kystiques des cavités ventriculaires. Et cependant nous n'avions eu ni apoplexie séreuse ni troubles aphasiques ; l'intelligence était réduite, mais conservée: l'exercice était possible.

La différence séméiologique trouve sa raison d'être dans le mode de production de l'hydropisie. Chez la malade du n° 178, l'hydropisie s'était formée peu à peu et graduellement développée depuis l'âge de 7 ans; la malade a succombé à l'âge de 15 ans à une méningite aiguë typhoïde.

L'abondance de l'œdème cérébral a donc une signification variable, suivant la rapidité avec laquelle il se produit. Or, chez le sujet de l'observation précédente, n° 227, nous avions dans le petit rein rouge les conditions favorables à une poussée brusque d'œdème cérébral et ventriculaire; et une proportion bien moins importante de liquide hydropique était de nature à provoquer le syndrome de l'apoplexie séreuse par suite de la rapidité de sa production.

L'intervention de l'œdème cérébral, dans la constitution des troubles aphasiques, nous paraît être bien établie par des cas analogues à celui qui est rapporté sous le n° 227, et qui constitue le type de l'apoplexie séreuse. L'infiltration œdémateuse rapide provoque le syndrome de l'apoplexie cérébrale identique à celui que l'hémorragie détermine. Il y a la même paralysie et, chose singulière, celle-ci affecte fréquemment la prédominance de la forme hémiplégique, le plus souvent droite. Nous ne nous rendons pas compte de cette prédominance; la gêne œdémateuse n'est pas plus forte d'un côté que de l'autre. Nous avons rencontré la même caractéristique hémiplégique droite dans les cas de méningite chronique pie-mérienne généralisée.

Que l'aphasie motrice s'ajoute aux symptômes de l'apoplexie séreuse, il n'y a là rien qui doive nous surprendre. La voie sous-corticale est assez profondément entreprise pour que l'aphasie motrice puisse en être la conséquence au même titre que les autres paralysies.

VIII. *Lésions sous-corticales hémorragiques ou nécrotiques.* — Elles se retrouvaient sous les deux formes chez notre malade : hémorragie sous-corticale et ramollissement consécutif occupant toute l'étendue du lobe frontal. La voie de conduction motrice pour la parole était détruite, et en admettant même l'intégrité du centre idéogène, l'aphasie motrice était inévitable.

IX. *Conclusions.* — Si nous appliquons l'étude des schémas à l'histoire de notre malade, nous arrivons aux conclusions suivantes : aphasie motrice sans surdité verbale.

Intégrité du lobe temporal gauche.

Ramollissement de tout le lobe frontal gauche à la suite d'un foyer d'hémorragie; le processus de ramollissement s'était étendu dans la substance grise des trois circonvolutions frontales gauches.

Nous avions ainsi chez notre malade deux lésions qui ont été invoquées comme facteur de l'aphasie motrice : la lésion corticale de Broca et la lésion sous-corticale.

C'est la dernière qui s'est produite d'abord ; l'hémorragie s'est déclarée dans la substance blanche qui est bordée par les circonvolutions frontales; elle a déterminé le ramollissement des zones blanche et grise voisines, et en interrompant la continuité de la voie de conduction motrice, elle a donné naissance à l'aphasie motrice.

Le centre idéogène qui perçoit et élabore les impressions acoustiques a continué à fonctionner, puisque la malade comprenait parfaitement ce qu'on lui disait et avait conservé l'intelligence des paroles qu'on lui adressait.

Où siège l'organe dans lequel est localisée l'intelligence des mots? D'après Wernicke, c'est dans le lobe temporal gauche, et cette opinion est assez généralement admise. Notre observation vient à l'appui de cette conclusion, puisque chez notre sujet le lobe temporal était intact.

X. *Résumé.* — Notre malade a été atteinte d'*aphasie motrice* par lésion primitivement sous-corticale du lobe frontal gauche; cette lésion était hémorragique et primitivement sous-corticale; elle a déterminé le ramollissement de toute la substance blanche du lobe frontal et de la substance grise correspondant au pied de la troisième circonvolution frontale (inférieure), au pied de la deuxième circonvolution frontale (moyenne) et au tiers inférieur de la circonvolution frontale ascendante.

Elle a conservé intacte la faculté de l'intelligence des mots; la région du lobe temporal n'était pas atteinte.

Il est impossible d'établir la part qui revient à la lésion de la circonvolution de Broca, les lésions primitivement sous-corticales rendant parfaitement compte du syndrome d'aphasie motrice.

N° 247.

Début brusque par une attaque de paralysie des quatre membres et aphasie sans perte de connaissance. Mort le 9 mars par pneumonie lobulaire. Petit rein blanc. Œdème cérébral et ventriculaire sans lésions hémorragiques ni de ramollissement.

La nommée Marie P..., épouse P..., 69 ans, ménagère, constitution forte, tempérament sanguin, entre à l'hôpital Saint-Pierre (salle 35, lit 18) le 8 mars 1901.

Elle n'a pas eu d'enfant et n'est plus réglée depuis vingt ans; elle a toujours eu une bonne santé. L'entourage de la malade nous renseigne qu'elle boit la goutte, mais modérément.

Le 4 février, elle est descendue pour aller à la garde-robe. En remontant chez elle, arrivée au dernier escalier, près de sa chambre, elle se sent subitement mal et s'affaisse dans les bras de son mari, qui la retient et la transporte dans son lit. Elle a de la paralysie des quatre membres et ne peut pas parler, tout en comprenant ce qui se dit autour d'elle. Elle n'a plus quitté le lit. Un médecin, appelé le 8, a prescrit de l'huile de ricin pour lever une constipation de quatre jours; elle ne parvient pas à avaler et on la transporte en civière à l'hôpital le 8, à 11 heures du matin.

A son arrivée, nous constatons l'état suivant. La femme reste absolument immobile dans son lit; elle a conservé sa connaissance; elle comprend ce qu'on lui dit, mais elle est atteinte d'aphasie motrice; elle est incapable d'articuler un seul mot. Elle avale sans s'étrangler; elle bouge la langue, mais elle est incapable de la pousser quand on le lui demande; elle fait des efforts visibles pour y parvenir, mais les efforts entraînent une contracture des masséters, et les mâchoires se ferment au point qu'il est impossible d'abaisser le maxillaire inférieur.

Les pupilles sont également et modérément contractées; les yeux ont conservé leur immobilité; il n'y a pas de déviation conjuguée. Paralysie du facial inférieur; abaissement de la commissure labiale droite; l'aile droite du nez est paralysée et bat comme une voile à chaque mouvement inspiratoire.

La respiration est embarrassée à 36, et l'on entend de gros râles trachéaux. Le pouls est régulier, à 100, très petit.

Il y a paralysie des quatre membres, mais les mouvements de la tête restent libres. La paralysie est plus prononcée à droite qu'à gauche; les membres droits soulevés retombent plus vite et plus lourdement que les membres gauches, où la résolution musculaire est moindre. La sensibilité persiste, surtout à gauche, où le pincement est ressenti plus douloureusement qu'à droite.

Les réflexes rotuliens sont presque abolis à droite, un peu plus marqués à gauche. Le réflexe du tendon d'Achille a disparu.

La sensibilité est abolie à la plante du pied droit. Le frottement de la plante du pied gauche produit une flexion totale et rapide du pied sur la jambe; il ne se produit aucun mouvement dans les orteils.

La vessie est vide par incontinence.

Prescription : lavement au séné; café.

Le 9 mars, la malade paraît encore comprendre ce qu'on lui dit; mais elle est incapable de répondre. Les symptômes de paralysie, notés hier, persistent. Du côté des pieds, on constate l'existence du réflexe de Babinski. La respiration est à 40, haletante, sans syndrome de Cheyne-Stokes. L'urine retirée par la sonde est acide et contient beaucoup d'albumine; ni sucre, ni sang, ni bilirubine.

L'état s'est aggravé dans la matinée par la production de foyers lobulaires, surtout évidents à droite. Il s'est établi du coma, et la malade s'est asphyxiée à 20 heures.

Autopsie. — Elle a été faite par M. le Dr Vervaeck.

La rigidité cadavérique persiste. Lividités peu marquées. Amaigrissement. Pas d'œdème.

A l'ouverture de la poitrine, pas d'épanchement pleural; quelques adhérences aux sommets.

Poumon droit : pèse 390 grammes. Parenchyme pulmonaire des trois lobes légèrement congestionné, crépite partout. Parois bronchiques, modérément épaissies.

Poumon gauche : pèse 305 grammes; mêmes caractères que le poumon droit.

Cœur : pèse 280 grammes; mesure $9 \times 9 \times 3\ ^1/_2$; volume : 265 centimètres cubes. En systole. Surchargé de graisse dans sa partie droite.

Péricarde sain. Myocarde brunâtre, de consistance légèrement augmentée.

Ventricule gauche : endocarde pariétal grisâtre au voisinage de la valvule mitrale qui est indurée, infiltrée d'athérome. Orifice mitral légèrement rétréci.

Ventricule droit : endocarde sain. Valvule tricuspide grisâtre, très souple. Orifice pulmonaire : valvules transparentes. Orifice aortique : valvules sclérosées athéromateuses. Parois aortiques : quelques traces d'athérome à l'origine des coronaires.

Foie : pèse 765 grammes; mesure $18 \times 17 \times 5\,1/2$; volume : 730 centimètres cubes. Capsule non épaissie au niveau du ligament suspenseur. Parenchyme anémié, de consistance fortement augmentée.

Rate : pèse 115 grammes; mesure $7 \times 5 \times 2$. Capsule non épaissie. Pulpe anémiée, de consistance scléreuse.

Rein droit : pèse 120 grammes; mesure $7 \times 4 \times 2\,1/2$. Se décortique difficilement. Surface granuleuse gris rose. A la section, substance corticale réduite à un petit liséré granuleux rougeâtre. Substance médullaire : mêmes altérations, à un degré moindre. Bassinet dilaté, surchargé de graisse.

Rein gauche : pèse 125 grammes; mesure $7 \times 4 \times 2\,1/2$. Mêmes caractères d'atrophie rénale très avancée.

Capsules surrénales : décomposées.

Pancréas : rien d'anormal.

Cavité abdominale : ne renferme pas de liquide.

Estomac et intestins : sans altérations.

Ganglions mésentériques : non engorgés.

Péritoine : sain.

Matrice, trompes, ovaires : lésions de sénilité.

Centres nerveux : dure-mère épaissie. La cavité cranienne renferme un peu de sérosité sanguinolente. Vaisseaux de la base non athéromateux. Pie-mère opacifiée au niveau du chiasma et de la convexité.

Les centres nerveux sont anémiés, œdématiés. A la section, les noyaux et capsules sont intacts, mais il existe de l'œdème ventriculaire avec dilatation des cavités.

Bulbe, protubérance, cervelet : rien d'anormal.

Réflexions. — I. *Diagnostic.* — C'est à ce point de vue que l'observation actuelle présente surtout de l'intérêt. Le cas rentre dans la catégorie,

beaucoup plus nombreuse qu'on ne le croit en général, de ceux qui évoluent comme le syndrome apoplectique sans qu'il y ait ni hémorragie ni ramollissement. L'entreprise de l'appareil pulmonaire et la rapidité dans l'évolution des symptômes d'asphyxie ne nous ont pas laissé le temps d'éclaircir complètement le diagnostic; nous nous étions borné à constater l'état apoplectique et la pneumonie lobulaire. Nous avions reconnu la présence de l'albumine dans l'urine et soupçonné une affection rénale.

II. *Syndrome de l'apoplexie séreuse.* — Il n'y a pas eu d'ictus apoplectique dans le sens rigoureux du mot; la malade a conservé son intelligence, mais elle a été atteinte brusquement d'aphasie motrice sans surdité verbale et de paralysie des quatre membres avec hémiplégie faciale droite.

Nous avons rapporté l'histoire de nombreux cas de ce genre dans le chapitre que nous avons consacré sous le n° 6, à la page 28 du tome VII, au syndrome de l'apoplexie cérébrale. Nous avons indiqué quelques-unes des lésions qui lui donnent naissance. Cette énumération était incomplète et ne comprenait que les cas que nous avions eu l'occasion de vous faire observer. Nous avons insisté à propos d'autres malades sur l'œdème cérébral comme facteur du syndrome apoplectiforme, et notamment dans le tome IX, à propos de l'*apoplexie séreuse.*

Depuis lors, vous en avez observé de nombreux cas et le volume actuel vous en rapporte des exemples, parmi lesquels nous notons spécialement l'observation du malade qui figure sous le n° 227, qu'il y a utilité à rapprocher de l'observation actuelle pour apprécier les modalités symptomatiques variées du syndrome apoplectiforme.

La malade du n° 227 a eu, comme celle de l'observation actuelle, l'atteinte d'apoplexie séreuse par œdème cérébral consécutif à l'urémie. La lésion a été la même chez les deux sujets; les symptômes ont offert des différences marquées.

La première a eu un ictus apoplectique au début; l'état de relâchement général a disparu assez vite, mais il a été suivi d'hémiplégie droite et d'aphasie motrice.

La malade actuelle n'a pas eu de coma initial; elle a été atteinte de paralysie des quatre membres, plus marquée à droite, de paralysie faciale droite et d'aphasie motrice. Le début de l'attaque par la paralysie des

quatre membres nous a fait rechercher à l'autopsie s'il n'y avait pas de lésion des pédoncules cérébraux, comme celle que nous avions rencontrée récemment chez le sujet de l'observation n° 232, où le début s'était produit sous forme de paralysie sans perte de connaissance. L'examen des pédoncules a établi leur intégrité.

III. *Aphasie motrice.* — Elle a été constatée quand la malade était chez elle et a été reconnue à l'entrée à l'hôpital. Nous ne l'avons observée que le jour de l'admission; la malade nous suivait du regard; la physionomie exprimait qu'elle comprenait ce que nous lui demandions : elle faisait des signes de tête d'affirmation ou de négation. Elle avalait avec facilité, mais elle n'était pas capable de pousser la langue; l'effort qu'elle faisait pour y parvenir amenait un spasme des masséters, que l'on ne parvenait pas à surmonter; les mâchoires restaient spasmodiquement closes.

C'est l'aphasie motrice comme celle que nous avons observée chez la malade du n° 227. Le symptôme a disparu le lendemain de son entrée; il a été noyé dans le coma qui s'est établi par suite des progrès de la pneumonie lobulaire.

IV. *Cause de l'aphasie.* — Si nous nous reportons aux considérations que nous avons développées aux pages 211 et 314, nous devons encore ranger le syndrome dans la catégorie des aphasies sous-corticales et en rapporter l'origine au même facteur : œdème de la substance cérébrale et ascite des ventricules cérébraux. Le centre sensitif acoustique était intact; le sujet entendait et comprenait. Nous n'avons pas constaté de lésion au pied de la troisième circonvolution frontale gauche; il est vrai que nous n'en avons pas fait l'examen microscopique. Mais les voies de conduction entre les centres sensitif, idéogène et moteur étaient englobées dans la masse sous-corticale œdématiée, et c'est à ce facteur que nous rapportons la cause de l'aphasie motrice.

Les considérations que nous avons développées dans l'observation précédente, n° 246, au sujet de l'hydropisie cérébrale, trouvent leur place ici. Le début brusque de l'atteinte apoplectiforme doit être attribué à une de ces poussées œdémateuses capricieuses que l'on rencontre fréquemment dans le cours de la maladie de Bright.

V. *Néphrite granuleuse, petit rein blanc.* — Nous nous bornons à la

constater et à lui attribuer une part importante dans l'évolution de l'œdème cérébral.

VI. *Points restés obscurs.* — La paralysie a atteint les quatre membres et la face droite. Les filets de conduction des voies motrices corticales du cerveau vers les cornes grises ont été intéressés par l'état œdémateux de la substance blanche du cerveau au même titre que celles qui relient les centres de l'expression articulée de la pensée. Nous ignorons la cause de la prédominance qui a siégé à droite.

La sensibilité était conservée; son neurone d'origine siège dans les ganglions spinaux. La malade sentait la piqûre d'une épingle et le pincement de la peau, et la transmission de l'impression s'opérait vers les centres sensoriels, de même que l'impression du neurone acoustique périphérique était transmise au centre cortical auditif.

Mais l'effort s'est arrêté là, et la même cause qui a agi sur les voies de conduction de la parole a produit un effet identique sur les voies conductrices partant des centres psycho-moteurs.

On dirait, à en juger par ces cas, que les voies sensibles centripètes sont moins entreprises dans les cas d'œdème cérébral que les voies motrices centrifuges, bien qu'elles traversent le même milieu inondé. Le courant sensitif passe, le courant moteur est enrayé.

N° 248.

Début par des souffrances abdominales en avril 1891. Dénutrition progressive. Constipation. Vomissements mélaniques vers le 10 octobre 1891. Mort le 19 octobre. Fibrome en bague du côlon transverse. Bride péritonéale fixant le côlon au mésentère.

Le nommé Pierre D..., 72 ans, fondeur en cuivre, constitution forte, tempérament sanguin, entre à l'hôpital Saint-Pierre (salle 19, lit 14) le 15 octobre 1891.

Il a toujours joui d'une bonne santé; mais, depuis six mois, il se plaint de douleurs abdominales diffuses et de constipation opiniâtre. Aggravation depuis quinze jours. Depuis six jours, pas de selles; mais des vomissements.

A son entrée à l'hôpital, nous constatons les symptômes suivants : facies amaigri, les traits sont tirés et ont l'expression dite *hippocratique*. Pas d'hydropisie. Les pupilles sont également et extrêmement resserrées. Pas de symptômes aux organes circulatoire et respiratoire. L'attention est appelée exclusivement du côté du ventre, que nous trouvons uniformément ballonné et très douloureux à la pression. Il y a plus : la peau de la paroi abdominale est d'une sensibilité extrême, et le moindre attouchement suffit pour provoquer des mouvements péristaltiques très douloureux; en même temps, les anses intestinales, distendues par du gaz, soulèvent la paroi abdominale par des mouvements de reptation. Gargouillements. La douleur est surtout prononcée dans la région de la fosse iliaque droite.

Il y a eu des vomissements marc de café dans la matinée du 16; pas de selles depuis six jours; mais le malade rend encore des gaz par l'anus. Le pouls est petit, filiforme, à 120; la peau est froide, visqueuse. Le facies est celui d'un homme atteint d'étranglement intestinal.

Nous prescrivons 30 grammes d'huile de ricin et un lavement de séné.

Une abondante évacuation fécale a suivi l'emploi de ces moyens, et le soir nous avons trouvé le malade moins affaissé. Mais l'état intestinal ne

s'était guère modifié; les intestins restaient également distendus; les coliques se reproduisent encore à des périodes rapprochées et à chaque reprise la paroi abdominale était soulevée par les mêmes mouvements de reptation avec gargouillements.

Le 17 octobre, nous avons eu de nouveau recours à l'huile de ricin et au lavement purgatif; cette fois encore, il y a eu une selle abondante et les vomissements n'ont plus reparu. C'était un progrès, mais insuffisant; l'effort d'expulsion persistait toujours, et l'insuccès des mouvements péristaltiques, dénoté par le ballonnement des intestins, indiquait la permanence d'un arrêt dans le cours des matières, malgré les gaz rendus par l'anus.

Dans ces conditions, nous avons soumis le malade, le 18, à l'examen de notre collègue de la clinique chirurgicale, en vue d'une intervention opératoire. M. le Prof[r] Thiriar, tenant compte de l'effet purgatif obtenu les deux jours précédents et des gaz rendus par l'anus, n'a pas reconnu qu'il y eût nécessité de faire la laparotomie et nous a conseillé de continuer le traitement institué.

La journée du 18 a été marquée par un affaissement rapide du sujet et par la persistance des symptômes locaux observés les jours précédents; périodes de calme, suivies d'accès de coliques et de crampes avec les mêmes mouvements péristaltiques et antipéristaltiques des intestins ballonnés. Dans l'après-midi, il y a eu de l'incontinence des matières fécales; pas de vomissements; pas de frissons; pas de délire. On a soulagé le malade par une injection hypodermique de morphine.

Il est mort le 19 octobre à 2 heures du matin.

L'affection a été apyrétique.

Autopsie. — Elle a été faite par M. le Dr Jérôme Van Hoeter, chef du service des autopsies à l'hôpital Saint-Pierre à cette époque.

A l'ouverture de la cavité abdominale, on constate un ballonnement très considérable des anses intestinales; peu de liquide; pas d'exsudat péritonéal ni à la surface de l'intestin; pas d'adhérence entre les anses intestinales. Le côlon ascendant est remarquable pas sa forte distension.

Vers le milieu du côlon transverse, la dilatation intestinale cesse tout à coup; à ce niveau, on aperçoit, occupant circulairement cette portion médiane du côlon, un anneau fortement induré de 1 $^1/_2$ à 2 centimètres de hauteur. L'anneau entoure circulairement l'intestin; il est induré,

ulcéré et permet la communication entre les deux portions du côlon par un orifice qui livre passage avec un peu d'effort à l'extrémité de l'index. A partir de ce point, l'intestin est flasque, aplati et ne forme plus qu'un cordon grisâtre, se continuant jusqu'au rectum.

L'anneau d'étranglement est constitué aux dépens de la paroi intestinale et intimement uni au mésentère, tout spécialement en un point, par une bride faisant cordage, fortement tendue, se continuant avec le mésentère épaissi d'une part, et s'attachant à l'anneau d'étranglement d'autre part.

A l'ouverture de cette partie de l'intestin malade, on constate dans la partie supérieure du côlon des gaz et des matières fécales semi-liquides, d'une coloration jaunâtre. La partie inférieure du côlon, partie affaissée, présente un peu de matières fécales, identiques à celles rencontrées dans les parties précédentes. L'anneau est constitué par un tissu fibreux, présentant à la section et en certains points, une ou deux petites granulations de la dimension d'une petite tête d'épingle ; en d'autres points, ses caractères sont ceux d'un tissu lardacé, scléreux. La muqueuse présente une teinte d'un rouge violacé; elle est un peu tuméfiée en certains points, nettement ulcérée en d'autres.

Cavité thoracique : pas d'épanchement ni d'adhérences. Les poumons sont volumineux, fortement anthracosés et présentent au sommet de chaque côté des indurations cicatricielles de la plèvre. Pas de tubercules; congestion forte des deux bases.

Cœur : myocarde aminci, de coloration rouge brun. En diastole.

L'*aorte,* surtout dans le voisinage des valvules, présente de l'athérome; en certains points, il existe de véritables productions crétacées. La *valvule mitrale* est souple, un peu épaissie à ses points d'attache aux cordages.

Rate : pèse 35 grammes; mesure $7 \times 5\ ^1/_2 \times 1\ ^1/_2$. La capsule est grise, à consistance assez ferme; le tissu connectif est en excès.

Foie : pèse 1020 grammes; mesure $22 \times 14 \times 5$. Aspect mamelonné; consistance un peu augmentée ; présente les caractères de l'atrophie.

Réflexions. — I. *Diagnostic.* — Nous rapportons l'observation de ce malade pour la rapprocher de celle qui figure sous le n° 237. Il s'agit encore d'un cas d'occlusion intestinale consécutif à un fibrome annulaire, en bague, occupant la région moyenne du côlon transverse dans une étendue de 2 centimètres ; le cas a été aggravé par une bride péritonéale qui fixait la partie malade au mésentère et la maintenait dans l'immobilité.

La surface de la membrane muqueuse était ulcérée. L'analyse microscopique n'a pas été faite.

II. *Causes de l'occlusion intestinale.* — On peut ranger en trois groupes les lésions qui déterminent l'occlusion intestinale :

1. *Causes extrinsèques :* tumeurs du voisinage, brides péritonéales et torsions de l'intestin. C'est dans la catégorie des occlusions par brides péritonéales que nous rangeons le cas rapporté sous le n° 52, à la page 11 du tome VIII de notre Recueil.

2. *Causes pariétales :* tumeur de la paroi intestinale, cicatrices et invaginations.

3. *Causes cavitaires :* tumeurs stercorales, concrétions intestinales.

Jaccoud, auquel nous empruntons cette classification, la complète en groupant les causes selon le mécanisme par lequel elles arrêtent le cours des matières : par compression, par rétrécissement, par étranglement, par volvulus, par invagination et par obstruction.

Notre malade actuel rentre dans une catégorie mixte; il y avait du rétrécissement du côlon par un fibrome de la paroi; il n'y avait pas occlusion, l'anneau fibreux admettant le passage de l'index; mais ce rétrécissement était aggravé par la présence de la bride mésentérique, qui ne permettait pas à l'intestin de suivre les mouvements des anses voisines. Il devait résulter de cette disposition, à certains moments, une obstruction intestinale par suite du coude formé au niveau de la partie fixée, et nous croyons que c'est à cette cause que nous devons rapporter l'occlusion.

III. *Séméiologie du cas.* — Le malade souffrait depuis six mois de douleurs de ventre avec constipation habituelle et gargouillements. Le début avait été lent. L'aggravation s'est produite le 1er octobre 1891 par une constipation datant de six jours et des vomissements mélaniques. La raison d'être de l'hémorragie a été retrouvée dans les ulcérations au niveau de la région malade.

Depuis le 1er octobre, l'évolution a été continue dans le sens d'une occlusion intestinale. Celle-ci n'a pas été complète; les moyens purgatifs employés ont déterminé des selles copieuses et le malade continuait à rendre des gaz par l'anus. Mais il y avait un arrêt dont la réalité était attestée par le ballonnement des intestins et par des mouvements péristaltiques et antipéristaltiques apparents à travers la paroi abdominale.

Il y a lieu d'interpréter comme suit les symptômes intestinaux. La

zone fibreuse du côlon n'était pas de nature à obstruer le canal, mais à son niveau, les mouvements péristaltiques étaient brusquement arrêtés par cette barrière non contractile mesurant 2 centimètres de longueur. Par suite de cet arrêt, les matières fécales s'accumulaient à ce niveau et y constituaient une obstruction par tumeurs stercorales. Les matières liquides et les gaz pouvaient encore passer, mais les masses plus solides étaient arrêtées et ont fini par établir une occlusion intestinale.

A la séance du 15 mai 1901 de la Société de Chirurgie de Paris, on a rapporté trois cas d'occlusion intestinale par torsion de l'intestin autour d'une bride adhérente au mésentère et à la paroi de l'intestin ; chez deux des sujets, il y avait torsion totale de l'intestin autour du mésentère; les trois malades succombèrent; la laparotomie fut pratiquée dans un cas; chez le deuxième sujet, on se borna à établir un anus contre nature; le troisième fut traité par un lavement électrique.

IV. *Traitement.* — Un seul traitement aurait été à même de sauver le malade : la laparotomie et la résection de 5 à 6 centimètres du côlon. Nous comprenons parfaitement l'hésitation du chirurgien en présence de l'effet utile des purgatifs. Mais l'indication n'en était pas moins réelle, et il est certain que, si l'on avait pu se rendre compte de la disposition anatomique des intestins, la laparotomie aurait pu sauver le malade.

V. *Nature de la lésion.* — Reste un dernier point à déterminer : la nature de la lésion. L'examen microscopique n'a pas été fait. Nous n'avons ainsi que les données de l'examen macroscopique, et elles nous suffisent. La muqueuse intestinale était ulcérée et la paroi intestinale transformée en un tissu squirrheux, fibreux, avec constitution d'une bride fibreuse péritonéale fixée d'un côté à la large bague fibreuse, de l'autre au mésentère. L'absence de métastase et d'engorgement des ganglions nous fait admettre qu'il n'était pas question de carcinome et que le malade rentrait dans la catégorie des sujets curables par une intervention chirurgicale. C'est une bien faible chance, à en juger par les résultats de la médecine opératoire, mais c'est la seule chance. Le mauvais état de la nutrition générale s'expliquait par les conditions anatomiques de la lésion.

N° 249.

Période de tristesse, d'inquiétude sans raisons et de vertiges pendant un an. Ictus cérébral avec chute. État d'obnubilation cérébrale pendant un mois. Retour brusque à l'activité. Persistance d'inégalité pupillaire, d'embarras de la parole, de tremblement de la langue.

Le nommé J.-B. M..., 59 ans, peintre sur porcelaine et sur émail, constitution affaiblie, tempérament nerveux, a été transporté à l'hôpital Saint-Pierre (salle 9, lit 12) le 31 mars 1901.

L'état d'ahurissement du malade ne permet pas d'obtenir de lui le moindre renseignement. Il a été envoyé à l'hôpital Saint-Pierre par l'administration communale de Gosselies dans les conditions suivantes : Il a été ramassé le 25 mars 1901, à 6 heures du matin, sur la voie publique à Gosselies. Il était incapable de répondre à aucune question et regardait autour de lui d'un air idiot; il n'était pas ivre. La police l'a fait visiter par un médecin qui l'a traité jusqu'au 30 mars. Il a été transféré alors à l'hôpital Saint-Pierre.

A son entrée, nous le trouvons extrêmement affaissé; il est couché dans son lit sur le côté gauche, les genoux repliés sur le ventre et la tête à demi enfouie sous les couvertures. Il est absolument indifférent à ce qui se passe autour de lui; son regard est sans expression et il y a de la blépharoptose bilatérale; la pupille gauche est punctiforme; la droite est modérément dilatée et obéit à la lumière. Les mouvements volontaires et la sensibilité sont conservés; les réflexes patellaires sont normaux. La parole est très lente et hésitante; elle s'arrête parfois et les réponses ne s'appliquent pas toujours aux questions. Le malade se plaint de lourdeur de tête et de trouble de la vue. Il ne demande rien et ne mange presque rien. L'urine est acide et a une densité de 1.025; ni sucre ni albumine. Diazo-réaction d'Ehrlich négative (Dr Zunz).

En somme, nous ne trouvons qu'une torpeur extrêmement prononcée; pas de fièvre; pas d'indications thérapeutiques. Nous nous bornons à prescrire le repos au lit et la diète simple.

A part une limonade purgative pour lever la constipation, nous ne lui avons administré qu'une potion au sulfate de soude 3 : 200.

Nous l'avons gardé à l'hôpital, surtout en vue de l'observer. Son état est resté sans présenter de modification jusqu'au 28 avril. Il était calme, gardait le lit toute la journée et ne prenait guère de nourriture; il ne causait avec personne et ne répondait même pas à ceux qui lui adressaient la parole ; il paraissait avoir l'appréhension que l'on s'occupât de lui.

Le 28 avril, il est sorti de cet état de torpeur; nous l'avons trouvé assis à côté de son lit, nous déclarant qu'il se sentait beaucoup mieux et désireux de reprendre son travail. Il nous a raconté qu'il était sujet depuis un an à des vertiges fréquents, surtout quand il baissait la tête. Il était assidu à son travail et ne faisait pas d'excès alcooliques. Pas de bruits morbides au cœur; mais il y a des faux pas. Rien à la poitrine. Les pupilles restent inégales ; la pupille gauche, qui était punctiforme à l'entrée à l'hôpital, est tantôt plus dilatée que la droite, tantôt plus resserrée. Par moments, nystagnus latéral binoculaire. La parole est lente, hésitante, parfois arrêtée, d'autres fois bredouillante. La langue tremble quand il la pousse; pas de tremblement des membres.

Le 29 avril, le malade se déclare en état de sortir et de reprendre son travail à Gosselies. Il quitte l'hôpital.

Réflexions. — I. *Diagnostic.* — Nous avons été embarrassé pour poser un diagnostic, et c'est pour ce motif que nous avons cru utile de rapporter l'observation. Vous vous trouverez souvent dans le même embarras dans votre vie de médecin-praticien, et il est bon que vous soyez témoin, dans le cours de votre apprentissage médical, des difficultés parfois insurmontables que vous rencontrerez pour l'interprétation des symptômes. Tout est simple et facile à comprendre dans l'étude théorique de la médecine. C'est la raison d'être de l'immense nombre de publications qui submergent en ce moment le domaine de la science médicale.

Notre excellent interne, M. Léopold Mayer, s'est attaché à débrouiller l'histoire du cas actuel, qu'il a reconstituée dans ses traits principaux. Il a l'esprit pratique, et nous sommes heureux de constater, à son honneur, que tout en travaillant la science médicale avec succès, il se garde de l'esprit de systématisation qui rend l'intervention du praticien ou stérile ou funeste.

Reconstituons le processus du cas.

Le malade, peintre sur émail, était sujet depuis un an à des souffrances vagues, indécises, n'ayant rien de constant dans leur expression; deux symptômes prédominaient : la tristesse et l'inquiétude sur sa santé, et des vertiges fréquents.

Cet état a duré un an, et si le sujet a été vu par un médecin pendant cette période, il est presque certain qu'il aura été considéré comme atteint de neurasthénie. C'est le terme à la mode; c'est un syndrome dont on abuse.

Le 25 mars 1901, atteinte brusque par une chute sur la voie publique, à Gosselies, où on le trouve à 6 heures du matin. Quel est le caractère de cette atteinte? Nous l'ignorons, le malade n'en a gardé aucun souvenir. Il a été relevé dans un état d'ahurissement tel qu'il lui a été impossible de fournir le moindre renseignement pour établir son identité. Cet état a duré jusqu'au 28 avril, et il lui a paru alors qu'il sortait d'une longue période de somnolence, sans aucun souvenir précis sur cette période. Mais l'intelligence du passé lui était revenue; il savait qu'il était peintre sur émail, il savait qu'il habitait Gosselies, et il se sentait assez bien portant pour reprendre son travail.

Nous caractérisons cet ensemble comme suit : état vertigineux et préoccupation triste pendant un an; puis brusquement ictus cérébral avec chute et état d'ahurissement et d'obnubilation qui a duré du 25 mars au 28 avril. Puis retour brusque à l'intelligence.

Mais il y a eu plus : les pupilles sont inégales; les vertiges se montrent encore; la parole est hésitante et, à ce sujet, il y a lieu de préciser. Il n'y a pas eu d'aphasie; le malade a toujours exprimé sa pensée très laconiquement, mais avec précision. La parole était hésitante; les paroles étaient incomplètement formulées et les phrases hachées; parfois la phrase était arrêtée net, puis reprise après une pause. La langue était agitée d'un tremblement fibrillaire incessant.

II. *Conclusion.* — Ces symptômes ne sont pas l'expression constante de la paralysie générale progressive; mais dans leur ensemble, ils ont une signification grave par l'ataxie que leur manifestation dénote.

Ils sont de nature à nous faire craindre que le sujet ne soit atteint des premiers symptômes de la paralysie générale progressive, et comme l'évolution de cette maladie comporte fréquemment des périodes d'excitation mentale dangereuse, il y a lieu de tenir ces malades en observation. La collocation n'est pas indiquée, mais le séjour à la campagne est à leur conseiller, de même que l'abstention de tout travail de nature à entraîner des fatigues intellectuelles continues.

N° 250.

Tuberculose pulmonaire chronique. Laryngite. Mort subite. Œdème laryngé, surtout interarythénoïdien. Œdème cérébral.

La nommée Augustine C..., épouse Joseph L..., 40 ans, ménagère, constitution faible, tempérament lymphatique, est entrée à l'hôpital Saint-Pierre (salle 35, lit 3) le 3 avril 1901.

C'est une femme qui s'est beaucoup fatiguée par les excès alcooliques et autres et chez laquelle la tuberculose à localisations prédominantes pulmonaire et laryngée a évolué progressivement, en suivant une marche plus rapide depuis huit mois.

La symptomatologie du cas a été celle d'une tuberculose chronique à cavernules des deux côtés. Laryngite. Les crachats contiennent de nombreux bacilles de Koch. L'urine renferme des traces d'albumine, sans éléments rénaux. Diazo-réaction d'Ehrlich négative (Dr Zunz).

La malade se portait relativement bien, et le 17 avril, elle se promenait encore dans les corridors. On l'a trouvée morte dans son lit le 18 avril, à 5 heures du matin; elle a succombé sans que rien ait appelé l'attention des voisines.

Autopsie. — Elle a été faite par M. le Dr Vervaeck.

La rigidité cadavérique n'existe pas encore. Quelques rares lividités; amaigrissement.

A l'ouverture de la poitrine, on constate que les poumons adhèrent dans toute leur étendue à la paroi thoracique.

Poumon droit : pèse 440 grammes. Emphysème sous-pleural. A la section, le parenchyme des lobes supérieur et moyen est infiltré de foyers tuberculeux ou anthracosés. Au sommet existent plusieurs petites cavernules. Le lobe inférieur est légèrement congestionné; les lésions tuberculeuses y sont discrètes. Pas de tuberculose miliaire ni d'hépatisation.

Poumon gauche : pèse 430 grammes et présente les mêmes caractères de tuberculose chronique que le poumon droit. Épaississement des

bronches. Les bronches et la trachée contiennent un peu de spumosité; la muqueuse est congestionnée.

Larynx : la muqueuse laryngée et épiglottique est légèrement œdématiée et présente plusieurs ulcérations tuberculeuses. La plus importante siège sur la corde vocale gauche. OEdème assez marqué de la région aryténoïdienne.

Cœur : pèse 280 grammes; mesure 11 × 6 × 5. A l'épreuve de l'eau, les valvules sont suffisantes. La cavité péricardique renferme 100 grammes de sérosité citrine. Organe en diastole, surchargé de graisse. Péricarde sain. Myocarde brunâtre, de consistance normale.

Ventricule gauche : endocarde grisâtre dans toute son étendue; la valvule mitrale est opacifiée, infiltrée d'athérome.

Ventricule droit : endocarde pariétal opacifié par places; la valvule tricuspide est sclérosée.

Orifice pulmonaire : valvules transparentes.

Orifice aortique : valvules sclérosées, athéromateuses.

Paroi de l'aorte : est le siège de lésions athéromateuses assez étendues; certaines plaques sont gélatiniformes, de formation récente.

Aorte descendante : pas d'athérome.

Oreillettes : dilatées.

Trou de Botal : oblitéré.

Foie : pèse 1620 grammes; mesure 25 × 18 × 6.5. La capsule est épaissie; elle contracte des adhérences avec le péritoine diaphragmatique. A la section, le parenchyme hépatique est congestionné, friable. Pas de calculs biliaires.

Rate : pèse 90 grammes; mesure 10 × 5 × 2. Capsule violacée; pulpe splénique sans lésions.

Rein droit : pèse 180 grammes; mesure 11 × 4.5 × 3.5. Il se décortique facilement. A la section, les substances corticale et médullaire ont leurs dimensions normales, mais sont cyanosées sans autres altérations.

Rein gauche : pèse 190 grammes; mesure 12 × 5 × 4; présente les mêmes caractères que le rein droit.

Capsules surrénales : ne présentent pas de lésions tuberculeuses.

Cavité abdominale : ne renferme pas de liquide.

Ganglions mésentériques : ne sont guère engorgés. Le péritoine est sain.

Estomac : pas de lésions.

Intestin : état de vacuité presque complète. Au voisinage de la valvule

iléo-cæcale existent quelques ulcérations tuberculeuses. Par places, on rencontre des zones d'hyperhémie intestinale.

Pancréas : rien d'anormal.

Matrice, trompes, ovaires : pas de lésions.

Centres nerveux : dure-mère non épaissie. OEdème cérébral très abondant. Pie-mère transparente partout. Artères de la base non athéromateuses. A la section, on ne constate aucune altération de la substance nerveuse, mais un œdème ventriculaire assez marqué.

Réflexions. — L'histoire de cette malade n'offre d'intérêt que par la mort subite. Aucun symptôme n'a précédé la mort, qui a dû être syncopale.

Nous vous avons souvent entretenu de la mort subite et nous avons eu l'occasion d'insister sur ses causes les plus fréquentes à propos de l'observation n° 233, rapportée à la page 266 de ce volume.

La détermination de la cause, dans le cas actuel, est sujette à discussion; nous avons trouvé à l'autopsie deux causes qui peuvent être invoquées : l'œdème de la glotte et l'œdème cérébral.

L'œdème cérébral était très abondant, l'œdème ventriculaire assez marqué. Nous avons eu plusieurs fois l'occasion de ne pas constater d'autres lésions chez des sujets qui avaient été trouvés morts dans leur lit. Nous croyons que cette lésion a été une des causes de la modalité de mort subite de notre malade.

Le sujet a succombé sans qu'aucun symptôme ait appelé l'attention; ce n'est pas le mode habituel dans les cas d'œdème de la glotte. On observe généralement une respiration très bruyante, striduleuse, qui appelle forcément l'attention et qui aurait surtout été entendue dans le calme de la nuit. Chez notre malade, il n'en a pas été ainsi, et nous nous expliquons les conditions silencieuses de la mort subite par les considérations suivantes :

Tuberculose pulmonaire ayant déterminé de nombreuses cavernes; synéchie pleurale généralisée. Ces lésions sont de nature à produire un processus d'engourdissement tendant à l'asphyxie.

Cette tendance est encore accentuée par les ulcérations laryngées.

Ces différents facteurs ne sont pas de nature à provoquer une mort brusque, comme syncopale.

Mais si l'on tient compte de l'œdème cérébral, on trouve dans ce désordre une cause supplémentaire d'engourdissement du sujet.

Si l'on ajoute à ces facteurs l'œdème de la glotte et surtout de la région aryténoïdienne, on a les conditions d'une mort subite par asphyxie sans les symptômes habituels et bruyants de l'œdème de la glotte. Notons que l'œdème était surtout prononcé dans l'*espace interaryténoïdien*, que l'on a désigné encore sous les noms de *glotte interaryténoïdienne* et de *glotte respiratoire*. L'ouverture de la glotte dans l'inspiration est surtout élargie dans la partie interaryténoïdienne. Or, chez notre sujet, c'est la région au niveau de laquelle l'œdème était le plus prononcé.

On connaît les conditions de soudaineté dans la production de l'œdème de la glotte; rien n'annonce le plus souvent l'imminence de la crise. Dans les conditions habituelles de la maladie, la production de l'accident s'accuse par des symptômes des plus apparents, qui sont trop connus pour que nous devions les décrire.

Mais chez notre sujet il n'en a pas été ainsi. Il est mort asphyxié, comme s'il avait été étranglé dans son sommeil et sans que son organisme engourdi par l'œdème cérébral ait tenté de réagir par l'effort striduleux qui remplit le rôle d'un signal d'alarme et d'un facteur libérateur.

Conclusion. — La malade est morte d'œdème de la glotte, surtout de la partie aryténoïdienne, sans avoir présenté les symptômes apparents habituels de l'œdème de la glotte.

Il est utile de rapprocher ce fait de l'histoire séméiologique de l'œdème de la glotte, telle qu'elle figure dans les traités; on y trouvera une nouvelle preuve de l'inconstance des symptômes provoqués par une lésion quand elle existe compliquée par d'autres éléments morbides.

N° 251.

État de santé apparente. Occupation active. Hématémèse abondante survenue sans prodromes et sans cause occasionnelle. Guérison apparente.

Le nommé Louis Van H..., 43 ans, pompier, constitution forte, tempérament sanguin, est entré à l'hôpital Saint-Pierre (salle 9, lit 4) le 4 mai 1901.

Il a une bonne santé habituelle, jouit d'un degré prononcé d'obésité, et la seule note qu'on nous ait signalée à son passif est une tendance à ressentir trop vivement les effets de la fatigue.

D'après les renseignements qui nous sont donnés, il ne fait guère usage de boissons alcooliques. Il n'a pas les signes de l'athéromatose vasculaire et le cœur est sain. Il est disposé à de l'emphysème pulmonaire.

Le 3 mai 1901, à 17 heures, il a eu une nausée suivie du rejet d'une bouchée de sang, pour nous servir de son expression. Dans la nuit du 3 au 4, à 2 heures, hématémèse abondante. Il a été transporté à l'hôpital Saint-Pierre. Il ne se plaint d'aucune douleur et nous ne constatons pas d'autre symptôme que du ballonnement gastrique. L'urine a une densité de 1.030; elle est neutre, claire, d'un jaune citrin et ne contient pas d'éléments anormaux. La diazo-réaction d'Ehrlich est négative (Dr Zunz). Le sang a été soumis à l'examen de sa richesse en leucocytes; M. le Dr Van Nypelseer a trouvé 24,000 leucocytes par millimètre cube, dont 6,000, soit 25 °/₀, uninucléés, et 18,000, soit 75 °/₀, multinucléés. La détermination du nombre des globules rouges n'a pas été faite par suite d'un défaut de l'appareil. Le séro-diagnostic, fait par M. le Dr Zunz, a été négatif au bout d'une heure et demie, à la trente-deuxième dilution.

L'hématémèse ne s'est pas renouvelée; nous n'avions prescrit qu'une potion au sulfate de soude 3 : 200 et le régime lacté.

Le malade a exigé sa sortie le 8 mai, en se déclarant guéri et capable de reprendre son service. Le 20 juin, il était très bien portant.

L'analyse de l'urine n'a pu être faite que pendant deux jours et a donné les résultats consignés dans le tableau suivant :

DATE.	QUANTITÉ.	URÉE.	CHLORURE.	ACIDE PHOSPHORIQUE			ACIDITÉ.
				combiné aux		TOTAL.	
				alcalins.	terres.		
6 mai 1901.	1400	30.60	3.50	2.92	0.42	3.34	2.01
7 —	1300	13.06	0.97	1.67	0.13	1.80	0.85
TOTAL. . .	2700	43.66	4 47	4.59	0.55	5.14	2.86
MOYENNE. . .	1350	21.83	2.23	2.29	0.27	2.57	1.43

Nous apprécions plus loin, à la page 400, la signification des données fournies par ces analyses.

Réflexions. — I. *Diagnostic.* — Nous avons établi le diagnostic d'ulcère de l'estomac avec hématémèse consécutive. Le cas s'est terminé par la guérison, et malgré l'absence du contrôle anatomique direct, nous croyons que les considérations suivantes justifient le diagnostic.

II. *État latent de l'ulcère rond de l'estomac.* — L'état latent de l'ulcère rond de l'estomac est un fait clinique bien connu et dont nous avons eu fréquemment l'occasion de vous rapporter des exemples. Des sujets qui continuaient à vaquer à leurs occupations sans se plaindre de symptômes de souffrance sont pris brusquement d'hématémèse abondante; parmi ceux qui ont succombé, nous avons pu nous assurer directement de l'existence d'un ulcère de l'estomac, ayant corrodé un vaisseau. Le siège de l'ulcère dans ces cas occupe presque toujours la petite courbure de l'estomac et n'intéresse ni le pylore ni le cardia. Le mutisme séméiologique s'explique par cette localisation.

Notre malade actuel n'était pas souffrant; il était bien portant, avait la figure joufflue et rebondie d'un bon vivant et l'humeur toujours gaie.

III. *Causes de l'hématémèse et de l'état de santé apparente.* — Nous n'en connaissons que deux : l'ulcère de l'estomac et la pyléphlébite adhésive. Nous avons établi le diagnostic entre les deux cas à propos de l'observation

n° 199, qui figure à la page 360 du tome X. Notre malade n'a pas présenté les symptômes de la pyléphlébite et le diagnostic par exclusion nous menait ainsi à admettre l'ulcère rond de l'estomac.

Cas exceptionnel. — Nous avons rapporté sous le n° 50, à la page 1 du tome VIII, l'histoire d'un homme qui fait exception. Le malade, qui avait toujours joui d'une bonne santé, a succombé très rapidement à une hématémèse abondante.

A l'autopsie, nous n'avons pas trouvé d'ulcère de l'estomac, et les recherches les plus minutieuses que nous avons faites avec M. le Dr Vervaeck et qui ont été poursuivies dans le laboratoire de M. le professeur Stiénon ne nous ont pas permis de retrouver la moindre érosion qui pût nous rendre compte de l'hémorragie. L'autopsie ne nous a révélé qu'une lésion : un degré marqué de cirrhose du foie, et nous avons conclu de nos recherches que l'hémorragie s'était développée sous la dépendance de l'obstacle apporté à la circulation du sang dans le système porte par la cirrhose atrophique du foie ; ces hémorragies sont dues à des lésions capillaires, que l'on ne retrouve pas toujours à l'autopsie.

Ce qui est plus rare qu'une perte de sang de cette nature, c'est l'évolution latente de la cirrhose atrophique du foie observée chez ce malade. Nous croyons pouvoir exclure cette forme latente chez notre sujet actuel en présence de l'état d'embonpoint et d'entrain qui le caractérisait et surtout en tenant compte de la rapidité du processus réparateur ; le malade n'a voulu rester que quatre jours à l'hôpital et a repris son service de pompier. Le médecin du corps a été prévenu de l'accident, en vue surtout de surveiller la possibilité de nouveaux désordres.

IV. *Réserves pour l'avenir.* — Nous croyons que le malade a eu tort de quitter l'hôpital ; il aurait bien fait de rester en observation, et nous faisons des réserves sur la possibilité d'une réapparition de l'hématémèse.

Cette réserve nous est dictée par le niveau de la chlorurie. Nous renvoyons aux considérations développées plus haut, à la page 290 de ce volume. La chlorurie était déprimée à un niveau de 0gr97 pour la journée du 7 mai. C'est un chiffre indiquant une tendance à l'extension phagédénique. Celle-ci peut, à la vérité, exister sans entraîner d'hémorragie à sa suite ; mais quand elle existe, il y a lieu de surveiller le régime mieux qu'on ne peut le faire dans une caserne.

Le niveau de la phosphaturie a été conforme aux conclusions que nous

avons reproduites à la page 285. Il a été très élevé le 6, où il a atteint le chiffre de 3gr34 d'acide phosphorique pour la journée; ceci indiquait une hypochlorurie prochaine qui s'est, en effet, produite le lendemain. A la date du 7 mai, la veille de la sortie, la phosphaturie s'est abaissée à 1gr80, et nous a fait conclure à une tendance réparatrice, qui doit s'être accentuée; nous rédigeons ces notes le 30 juin 1901, et le malade n'a plus eu d'accidents.

V. *Rappel de cas antérieur.* — Nous rappelons l'observation n° 215, qui figure à la page 100 de ce volume et qui fait connaître l'évolution d'un processus d'ulcère rond de l'estomac, caractérisé par une première atteinte hémorragique en 1896, suivie de guérison, et par une seconde atteinte suivie de mort en 1900. L'autopsie a confirmé l'exactitude des conclusions établies pendant la vie.

N° 252.

Alcoolisme. Atteinte de saturnisme en 1899. Début en février 1901 par oppression et toux. Entrée à l'hôpital le 25 mars. Insuffisance mitrale. Le 6 avril 1901, accès d'angoisse extrême suivi de la constitution de l'insuffisance aortique. Hydrothorax bilatéral. Mort subite par œdème pulmonaire aigu. Ulcérations des valvules sigmoïdes aortiques et mitrale ; perforation de la mitrale antérieure.

Le nommé Joseph G..., 46 ans, doreur, est entré à l'hôpital Saint-Pierre (salle 9, lit 2) le 25 mars 1901.

Il est en aveu d'alcoolisme habituel. Il a été en traitement du 4 au 14 octobre 1899 (salle 9, lit 13) pour manifestations intestinales de saturnisme, qui ont été guéries par des purgatifs. A cette époque, il n'y avait pas de désordres au cœur ni à la poitrine, rien que de l'engorgement du foie.

Il est malade actuellement depuis le 20 février 1901 et s'est plaint au début de toux et d'expectoration avec crachats muco-purulents. Il a continué son travail jusqu'au 23 février et a gardé le lit depuis lors par suite d'oppression très vive.

A son entrée à l'hôpital, le 25 mars, le malade se plaint surtout de symptômes de l'appareil respiratoire. Le teint est cyanosé. Nous constatons des signes de bronchite avec congestion pulmonaire ; ce sont les râles bronchiques sibilants et ronflants qui dominent au point qu'ils masquent les bruits du cœur. L'urine est acide, a une densité de 1.021 et ne contient pas d'éléments anormaux. La diazo-réaction d'Ehrlich est négative (Dr Zunz). Les crachats sont muco-purulents, mélangés de sang et présentent les caractères de l'expectoration dans les infarctus pulmonaires d'origine cardiaque.

Prescription : diète simple et potion kermétisée et opiacée.

Ce n'est que le 2 avril que le débarras bronchique a permis de relever

l'état du cœur avec précision. Pas de soulèvement en masse de la région précordiale ni de frémissement cataire. Dilatation du cœur droit, dont la matité dépasse la ligne médio-sternale de 3 centimètres à droite; la pointe bat dans le cinquième espace intercostal à 9 centimètres à gauche de la ligne médio-sternale. Irrégularité des mouvements du cœur avec souffle systolique mitral. OEdème des membres inférieurs.

Le 6 avril, dans l'après-midi, crise d'oppression très vive, calmée par une injection hypodermique de caféine. Cet accès a été suivi d'une amélioration relative; l'oppression a été moins vive et les crachats purulents ne sont plus sanieux. M. le Dr Zunz n'y a pas trouvé de bacilles de Koch; nombreux microcoques ne prenant pas le Gram et quelques pneumocoques de Fränkel. Le pouls est devenu régulier et varie de 96 à 108.

Pendant cette période de calme relatif, l'auscultation du cœur nous a permis de reconnaître un souffle diastolique aortique très nettement marqué; il s'entendait aussi à l'orifice mitral, sous forme de dédoublement diastolique rappelant le marteau qui retombe sur l'enclume; pas de bruit présystolique. La manifestation de ce souffle diastolique aortique nous a engagé à rechercher les caractères sphygmographiques du pouls, et notre excellent interne, M. Mayer, a recueilli le tracé aux deux artères radiales; il a constaté la présence du crochet de l'insuffisance aortique.

L'état s'est aggravé, le 14 avril, par suite d'épanchement dans les deux plèvres; pectoriloquie aphone très distincte; pas de pectoriloquie haute.

Prescription : injections hypodermiques de caféine.

La nuit du 14 au 15, insomnie par oppression; guère de toux ni d'expectoration. La pectoriloquie a disparu et est remplacée par de la bronchophonie. Il y a du tympanisme au sommet gauche postérieur avec respiration bronchique et frottement pleural. Matité sous la clavicule droite avec respiration rude. L'œdème des membres inférieurs a augmenté.

L'oppression est toujours très forte et nous en rapportons la cause à l'hydrothorax bilatéral consécutif à la dilatation du cœur par insuffisance aortique non compensée.

Nous prescrivons deux granules de digitaline de Homolle et Quévenne, mais le malade n'a pas eu le temps de les prendre. A 10 heures du matin, il s'est levé pour aller sur la chaise percée à côté de son lit; il est retombé sur son lit par suite d'oppression extrême, à laquelle il a succombé à 10 h. 30, malgré une injection de caféine.

La température a été relevée pendant le séjour à l'hôpital. Elle a atteint

39°4 le 26 mars et a oscillé de 38° à 39° du 26 mars au 7 avril. A partir de cette date, elle a oscillé autour de 37°. Il n'y a pas eu d'accès de fièvre.

Autopsie. — Elle a été faite par M. le Dr Vervaeck.

La lividité cadavérique persiste; peu de rigidité; œdème des membres inférieurs.

A l'ouverture de la poitrine, les cavités pleurales renferment chacune 1500 grammes de sérosité jaunâtre. Pas d'adhérences.

Poumon droit : pèse 870 grammes. Le parenchyme pulmonaire n'offre que de l'œdème et de la stase cardiaque, avec tendance à l'épaississement scléreux de la trame. Les parois bronchiques et vasculaires sont épaissies.

Poumon gauche : pèse 760 grammes; il présente les mêmes caractères d'œdème et de stase cardiaque que le poumon droit.

Cœur : pèse 680 grammes; mesure 14.5 × 13 × 6. Insuffisant à l'épreuve de l'eau. La cavité péricardique renferme très peu de liquide. L'organe est en diastole, dilaté, hypertrophié dans sa partie gauche. Le péricarde est sain. Le myocarde est jaunâtre, anémié, friable.

Ventricule gauche : dilaté. L'endocarde pariétal est sain; la valvule mitrale, indurée, épaissie. L'orifice mitral n'est pas rétréci et offre des végétations anciennes à la face auriculaire.

A la partie centrale de la face auriculaire de la lame mitrale antérieure existe une perforation à bords cicatrisés. Cet orifice est arrondi et permet l'introduction d'un stylet de 5 millimètres de diamètre. Il existe en outre, immédiatement à côté de cet orifice, une petite valvule cupuliforme qui tend à obturer la perforation.

Vu du côté ventriculaire, l'orifice de la perforation mesure verticalement 4 millimètres, transversalement 6 millimètres. Les bords de l'orifice sont également lisses, non ulcérés.

En pénétrant obliquement en dedans, le stylet passe par la petite perforation décrite plus haut.

En pénétrant d'avant en arrière, le stylet vient buter contre la partie centrale de la valvule qui est refoulée en doigt de gant.

Il résulte de cette disposition que l'orifice latéral ne permet pas l'introduction du sang du ventricule vers l'oreillette. Il est vraisemblable qu'une pénétration en sens inverse est possible.

Il est probable, en raison des lésions aortiques, que la perforation est le résultat d'une lésion ulcéreuse cicatrisée.

Ventricule droit : endocarde sain. La valvule tricuspide n'offre aucune altération.

Orifice pulmonaire : valvules transparentes.

Orifice aortique : les valvules de l'orifice aortique sont sclérosées, infiltrées d'athérome. Il existe des végétations anciennes à la face ventriculaire des nodules cartilagineux. Ces lésions atteignent leur maximum au niveau de la valvule gauche antérieure. La face aortique de cette valvule est occupée dans ses trois quarts supérieurs par des végétations et des lésions athéromateuses ulcérées. En outre, le bord inférieur adhérent de cette valvule présente deux petites perforations résultant évidemment d'ulcérations endocardiques.

Aorte : présente des lésions d'athérome assez discrètes au niveau de la crosse, excepté en arrière de la valvule gauche antérieure, où se trouve une plaque athéromateuse calcifiée de 5 millimètres d'épaisseur.

Oreillettes : dilatées. Le trou de Botal persiste.

Aorte descendante : pas de lésions d'athérome.

Foie : pèse 2500 grammes; mesure $26 \times 20 \times 8$. La capsule est épaissie; le parenchyme hépatique anémié, infiltré de bile. La consistance est augmentée et présente en certains endroits l'aspect muscadé. Pas de calculs biliaires.

Rate : pèse 250 grammes; mesure $12 \times 9 \times 4$. La capsule est épaissie; la pulpe splénique, de consistance augmentée et cyanosée.

Rein droit : pèse 140 grammes; mesure $11 \times 6.5 \times 3$; se décortique facilement. A la section, les substances corticale et médullaire ont une étendue normale et sont œdématiées, anémiées. A certains endroits cependant existe un peu de réduction et l'état granuleux de l'écorce. Le bassinet est dilaté.

Rein gauche : pèse 150 grammes; mesure $10 \times 6 \times 3$. Mêmes caractères que le rein droit.

Cavité abdominale : ne renferme pas de liquide. Le péritoine est sain. L'estomac et les intestins sont sans lésions.

Centres nerveux : dure-mère non épaissie. Beaucoup d'œdème cérébral. Pie-mère grisâtre à la région du chiasma. Vaisseaux de la base non athéromateux.

A la section, pas d'altérations des noyaux et capsules.

La substance nerveuse est extrêmement anémiée. OEdème ventriculaire.

Réflexions. — I. *Diagnostic.* — L'observation clinique nous avait fait établir deux points : comme lésion, nous avions conclu à une insuffisance des orifices aortique et mitral; comme processus, à une endocardite de date récente et à caractère aigu. L'évolution de la maladie a été surtout remarquable par la prédominance des troubles de l'appareil respiratoire.

L'autopsie a confirmé les lésions d'insuffisance et d'endocardite; elle a révélé de plus le caractère ulcéreux de l'endocardite, qui était limitée aux valvules du cœur gauche; l'endocarde pariétal était sain. Le cœur droit était respecté, mais le trou de Botal persistait. En résumé, endocardite ulcéreuse aortique et mitrale.

Les organes viscéraux offraient les lésions habituelles, dites cardiaques.

II. *Endocardite ulcéreuse.* — Elle était exclusivement valvulaire, limitée au cœur gauche et des plus importantes.

Valvules aortiques. On y remarquait deux ordres de lésions : leur face ventriculaire était occupée par des végétations anciennes recouvertes par l'endocarde grisâtre. Leur face aortique présentait des végétations et des lésions athéromateuses ulcérées qui déchiquetaient les bords libres et avaient eu l'insuffisance pour conséquence clinique. En outre, il existait au bord inférieur adhérent de la sigmoïde gauche antérieure deux petites perforations, vestiges d'ulcération valvulaire.

Valvule mitrale. La valvule mitrale était entreprise à un degré également prononcé; elle était indurée et épaissie, et sa face auriculaire offrait des végétations anciennes non ulcérées. Mais la lame antérieure de la mitrale présentait une perforation à bords cicatrisés, permettant l'introduction d'un stylet de 5 millimètres de diamètre. Cette perforation était largement ouverte du côté du ventricule; mais elle était recouverte en partie par une petite valvule cupuliforme mobile, constituée aux dépens de l'endocarde voisin.

Du côté de l'oreillette, l'orifice était plus petit et recouvert en partie par une petite valvule cupuliforme.

La direction de la perforation était oblique en bas; le stylet, en pénétrant directement d'avant en arrière, butait contre la partie centrale de la valvule cupuliforme qu'il refoulait en doigt de gant.

Cette disposition avait pour effet de prévenir l'introduction du sang du ventricule vers l'oreillette; une pénétration en sens inverse était possible.

M. Fernand Heger, interne des hôpitaux, a reproduit par la photographie l'aspect que le cœur présentait aux faces ventriculaire et auriculaire de la lame mitrale antérieure. L'épreuve, fort bien réussie, est malheureusement trop complexe pour pouvoir figurer ici, et nous nous bornons à ajouter à l'observation le schéma ci-contre que notre externe, M. Masure, a dressé pour indiquer l'état déchiqueté en forme de râtelier usé des valvules sigmoïdes et le siège de la perforation indiquée par l'ouverture arrondie qu'il a marquée sur la face ventriculaire de la valvule mitrale.

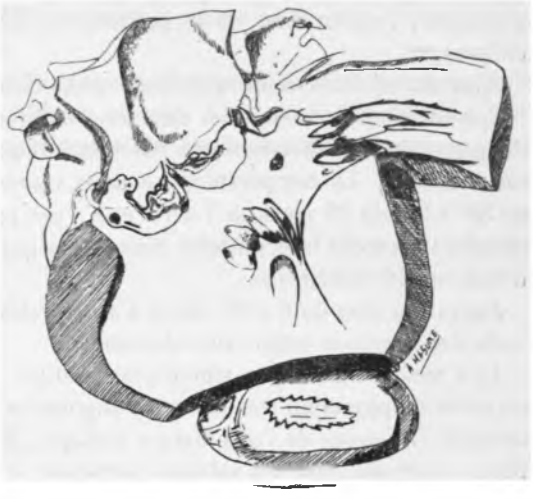

III. *Cause de l'endocardite ulcéreuse.* — Nous croyons devoir la rapporter au processus athéromateux, qui était des plus prononcés aux valvules du cœur artériel et à la paroi de l'aorte.

IV. *Cause de la mort subite.* — Elle doit être rapportée à l'œdème des poumons, constitué dans les conditions aiguës sur lesquelles nous avons appelé votre attention à plusieurs reprises, notamment à la page 283 du tome X.

V. *État du myocarde.* — Il y avait de la dilatation et de l'hypertrophie du cœur gauche; c'est la conséquence habituelle de l'insuffisance aortique. Le myocarde était dégénéré, anémié, friable.

VI. *Processus du cas.* — Joseph G... a continué son travail de doreur jusqu'au 23 février 1901; à partir de ce jour, il a gardé le lit; il est mort le 15 avril; la durée totale de la maladie a été de sept semaines. Au début jusqu'à son entrée à l'hôpital, il a souffert de toux et d'expectoration muco-purulente, mais surtout d'oppression, qui aurait été très prononcée et presque continue. C'est ce symptôme qui a surtout attiré notre atten-

tion; le malade était cyanosé à son entrée et a gardé ce teint jusqu'à la mort. L'oppression ne pouvait guère être attribuée à une affection des poumons; l'exploration de la poitrine n'a dénoté que des râles bronchiques.

C'est du côté du cœur que nous avons cherché l'affection principale; l'expectoration présentait les caractères habituels aux cas d'infarctus cardiaque, et nous avons reconnu l'existence d'une endocardite avec insuffisance mitrale. La température ne nous a guère renseigné; elle a oscillé de 38° à 39° du 26 mars au 7 avril et n'a pas présenté les écarts extrêmes simulant les accès intermittents malariques que l'on constate dans les cas d'endocardite infectieuse.

Jusqu'à la date du 6 avril, nous n'avons relevé que les symptômes habituels des affections organiques du cœur.

Le 6 avril, le tableau morbide s'est modifié; il y a eu dans l'après-midi un accès d'oppression très vive avec angoisse et, le lendemain, nous avons constaté l'existence de l'insuffisance aortique. Nous l'avons attribuée à une lésion athéromateuse des valvules aortiques, et cette opinion a été reconnue exacte à l'autopsie. Mais nous n'avions pas établi le caractère ulcéreux des végétations des valvules aortiques.

Après une période de calme relatif, qui a duré quelques jours, il s'est établi de l'hydrothorax bilatéral et le malade a succombé à un œdème pulmonaire aigu.

C'est la seconde fois que nous assistons à la naissance d'une insuffisance aortique par une lésion de cette nature. Nous avons rapporté l'histoire du premier cas aux pages 65, 70 et 106 du tome V de notre Recueil; le malade a quitté l'hôpital en se déclarant guéri, mais offrant tous les signes de l'insuffisance aortique. Nous ne l'avons pas revu.

VII. *Communication entre les ventricule et oreillette gauches par perforation de la lame mitrale antérieure.* — Dans les conditions anatomiques que M. le Dr Vervaeck a précisées dans son protocole, la perforation de la valvule mitrale ne nous paraît pas avoir agi comme facteur morbide important; elle a constitué un simple épiphénomène.

Elle est à signaler à un autre point de vue : celui de sa cicatrisation pendant le cours même d'une endocardite ulcéreuse.

VIII. *Endocardite ulcéreuse non infectieuse.* — Nous avons signalé, à la page 308 de ce volume, les deux variétés d'endocardite, ulcéreuse infec-

tieuse et non infectieuse, que l'on rencontre en clinique médicale. La lésion de notre malade n'était pas d'ordre infectieux et relevait de l'ulcération endocardique, suite du processus athéromateux.

IX. *Résumé.* — Endocardite gauche ulcéreuse, suite de processus athéromateux. Au début, insuffisance mitrale. Le 6 avril, détachement d'une végétation sigmoïde et constitution du syndrome de l'insuffisance aortique.

N° 253.

Tuberculose pulmonaire bilatérale à la période d'excavation. Endocartite valvulaire. Mort subite dans un accès de suffocation. Larges communications intercardiaques d'origine congénitale. Rétrécissement de l'orifice pulmonaire, muni de deux valvules seulement.

Le nommé Joseph E..., 20 ans, journalier, constitution faible, tempérament lymphatique, est entré à l'hôpital Saint-Pierre (salle 7, lit 14) le 13 avril 1901.

C'est un microcéphale ; le développement de l'intelligence a été enrayé comme celui de sa boîte cranienne ; il est incapable de nous donner des renseignements et ne parvient même pas à nous indiquer son âge avec précision. A en juger par les caractères du système osseux, le sujet aurait été atteint de rachitisme dans son enfance. Le crâne présente de nombreuses difformités ; il a l'allongement antéro-postérieur du dolichocéphale ; le vertex est aplati, comme s'il avait été habitué à supporter des paniers ; le diamètre bitemporal est beaucoup plus réduit que le diamètre biparietal ; de plus, prédominance marquée de la face. Le thorax est asymétrique sans gibbosité ; il y a entre autres une voussure manifeste qui occupe la région sterno-costale entre les troisième et cinquième espaces intercostaux droits.

Nous constatons la présence d'une tuberculose pulmonaire bilatérale avec cavernes ; les crachats contiennent de très nombreux bacilles de Koch (Dr Zunz). L'urine renferme de l'albumine ; à l'examen microscopique du produit centrifugé, quelques cylindres granuleux, de nombreux cylindres hyalins entièrement transparents ; pas de cylindres cireux ni épithéliaux ; très rares leucocytes (Dr Zunz). Diazo-réaction d'Ehrlich négative (Dr Zunz).

Le diagnostic de tuberculose pulmonaire à la période d'excavation s'imposait ; mais notre attention a été appelée surtout du côté du cœur. Le teint du malade est habituellement pâle ; les lèvres sont pâles et les pommettes ont la couleur rouge un peu foncée habituelle aux sujets atteints de tuberculose pulmonaire.

Soulèvement très énergique à la région précordiale, avec frémissement

cataire. Dilatation du cœur droit. Souffle systolique aortique très rude, s'entendant aussi à l'orifice mitral; renforcement diastolique; par moments, dédoublement diastolique analogue au bruit du marteau retombant sur l'enclume, surtout à la base du cœur. Les mouvements du cœur sont réguliers, mais très lents, variant de 48 à 52. Le pouls est très petit, plus marqué à la radiale gauche, presque insensible à la radiale droite. La pointe du cœur bat dans le cinquième espace intercostal à 8 centimètres à gauche de la ligne médio-sternale.

Le malade, malgré l'état avancé de la lésion pulmonaire, circulait dans les salles et ne se plaignait guère que d'un peu de céphalalgie frontale. Il avait les trois quarts de portion et prenait une décoction de quinquina.

Le 26 avril, il a eu, le matin, une violente crise de suffocation qui a été calmée par une injection de 25 centigrammes de caféine et par une application de ventouses sèches. Cette crise a été suivie d'un accès de tachycardie à 124, qui n'a duré que quelques heures, en laissant au malade un aspect cyanosé qui a persisté jusqu'à la mort.

Il n'y a pas eu d'autre accident; mais le 30 avril, à 12 heures, nouvelle crise de suffocation, avec contracture des membres et cyanose des extrémités. Mort à 12 h. 50.

La température a oscillé de 36°8 à 38°4.

Autopsie. — Elle a été faite par M. le Dr Vervaeck.

La rigidité cadavérique persiste. Lividités très étendues. Taches vertes à l'abdomen.

A l'ouverture de la poitrine, les cavités pleurales ne renferment pas d'épanchement. Les plèvres adhèrent dans toute leur étendue à la paroi thoracique. On ne note rien d'anormal après enlèvement du sternum; la face interne de l'os est saine.

Poumon droit : pèse 690 grammes. Le sommet est creusé d'une caverne du volume d'un œuf de poule; cette caverne renferme très peu de pus. On y note plusieurs foyers de tuberculose caséeuse et, au bord antérieur, quelques foyers d'hépatisation grise lobulaire. Les lobes inférieur et moyen sont congestionnés; ils crépitent partout; les lésions tuberculeuses y sont très discrètes. Les parois bronchiques sont épaissies.

Poumon gauche : pèse 640 grammes. Il présente les mêmes caractères de tuberculose chronique à forme caséeuse et scléreuse que le poumon droit. Les bronches sont épaissies. Au sommet existe une caverne du volume d'un œuf de poule à parois indurées. Au lobe inférieur, les lésions

tuberculeuses sont beaucoup plus développées qu'à droite, mais il n'existe pas d'hépatisation grise.

Cœur : pèse 370 grammes; mesure 10.5 × 10 × 4.5. La cavité péricardique renferme environ 60 grammes de sérosité jaunâtre; les deux feuillets de la séreuse sont sains, sans synéchie; l'organe est en diastole, peu chargé de graisse. Le myocarde est rougeâtre, de consistance normale.

Ventricule gauche : l'endocarde pariétal est grisâtre au voisinage de la valvule mitrale, qui est indurée, infiltrée d'athérome. L'orifice mitral n'est pas rétréci.

Ventricule droit : la cavité est dilatée; le myocarde est épaissi; l'endocarde pariétal est sain. La valvule tricuspide n'offre rien d'anormal.

Les *valvules pulmonaires* sont au nombre de deux; elles sont épaissies, indurées. L'une d'elles, la droite, a son étendue normale et mesure 18 millimètres; la gauche est plus grande; elle mesure 26 millimètres.

L'*orifice pulmonaire* est rétréci et mesure 44 millimètres au lieu de 72.

Orifice aortique : valvules sclérosées, grisâtres, non athéromateuses. L'aorte et l'artère pulmonaire ont leur développement normal. Il existe immédiatement au-dessous de la valvule droite une *perforation du septum ventriculaire,* perforation congénitale, qui fera l'objet d'un examen ultérieur. Pas d'athérome de l'aorte.

Le trou de Botal persiste et le septum interauriculaire présente en outre plusieurs perforations.

Foie : pèse 1750 grammes; mesure 25 × 17 × 7.5. La capsule est épaissie au niveau du ligament suspenseur; le parenchyme hépatique est congestionné, induré. Pas de calculs biliaires.

Rate : pèse 260 grammes; mesure 12.5 × 8 × 4. La capsule est épaissie; la pulpe splénique est congestionnée, de consistance assez faible.

Rein droit : pèse 160 grammes; mesure 12 × 5 × 3. Il se décortique facilement et sa surface reste lisse. A la section, les substances corticale et médullaire sont vivement congestionnées, d'étendue normale.

Rein gauche : pèse 155 grammes; mesure 11 × 6 × 3. Présente les mêmes caractères que le rein droit.

Cavité abdominale : ne renferme pas de liquide.

Péritoine : sain.

Ganglions mésentériques : engorgés, mais non caséeux.

Estomac et intestins : décomposés. On ne note pas d'ulcérations tuberculeuses au niveau du cæcum.

Centres nerveux : la dure-mère n'est pas épaissie. Pas d'œdème céré-

bral. La pie-mère est transparente au niveau du chiasma. Les vaisseaux de la base sont athéromateux. A la section, les noyaux et capsules sont intacts. Pas d'œdème ventriculaire.

Réflexions. — I. *Diagnostic.* — Nous avions établi le diagnostic de tuberculose pulmonaire bilatérale à la période d'excavation ; mais malgré le degré avancé de la maladie, notre attention avait été attirée du côté du cœur, où nous avions reconnu l'existence d'une endocardite se traduisant surtout par un souffle systolique entendu par toute la région précordiale et un bruit diastolique à la base simulant le bruit du marteau qui retombe sur l'enclume.

II. *Communication entre les deux cœurs.* — Nous n'en avons pas reconnu l'existence pendant la vie du malade. Le teint pale et les pommettes saillantes et rouges sont tellement fréquents dans les cas de phtisie, que c'est aux lésions avancées de la tuberculose pulmonaire que nous les avons attribués. Il n'y avait pas de maladie bleue, ni rien qui pût nous faire soupçonner les communications intercardiaques retrouvées à l'autopsie.

Ces communications étaient cependant des plus importantes et étaient interauriculaires et interventriculaires.

Communications interauriculaires. Elles reconnaissaient pour cause deux lésions de la valvule de Botal : atrophie de la valvule à sa partie inférieure et état largement fenêtré de toute la surface de cette valvule. Le schéma ci-contre, dessiné par notre adjoint, M. le Dr Ruelens, reproduit fidèlement les nombreuses lacunes qui établissent la communication entre les oreillettes droite et gauche.

Communication interventriculaire. Le protocole de M. le Dr Vervaeck établit le siège précis de la perforation congénitale du septum ventriculaire au-dessous de la valvule aortique droite; elle correspondait au niveau de la valvule tricuspide et, par suite de cette disposition, était obstruée dans la diastole et libre pendant la systole.

A priori, on pourrait conclure que le sang veineux du ventricule droit passait dans le cœur gauche à chaque systole. Nous ne sommes cependant pas à même d'affirmer qu'il en ait été ainsi. Il n'y avait pas de maladie bleue, et le sujet a vécu jusqu'à l'âge de 20 ans sans présenter d'autres symptômes que ceux de la tuberculose pulmonaire. Nous ne rechercherons pas la cause qui explique l'absence de la maladie bleue chez un sujet qui réunissait les conditions anatomiques indiquées pour la déterminer : larges communications intercardiaques et rétrécissement de l'orifice pulmonaire. Nous ferons de cette étude critique une observation spéciale, nous bornant à constater aujourd'hui l'importance de la lésion et le caractère du syndrome.

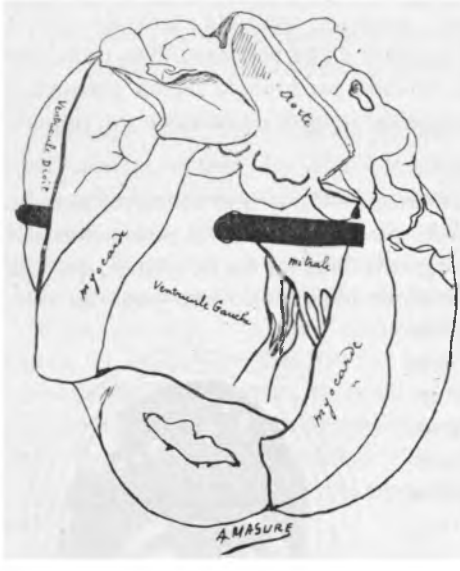

La photographie du cœur a été faite par notre interne M. L. Mayer; notre externe, M. Masure, l'a dessinée dans le schéma ci-contre, qui reproduit fidèlement l'image photographique; le crayon marqué en noir passe par l'orifice de communication interventriculaire.

III. *Rétrécissement de l'orifice pulmonaire.* — L'orifice pulmonaire présentait deux lésions : un rétrécissement qui en ramenait le calibre à 44 millimètres, alors que la moyenne normale est de 72 millimètres. La seconde lésion consistait dans l'absence congénitale d'une valvule; il n'y en avait que deux, comme l'indique le schéma ci-contre de M. le Dr Ruelens, dessiné d'après nature.



IV. *Radiographie.* — Tout en constatant l'existence des lésions endocardiques, nous avions été peu satisfait du diagnostic symptomatique établi et nous avions déclaré qu'il y avait chez notre sujet autre chose qu'une simple lésion d'insuffisance ou de rétrécissement. Nous n'avons pas reconnu les lésions congénitales que l'autopsie a révélées, et la cause principale du caractère incomplet de notre diagnostic provenait de l'absence de la maladie bleue : le malade était pâle avec les pommettes vineuses du phtisique.

Nous avions pensé à un anévrisme de l'aorte et, le 19 avril, M. le Dr Villers a fait la radiographie du thorax de notre sujet. L'épreuve a bien réussi, mais elle ne nous a rien révélé de précis.

V. *Rétrécissement pulmonaire et tuberculose pulmonaire.* — Notre malade était atteint de ces deux lésions ; y avait-il un rapport de causalité entre elles? Constantin Paul a admis ce rapport dans un travail très documenté; d'autres auteurs ont exprimé la même opinion et nous l'admettons comme l'expression de la vérité dans certains cas. Nous avons longuement insisté sur ce point de pathogénie à propos de l'observation n° 72, qui figure à la page 133 du tome VIII de notre Recueil, et nous nous bornons à renvoyer aux considérations développées à ce sujet.

VI. *Accidents ultimes.* — Nous avons dit plus haut que le sujet menait à l'hôpital la vie de tous les malades sur pied, circulant dans les salles et ne se plaignant qu'un peu de céphalalgie frontale.

La situation s'est modifiée le 26 avril, soit quatre jours avant la mort : il s'est déclaré subitement, dans la matinée, une violente crise de suffocation qui a été calmée par une injection hypodermique de citrate de caféine et par une application de ventouses sèches. La crise ne fut pas de longue durée, mais elle fut suivie d'une accélération du pouls à 124 pendant quelques heures et d'une cyanose des extrémités qui persista jusqu'à la mort. C'est la première fois que ces deux symptômes se sont déclarés.

Le pouls était habituellement en bradycardie de 48 à 52 et le teint avait été remarquable par la pâleur parsemée de quelques îlots discrets d'un rouge vineux. Le lendemain déjà, le 27 avril, le pouls était revenu à 48, conservant sa régularité; la respiration était à 24. L'acrocyanose persistait.

Les trois jours suivants, rien de nouveau ; le malade avait repris ses promenades dans la salle et n'accusait d'autres symptômes que ceux de la tuberculose pulmonaire.

La seule modification notée au cœur était l'accentuation du dédoublement diastolique entendu à toute la région précordiale comme le bruit du marteau retombant sur l'enclume. Les veines sous-cutanées de la moitié supérieure de la paroi thoracique antérieure sont développées et simulent une apparence analogue à celle de la tête de Méduse.

Tout allait relativement bien; le 30 avril, à midi, crise de suffocation avec acrocyanose et contracture des membres; mort à 12 h. 50.

Le malade a succombé à la crise de suffocation du 30 avril, après avoir échappé à une première crise le 26 avril.

A quelle cause devons-nous la rapporter? Il est difficile de la déterminer d'une manière précise; mais en présence des désordres anatomiques retrouvés à l'autopsie, on comprend la mort subite du sujet dans une crise de suffocation. Atteint d'une large perforation du septum ventriculaire, il n'y a pas eu, jusqu'au 26 avril, de pénétration du sang du cœur droit dans le cœur artériel; le fait nous paraît établi par l'absence de maladie bleue.

Le 26 avril, changement brusque, à vue en quelque sorte, se traduisant par une violente crise de suffocation, suivie de tachycardie et de cyanose généralisée. Ce jour-là, il y a eu mélange des deux sangs; pourquoi? Il n'est pas difficile de le comprendre, puisque les facteurs anatomiques favorisant ce mélange étaient établis depuis longtemps, depuis la naissance pouvons-nous dire; la lésion de perforation présentait les caractères d'une lésion congénitale. Ces facteurs n'ont pas agi, probablement par suite de l'intervention des valvules dans l'oblitération du canal de communication interventriculaire. Il a suffi d'une modification dans le jeu des valvules pour libérer l'entrée du canal et pour faire pénétrer le sang veineux dans le cœur gauche.

Or, s'il est bien établi que la maladie bleue est compatible avec l'existence jusque vers une moyenne d'âge de 20 à 25 ans, il ne faut pas perdre de vue que le mélange s'est établi dans ces cas depuis l'enfance et a constitué ainsi un mode circulatoire qui s'accommode peu à peu aux besoins plus restreints d'un organisme en somme atrophié. On vit avec son mal, comme on vit bien souvent pendant des années avec des lésions encore plus importantes et auxquelles les organes se sont habitués.

Chez notre malade, il en a été autrement; il a vécu jusqu'à l'âge de 20 ans sous une épée de Damoclès. A un moment donné, le 26 avril 1901, la voie de communication interventriculaire a été libérée; le sang vei-

neux a fait brusquement irruption dans le cœur artériel et a été distribué subitement à tous les organes du corps par la voie de l'aorte. C'est un traumatisme et l'action violente de ce facteur est bien différente de celle que peut déterminer la circulation viciée de la maladie bleue congénitale. C'est aux effets de ce traumatisme que le malade a succombé.

VII. *Rappel d'un cas de communication interauriculaire sans maladie bleue.* — Nous nous bornons à rappeler les considérations que nous avons publiées à la page 134 du tome VIII, à propos de l'observation n° 72.

N° 254.

Dyspepsie gastrique ayant duré vingt-deux ans. Ulcères probables de l'estomac dans la région prépylorique. Terminaison rapide en quinze jours par formation d'un squirrhe pylorique ayant déterminé un rétrécissement pylorique infranchissable. Azoturie et phosphaturie exagérées et hypochlorurie. Mort par inanition.

Le nommé Camille S..., 46 ans, serrurier, constitution forte, tempérament sanguin, entre à l'hôpital Saint-Pierre (salle 9, lit 10) le 27 avril 1901.

Il n'a pas fait d'excès alcooliques; il a beaucoup fumé et chiqué. Il souffre depuis vingt-deux ans de troubles gastriques, surtout de pyrosis, qui reviennent à intervalles irréguliers pendant des périodes variables. Il a pris beaucoup de pepsine, de magnésie et de sel de Carlsbad. L'appétit est habituellement mauvais. Le sujet a toujours été maigre. Les souffrances gastriques se sont aggravées depuis deux mois et les vomissements sont devenus plus fréquents; constipation opiniâtre.

A son entrée, nous constatons un engorgement à la région pylorique; amaigrissement; le teint est anémié. L'urine est acide, pâle; elle a une densité de 1.030 et ne contient pas d'éléments anormaux. La diazoréaction d'Ehrlich est négative (Dr Zunz).

Nous prescrivons une limonade purgative au citrate de magnésie 45 : 300.

Le lendemain, nous constatons les vomissements qui sont mélaniques et ont une réaction acide très prononcée, que les recherches de M. Zunz fixent à 1.83 °/₀₀ en acide phosphorique; ils ne contiennent ni acide lactique, ni acide chlorhydrique libre, ni acide gras; la présence du sang n'est pas constatée sur une première récolte, mais a été reconnue dans

les autres. Il y a du catarrhe bronchique, sans lésions pulmonaires; les crachats ne contiennent ni bacilles de Koch, ni autres micro-organismes.

Les vomissements se produisent avec la plus grande facilité par régurgitation, sans nausées; à en juger par leur mode de production, on croirait qu'ils ne viennent pas de l'estomac, mais plutôt d'une poche œsophagienne. Le malade avale facilement, il ne sent pas de gêne œsophagienne au creux de l'estomac.

Nous avons exploré tous les jours la région épigastrique; le ventre était rétracté comme chez les sujets atteints de méningite, et cette disposition était favorable à l'examen. Il existait un peu d'empâtement vers la grande courbure de l'estomac; il était diffus et non douloureux à la pression. Mais nous avons constaté, comme lors du premier examen, un noyau d'engorgement très manifeste sur la ligne parasternale, à égale distance entre le rebord des fausses côtes et le pli de l'aîne; cette situation était inférieure à la région de la vésicule biliaire et nous a paru correspondre à la région pylorique refoulée en bas, comme dans les cas où l'estomac occupe une position verticale; il y avait en même temps dilatation de la grande courbure. La plus légère pression de l'estomac déterminait la régurgitation de matières mélaniques que le malade rejetait sans le moindre malaise. La quantité de matières vomies atteignait jusqu'à 1200 centimètres cubes par jour.

Nous avions prescrit, après le purgatif salin, une potion au perchlorure de fer 1 : 200; elle n'a guère amendé la situation, et nous l'avons remplacée le 2 mai par des pilules de 5 milligrammes d'extrait thébaïque d'heure en heure. Il y a eu du soulagement en ce sens que les vomissements sont devenus moins fréquents. Mais le mauvais état de la nutrition générale s'est rapidement aggravé et le malade a présenté l'aspect d'un sujet qui meurt d'inanition. Il ne prenait guère de nourriture et vomissait ce qu'il parvenait à avaler. Nous avons essayé de le soutenir par des lavements de peptones; ils n'ont pas été gardés. Le carnigène, dont nous avions reçu un échantillon, a été gardé, mais n'a pas enrayé l'amaigrissement du malade. Le lycétol, diméthylène-pipérazine, à la dose de 10 centigrammes, quatre fois par jour, a amené un soulagement relatif.

Le malade a succombé à la famine le 7 mai 1901. Nous avons déterminé la nourriture qu'il ingurgitait : un peu de bouillon et de lait, deux œufs et du carnigène; la plus grande partie de cette ration, déjà insuffisante, était rejetée par le vomissement.

Température. — Elle a été recueillie à l'aisselle et dans le rectum ; elle a été constamment déprimée, comme l'indique le tableau suivant :

TEMPÉRATURE RECTALE.		DATES.	TEMPÉRATURE AXILLAIRE.	
Matin	Soir.		Matin.	Soir.
»	»	27 avril 1901	»	35.2
»	35.8	28 —	35.8	35.2
35.2	36.2	29 —	34 6	35.5
34.9	34.8	30 —	35.0	35.2
34.8	35.4	1er mai 1901	35.3	35.7
35.8	36.3	2 —	34.6	36.1
35.7	35.2	3 —	35.2	34.9
35.4	35.7	4 —	35.0	35.1
35.4	35.1	5 —	35.0	34.5
35.9	35.3	6 —	35.5	36.0
35.7	35.9	7 —	35 6	35.9

Comme on le voit par ce tableau, l'hypothermie a été constante et extrême ; c'est un fait intéressant à constater et qui contraste avec l'hyperazoturie révélée par l'analyse de l'urine.

Autopsie. — Elle a été faite par M. le Dr Vervaeck.

La rigidité cadavérique a disparu ; tache verte de l'abdomen ; peu de lividités ; amaigrissement.

A l'ouverture de la poitrine, la cavité pleurale ne renferme pas de liquide ; quelques adhérences au niveau des sommets.

Poumon droit : pèse 920 grammes. Anthracose de la plèvre ; les lobes supérieur et moyen sont emphysémateux, anémiés, œdématiés ; le lobe inférieur est congestionné et présente un œdème intense. Les bronches renferment beaucoup de spumosité ; il n'y a pas d'hépatisation.

Poumon gauche : pèse 560 grammes. Il présente les mêmes caractères que le poumon droit ; mais l'œdème est moins marqué.

Cœur : pèse 230 grammes ; mesure 8 × 6.5 × 4.5. L'organe est en

systole, peu chargé de graisse; à l'épreuve de l'eau, les valvules sont suffisantes. Le péricarde est sain; le myocarde est rougeâtre, de consistance forte; l'endocarde et les valvules offrent peu d'altérations. Athérome discret des parois de l'aorte.

Foie : pèse 1360 grammes; mesure 25 × 19 × 7. Capsule non épaissie. Le parenchyme hépatique est congestionné, induré, d'une coloration jaunâtre. Pas de calculs biliaires.

Rate : pèse 155 grammes; mesure 12 × 7 × 3. Capsule violacée, pulpe splénique congestionnée, consistance assez faible.

Rein droit : pèse 155 grammes; mesure 11 × 5 × 2.5. Se décortique assez facilement, sa surface est lisse. A la section, la substance corticale est réduite d'étendue, anémiée; la substance médullaire est saine.

Rein gauche : pèse 165 grammes; mesure 13 × 6 × 3. Présente les mêmes caractères que le rein droit.

Capsules surrénales : rien de particulier.

Pancréas : parenchyme anémié, consistance augmentée.

Cavité abdominale : ne renferme pas de liquide.

Péritoine : sain.

Ganglions mésentériques : non engorgés.

Intestins : renferment peu de matières fécales, pas de sang; la muqueuse intestinale n'offre pas d'ulcérations.

Duodénum : muqueuse colorée par la bile, pas de lésions.

Estomac : renferme un liquide grisâtre, abondant. La muqueuse est grisâtre, anémiée, peu plissée. A la région prépylorique, la muqueuse est ardoisée; les plis sont très marqués; on ne note pas d'ulcérations ni de tumeurs carcinomateuses, mais il existe une induration de toutes les tuniques stomacales, qui atteint son maximum au niveau du pylore; cette induration affecte indifféremment toutes les couches de la paroi stomacale. Le péritoine est épaissi; la muqueuse est épaissie, œdématiée; la tunique musculaire est considérablement hypertrophiée. En avant du pylore, la tunique séreuse a une épaisseur de 3 millimètres; la musculeuse, 9 millimètres; les tuniques muqueuse et sous-muqueuse, 5 millimètres; cette induration va en s'atténuant à mesure que l'on s'éloigne du pylore pour se rapprocher du cardia; on la retrouve encore à une distance de 10 à 12 centimètres du pylore.

OEsophage : rien.

L'examen microscopique de la région indurée a été fait par M. le professeur Stiénon, qui a constaté l'existence d'un squirrhe.

Réflexions. — I. *Diagnostic.* — L'observation de ce cas a été remarquable à plusieurs points de vue. Tout d'abord au point de vue du diagnostic. Nous avions reconnu l'existence d'un noyau d'induration à la région pylorique et, tenant compte des vomissements mélaniques, nous avions admis un ulcère de l'estomac avec formation d'un tissu fibreux cicatriciel.

La réalité de l'ulcère nous paraissait établie par la nature des vomissements.

Un second point nous a paru bien établi : l'existence d'une sténose rendant impossible le passage des aliments. L'œsophage et l'estomac constituaient une cavité close du côté de l'intestin. Notre première impression avait été favorable à l'hypothèse d'un rétrécissement du cardia ; elle s'est modifiée dans le cours de la maladie en présence de la masse considérable de matières mélaniques rejetées et de la dilatation de l'estomac, et nous avons rapporté le siège de l'étranglement au pylore.

Une troisième donnée nous a été fournie par l'analyse de l'urine : c'est l'absence de malignité morbide de la lésion.

II. *Processus du cas.* — Le sujet, âgé de 46 ans, souffrait de troubles gastriques depuis vingt-deux ans; on en avait rapporté l'origine à l'habitude qu'il avait gardée de chiquer du tabac. Il a traîné cette existence de dyspeptique avec des hauts et des bas jusqu'en février 1901. A cette époque, les douleurs sont devenues plus vives et plus continues, la constipation habituelle s'est accentuée, et il s'est produit des vomissements mélaniques à de rares intervalles. Ils se sont rapprochés, et quand il est entré à l'hôpital le 27 avril, ils étaient incessants et rejetaient tout ce qui était avalé.

Le malade était maigre à son arrivée, mais cette maigreur était de l'embonpoint comparée à l'émaciation rapide et extrême qui s'est établie pendant les dix jours qu'il a passés à l'hôpital. Il est mort d'inanition le 7 mai 1901.

Dans cette longue odyssée pathologique de vingt-deux ans et quatre mois, nous pouvons distinguer trois étapes :

1. La première a duré vingt-deux ans et a été caractérisée par un état de souffrance gastrique dyspeptique. L'origine en a été rapportée à l'abus de la chique.

2. La deuxième période a débuté en février 1901 par des souffrances plus vives et des hématémèses. Il y a eu encore des moments de répit entre février et fin d'avril 1901. Le passage restait libre au pylore.

3. La dernière période va de la fin d'avril au 7 mai 1901 et a eu pour caractéristique la sténose pylorique complète et pour conséquence clinique la mort par famine, par inanition.

III. *Hématémèse sans traces d'ulcérations actuelles à l'autopsie.* — Nous vous avons montré à différentes reprises l'estomac de sujets qui avaient succombé après des hématémèses abondantes, sans que nous soyons parvenu à retrouver d'ulcérations qui en auraient été le point de départ. Un des cas les plus intéressants de ce genre est rapporté sous le n° 50, à la page 3 du tome VIII. Nous avons signalé, à ce passage de notre Recueil, le procédé chirurgical que l'on avait proposé comme traitement direct de la surface malade et qui consiste à ouvrir l'estomac pour aller à la recherche du vaisseau lésé. Nous considérons cette pratique de médecine opératoire comme inutile toujours, comme nuisible le plus souvent.

Chez notre malade actuel, à l'examen le plus soigneux fait par M. le Dr Vervaeck et par nous-même et les médecins attachés au service, renouvelé par M. le professeur Stiénon, nous n'avons pas réussi à découvrir l'ulcération que nous cherchions avec persistance. Le résumé de l'examen anatomique peut être formulé comme suit :

Rétrécissement annulaire du pylore par un tissu squirrheux. La muqueuse ne présentait à sa surface aucune ulcération qui fût de nature à rendre compte des vomissements hématiques. Mais cette surface était inégale et l'on distinguait deux zones circulaires voisines d'un diamètre de 1 à 2 centimètres, au niveau desquelles la muqueuse était déprimée. L'épithélium y était moins épais que dans les régions voisines.

Nous avons considéré ces surfaces comme les traces d'ulcères anciens guéris, et nous avons interprété les vomissements mélaniques comme la conséquence d'une hémorragie capillaire.

IV. *Urologie.* — L'analyse de l'urine a été faite tous les jours par M. Richard et a porté sur la récolte totale de vingt-quatre heures; nous négligeons le premier jour où il y a eu bien certainement une erreur, le malade n'ayant accusé que 175 grammes d'urine pour la journée. Nous

reproduisons ci-dessous le tableau de ces analyses ; l'urine laissait déposer des cristaux d'acide urique.

DATE. 1901.	QUANTITÉ D'URINE.	URÉE.	CHLORURES.	ACIDE PHOSPHORIQUE combiné aux alcalins.	ACIDE PHOSPHORIQUE combiné aux terres.	ACIDE PHOSPHORIQUE TOTAL.	RAPPORT PHOSPHATURIQUE. Rapport $\frac{A}{T}$	ACIDITÉ en Ph^2O^5. $3H^2O$.
1er mai (1) . .	900	13.57	0.45	1.92	1.13	3.05	63 : 37	0.71
2 — (1) . .	1,100	22.10	0.33	2.00	0.95	2.95	67 : 33	1.13
3 — (1) . .	1,500	33.54	0.37	2.22	1.32	3.54	62 : 38	0.98
4 — (1) . .	1,800	43.42	0.54	2.77	1.10	3.87	71 : 29	1.65
TOTAL de 4 jours.	5,300	112.63	1.69	8.91	4.50	13.41	263 : 137	4.47
MOYENNE . .	1,325	28.16	0.42	2.23	1.12	3.35	66 : 34	1.12
5 mai (1) . .	1,900	43.91	0.38	3 51	0.85	4.36	80 : 20	2.24
6 — (1) . .	2,000	56.28	0 80	2.20	0.80	3.00	73 : 27	1.05
7 —	1,450	41.89	0.72	1.19	0.53	1.72	70 : 30	0.56
8 —	1,200	30.75	0.60	1.71	0.36	2.07	82 : 18	0.63
TOTAL de 4 jours.	6,550	172.83	2.50	8.61	2.54	11.15	305 : 95	4.48
MOYENNE . .	1,640	43.20	0.62	2 15	0 63	2.78	76 : 24	1.12
TOTAL GÉNÉRAL . .	11,850	285.46	4.19	17.52	7.04	24.56	»	»
MOYENNE DE 8 JOURS	1,480	35.68	0.52	2.19	0.88	3.07	»	»

(1) L'urine renferme des cristaux d'acide urique

Nous nous bornons à insister sur deux des indications pathogéniques de ce tableau.

Azoturie. — L'azoturie a été exagérée ; le malade était très maigre et son poids ne dépassait pas 50 kilogrammes. D'autre part, l'alimentation était presque nulle ; tout ce qu'il avalait était rejeté. Et cependant la moyenne

de l'urée urinaire rendue en vingt-quatre heures était de 35gr68 avec des écarts extrêmes qui ont atteint jusque 56gr28. Il est à noter encore que plus l'émaciation s'accentuait, plus la proportion urinaire augmentait.

C'est un des nombreux cas que nous avons observés, et un des plus caractéristiques, qui prouve l'inexactitude de la formule qui est reprise comme cliché typographique dans les notions scientifiques des traités : l'azoturie urinaire est adéquate au régime alimentaire.

Où le malade a-t-il puisé l'azote pour rendre l'urée urinaire en excès ? A coup sûr pas dans les aliments ; il n'en prenait pas. C'est dans sa propre substance protéique qu'il a trouvé les éléments de l'urée. Il s'est dévoré lui-même ; il a eu l'autophagie qui a suffi pour le soutenir jusqu'au moment où, ayant épuisé toutes ses réserves protéiques, il est mort de faim.

La proportion d'acide phosphorique urinaire a été également exagérée.

Chlorurie. — La chlorurie urinaire a été réduite à une moyenne quotidienne de 0gr52, avec des écarts de 0gr33 à 0gr80. C'est exactement le contrepied de l'azoturie et de la phosphaturie.

On dira, conformément aux notions qui courent les livres, que cette réduction dépend du régime de diète forcée. Nous ne cherchons pas à interpréter ; nous nous bornons à constater ce qui est, parce que nous trouvons que les faits observés nous en disent plus vrai et plus long que toutes les interprétations. Or, nous constatons que le malade excrétait en excès par les voies urinaires l'azote et le phosphore et qu'il n'excrétait guère de chlorures pour un régime alimentaire réduit à rien.

Un fait se dégage de ces constatations : le malade se nourrissait de ses éléments azotés et phosphorés personnels et gardait ses éléments chlorurés. Si la formule qui fait dépendre la quantité des excréta urinaires de l'alimentation était vraie, comment expliquer l'élimination en excès de l'azote et du phosphore et la diminution extrême de la chlorurie ?

Nous avons insisté ailleurs sur les conditions de ce processus biologique chez le sujet malade, et nous nous bornons ici à indiquer l'importance de l'observation actuelle à l'appui de l'opinion que nous avons assez souvent développée dans notre Recueil.

Hydrurie. — Nous avons noté un état d'émaciation très rapide pendant les huit jours que le malade a passés à l'hôpital ; il fondait à vue d'œil et desséchait comme un cholérique à la période algide. La déperdition

ne portait pas sur la graisse; il avait toujours été maigre. Elle tenait à une autre cause : le malade se vidait du liquide intercellulaire. La quantité de boisson ne peut pas être invoquée, puisqu'il vomissait régulièrement tout ce qu'il avalait.

V. *Hématologie.* — Nous n'avons pu constater que le degré de la leucocytose, l'appareil étant en réparation. M. le Dr Van Nypelseer a trouvé 12,000 leucocytes par millimètre cube, dont 2,000, soit 17 °/₀, uninucléés, et 10,000, soit 83 °/₀, multinucléés.

Séro-diagnostic. — Il a été fait le 2 mai par M. le Dr Zunz : résultat négatif, encore après une heure et demie, à la trente-deuxième dilution.

N° 255.

Début insidieux par des douleurs épigastriques en octobre 1882. Syndrome de la cirrhose hypertrophique du foie au début de janvier 1883. Déclin progressif. Mort le 15 mars 1883. Adénome hépatique et cirrhose hypertrophique du foie.

La nommée Désirée N..., veuve R..., âgée de 51 ans, giletière, entre à l'hôpital Saint-Pierre, dans notre service (salle 37, lit 12), le 23 janvier 1883.

La ménopause est établie depuis quatre ans.

Elle souffrait depuis environ trois mois de douleurs d'estomac qui se sont accompagnées une seule fois, il y a un mois, de vomissements. L'état s'est aggravé depuis quinze jours, à la suite de frissons très violents qui se sont répétés à plusieurs reprises. Il s'est déclaré de l'ictère qui a persisté et l'a décidée à se rendre à l'hôpital.

A son entrée, nous constatons à l'épigastre un engorgement diffus, lisse à la surface, paraissant se confondre avec le foie. Cette tumeur est douloureuse au toucher. L'ictère est très prononcé. L'urine, d'une densité de 1.022, ne renferme ni sucre ni albumine; on y trouve des urates en excès et une quantité abondante de matière colorante biliaire.

Prescription : diète simple; potion au bicarbonate de soude, 3 grammes, et à la poudre de rhubarbe, 20 centigrammes, dans 200 grammes d'eau, et cataplasme émollient à la région du foie après onction avec une pommade belladonée 2 : 30.

L'ictère s'est accentué et les intestins sont fortement ballonnés; pas de trace de tête de Méduse, pas d'ascite.

Nous abrégeons les détails de l'observation en appelant l'attention sur les points principaux.

Le symptôme le plus saillant dans tout le cours du traitement a été la répétition très fréquente de frissons suivis de réaction avec transpiration abondante. Ces accès fébriles se rencontrent dans l'évolution de la cirrhose

hypertrophique du foie, comme nous l'avons indiqué à la page 69 du volume actuel.

Du côté de l'intestin, il y a eu de la constipation, qui a nécessité l'emploi fréquent de purgatifs. L'ictère, qui était persistant, s'accentuait chaque fois que la constipation n'était pas levée.

A partir du 2 mars, il y a eu assez souvent des vomissements biliaires malgré l'ictère; ils sont devenus plus fréquents à partir du 9 mars jusqu'au 15, date de la mort.

La douleur à la pression de la région préhépatique a été signalée à l'entrée de la malade; elle est devenue beaucoup plus vive à partir du 25 février et de plus elle s'est déclarée spontanément en suivant un trajet en ceinture autour de la taille. La malade s'est plainte de douleurs un peu partout, mais surtout de rachialgie lombaire.

Les organes respiratoire et circulatoire n'ont pas présenté de troubles; il y a eu de l'oppression dont nous avons rapporté la cause à l'engorgement du foie.

La malade a été tourmentée par de l'insomnie, mais sans délire.

Le foie a continué à se développer régulièrement et a fini par envahir toute la région épigastrique. Sa surface était lisse et directement appliquée contre la paroi abdominale; nous n'y avons par rencontré d'inégalités et sa résistance à la pression était mollasse.

La malade a succombé le 15 mars 1883 à l'asphyxie lentement progressive.

Nous avons fait l'analyse de l'urine pendant trente-deux jours; le résultat en est consigné dans le tableau qui figure à la page 429.

Nous résumons comme suit les renseignements que les analyses nous ont donnés :

Azoturie. — Elle a atteint une moyenne quotidienne de 14^{gr}01; tenant compte du régime extrêmement réduit, nous avons conclu à l'absence de la malignité morbide.

Chlorurie. — La moyenne générale de la chlorurie a été de 7^{gr}73 par jour, soit un chiffre normal d'accord avec le régime. Deux jours seulement, les 25 et 26 janvier, nous avons noté de l'hypochlorurie à 0^{gr}70 et 1^{gr}40. Ce niveau hypochlorurique, indice d'un travail inflammatoire, ne s'est pas maintenu.

Phosphaturie. — Elle n'a pas présenté de particularités.

DATE. 1883.	QUANTITÉ D'URINE.	URÉE.	CHLORURES.	ACIDE PHOSPHORIQUE.
25 janvier	700	14.06	0.70	1.75
26 —	1,400	11.24	1.40	0.84
27 —	2,100	12.66	4.20	1.26
28 —	1,500	10.50	2.20	1.30
29 —	2,100	11.06	3.15	1.89
30 —	2,150	16.20	3.23	1.50
31 —	1,900	18.05	3 80	0.76
1er février	800	13.60	4.80	0.80
2 —	2,000	14.07	8.00	1.00
3 —	2,000	12.06	10.00	1.20
Total de 10 jours	16,650	133.50	41.48	12.30
MOYENNE .	1,665	13.35	4.15	1.23
4 février	2,300	16.18	14.95	1.15
5 —	2,500	12.55	11.25	1.37
6 —	1,800	15.37	9.90	»
8 —	1,900	15.24	15.20	1.24
10 —	2,200	10.18	9.90	0.55
11 —	1,350	14.90	6.75	0.94
12 —	2,200	15.48	13.20	0.66
13 —	2,500	15.70	15 00	1.00
14 —	2,500	16.33	11.25	1.25
16 —	2,200	18.79	13.20	1.30
Total de 10 jours	21,450	150.72	120.60	9.46 9 jours.
MOYENNE .	2,145	15.07	12.06	1.05
17 février	1,350	8.80	8.09	0.50
18 —	2,325	14.57	10.44	1.96
19 —	1,300	18.94	3.90	1.60
20 —	2,000	20.10	7.00	1.80
21 —	1,900	9.54	3.80	0.95
22 —	2,800	15.46	9.80	1.12
23 —	2,200	11.58	6.60	1.10
24 —	2,000	10.04	6.00	0.60
25 —	2,750	15.17	9.60	0.82
26 —	2,000	15.07	8.00	0.70
27 —	1,900	11.93	3.80	1.90
28 —	2,350	13 02	8.26	1.15
TOTAL DE 12 JOURS	24,875	164.22	85.29	14.20
MOYENNE .	2,073	13.68	7.10	1.18
TOTAL GÉNÉRAL de 32 jours.	62,975	448.44	247.37	35.96 31 jours
MOYENNE GÉNÉRALE	1,968	14.01	7.73	1.16

Autopsie. — Elle a été faite par M. le Dr Durselen, chargé à cette époque du service des autopsies à l'hôpital Saint-Pierre.

Caractères extérieurs : amaigrissement; cheveux grisonnants; teinte jaune ictérique répandue sur toute la surface du corps. Encore un peu de raideur cadavérique.

Poumon droit : présente à sa surface une teinte jaunâtre. Il est emphysémateux.

Du côté droit de la poitrine, il existe un peu de sérosité jaunâtre.

Poumon gauche : présente les mêmes caractères que le poumon droit. Son lobe inférieur est un peu œdématié.

Cavité péricardique : renferme un peu de sérosité citrine.

Cœur : mesure $8 \times 10 \times 4$. La surface du ventricule droit est assez abondamment recouverte de graisse. L'orifice tricuspide est légèrement agrandi. La substance cardiaque, plus friable que normalement, a une teinte gris jaunâtre.

Foie : mesure $30 \times 23 \times 11$. Il adhère par des tractus conjonctifs en haut au diaphragme, en bas à l'intestin; on trouve à sa surface des taches nombreuses, irrégulières et d'une coloration gris jaunâtre. Sur une surface de section on constate des nodosités correspondant aux taches de la surface extérieure du foie. Ces nodosités atteignent jusqu'au volume d'une noix, ont une coloration gris jaunâtre et présentent une coloration plus intense par places. Certaines de ces nodosités se trouvent ramollies et transformées en cavités remplies de liquide jaune verdâtre, d'aspect purulent et renfermant des détritus de tissus. De nombreuses nodosités pareilles existent dans tout le parenchyme. Le foie pèse à l'air 2700 grammes.

Rate : mesure $14 \times 12 \times 5$. Sa trame est un peu épaissie.

Rein gauche : pèse 285 grammes; mesure $13 \times 7 \times 3$. Il présente sur une surface de section une teinte ictérique dans la substance corticale aussi bien que dans la substance médulaire. En outre, il présente plus de vascularisation que normalement.

Rein droit : pèse 255 grammes; mesure $13 \times 7 \times 3$; mêmes altérations qu'au rein gauche.

Estomac : on y constate l'hypertrophie des glandes, surtout dans la région pylorique, et dans le voisinage du pylore, on constate une pigmentation uniforme.

Intestins : ont une teinte ictérique.

Méninges : ont une coloration jaune par suite d'infiltration.

Plexus choroïdes : ont également une teinte ictérique.

Sur une surface de section et en comprimant la substance encéphalique, on constate l'apparition de petites gouttelettes et taches ictériques entourant l'orifice des petits vaisseaux.

La substance cérébrale elle-même n'est pas ictérique.
Le reste de l'encéphale ne présente rien de particulier.
Organes génitaux : sains.

Examen microscopique. — L'autopsie a été complétée par l'examen microscopique fait par M. le professeur Stiénon, dont nous reproduisons le protocole :

Le foie pèse 2590 grammes et mesure dans son diamètre transversal maximum 27 centimètres, dont 19 reviennent au lobe droit et 8 au lobe gauche ; l'épaisseur maxima des lobes droit et gauche est respectivement de 9 et de 6 centimètres ; le diamètre antéro-postérieur des lobes droit et gauche est de 22 et de 7 centimètres.

Le parenchyme renferme un grand nombre de nodosités dont le volume atteint celui d'une grosse noix, et même pour quelques-unes celui d'un œuf de pigeon.

Ces nodosités sont disséminées dans l'épaisseur de l'organe ou proéminent à sa surface ; dans ce dernier cas, elles se signalent par une élevure de 1 ou 2 millimètres de hauteur, dont la partie centrale est déprimée en forme de godet.

Sur la surface de section, le noyau a des bords ondulés : tantôt la couleur est gris blanchâtre dans toute la surface, tantôt le centre offre une teinte jaunâtre plus ou moins foncée. La consistance est des plus variables, depuis la consistance ferme jusqu'au ramollissement purulent.

L'examen microscopique du détritus purulent que renferment quelques-uns de ces noyaux démontre :

a) Des globules purulents ;

b) Des cellules polygonales et cubiques uninucléées, des cristaux d'acides gras, etc.

Dans toute l'étendue du parenchyme du foie, on constate une ectasie considérable des vaisseaux sanguins et des voies biliaires, un endurcissement du tissu hépatique.

Examen microscopique d'un nodule de la grosseur d'une noix :

A. Dans le *parenchyme hépatique* qui entoure le nodule, on constate :

a) La dilatation considérable des vaisseaux sanguins ;

b) L'atrophie de la cellule hépatique ;

c) Des foyers d'infiltration biliaire ;

d) L'épaississement du tissu conjonctif du lobule, les colonnes cellulaires et les vaisseaux sont enveloppées d'une couche du tissu conjonctif jeune.

Le tissu hépatique est séparé du tissu propre du nodule par une enveloppe de tissu conjonctif renfermant des foyers d'infiltration leucocytique.

B. Le *tissu du nodule* est constitué par des tubes enchevêtrés, enfouis dans un stroma plus ou moins abondant de tissu conjonctif lâche : les tubes sont tapissés par une seule couche d'épithélium qui, le plus ordinairement, est de forme cubique, parfois cylindrique.

Les tubes renferment des détritus cellulaires.

L'*estomac* ne présente rien d'autre de particulier qu'un degré léger d'hypertrophie glandulaire.

Diagnostic : adénome hépatique des Allemands ou épithéliome cylindrique de Cornil et Ranvier.

Réflexions. — I. *Diagnostic.* — En procédant par voie d'exclusion, nous avions conclu à l'existence chez notre malade d'une cirrhose hypertrophique du foie; nous n'avions pas diagnostiqué l'adénome hépatique pendant la vie de la malade. L'autopsie a établi qu'il y avait une cirrhose hypertrophique et un épithéliome cylindrique ou adénome.

II. *Évolution.* — Nous avons procédé au diagnostic par voie d'exclusion dans les conditions suivantes :

La malade à souffert pendant trois mois, soit depuis le 15 octobre 1882, de douleurs à la région épigastrique qui ne l'ont pas empêchée de continuer son travail; elles se produisaient par accès irréguliers; il n'y a eu qu'une fois des vomissements, à la suite d'une crise plus violente.

Ictère, le 8 janvier 1883, avec des accès fréquents de fièvre revenant presque tous les jours et suivis de réaction avec transpiration. Les douleurs épigastriques ont été plus continues et plus violentes. A l'entrée à l'hôpital, le 23 janvier 1883, nous constatons l'ictère et un engorgement considérable du foie; l'organe mesure 9 centimètres de matité sur les lignes sternale, parasternale et mamillaire, et dépasse de 8 centimètres à gauche la ligne médio-sternale. Pas d'engorgement de la rate.

Le premier point à déterminer est la cause de l'ictère.

III. *Facteurs de l'ictère.* — Les affections qui donnent l'ictère sont multiples; elles siègent dans le foie ou en dehors de cet organe.

Examinons d'abord celle du dernier groupe.

Causes extra-hépatiques. — La cause la plus fréquente de l'ictère est un dérangement catarrhal des voies gastro-intestinales. Il y a lieu d'écarter ce facteur dans le cas spécial : il n'y a pas eu de symptômes d'une affection gastro-intestinale, il y a eu de la constipation, et il n'y a eu qu'une seule fois des vomissements. Quand l'ictère se produit consécutivement à un embarras des premières voies, il se manifeste plus tôt et disparaît en général assez rapidement. Or, chez notre sujet, il y a eu des douleurs en ceinture épigastrique pendant trois mois avant que l'ictère se soit montré. Elle n'étaient pas continues et les intervalles qui les séparaient permettaient à la malade de continuer son travail. Elles étaient sourdes et n'affectaient pas le caractère aigu des coliques lithiasiques biliaires. Répétons encore qu'elles ne s'accompagnaient pas de vomissements. L'ensemble de ces symptômes nous a fait exclure l'existence de la lithiase biliaire.

Le troisième facteur extra-hépatique de nature à déterminer l'ictère est constitué par des tumeurs situées sur le trajet des conduits excréteurs biliaires; nous l'avons recherché en vain.

Causes intra-hépatiques. — Il restait à examiner les lésions intra-hépatiques de nature à donner naissance à l'ictère.

Établissons tout d'abord l'absence de gêne du système porte; la lésion était localisée du côté des canalicules biliaires et n'intéressait ni les vaisseaux sanguins ni les cellules hépatiques : tout le processus morbide était résumé dans la rétention de la bile.

Nous avons exclu les kystes hydatiques; ceux-ci se présentent avec des caractères extérieurs qui ne se retrouvaient pas chez notre malade.

La dégénérescence amyloïde du foie aurait pu être invoquée; nous l'avons écartée parce que les causes qui la déterminent d'habitude, la syphilis et les suppurations prolongées, n'existaient pas; d'autre part, l'intégrité du rein, de la rate et des ganglions mésentériques était défavorable à l'hypothèse de cette lésion.

Le cancer du foie détermine fréquemment de l'ictère et des douleurs vives et continues; mais le plus souvent cette affection s'accompagne d'un état dyscrasique des plus prononcés, que nous n'avons pas retrouvé chez notre sujet. L'état de la nutrition générale tel qu'il ressort des analyses d'urine poursuivies pendant trente-deux jours consécutifs nous a fait écarter l'hypothèse du cancer.

Nous avons hésité entre trois facteurs pathogéniques : des calculs biliaires intra-hépatiques, la cirrhose hypertrophique du foie et l'épithélioma cylindrique.

Nous ne connaissons pas d'éléments cliniques qui permettent d'établir le diagnostic des calculs intrahépatiques. Nous en avons rapporté un cas à la page 156 du tome Ier de notre Recueil, et l'autopsie seule nous a permis de le reconnaître. On a vu par le protocole de M. le Dr Durselen qu'il n'en était pas question chez notre malade actuelle.

La cirrhose hypertrophique du foie paraissait plus probable. Nous avons résumé les signes cliniques qui permettent de la reconnaître et nous en avons dressé l'énumération à la page 69 du volume actuel.

Si l'on se reporte à ce tableau, on y trouve certains symptômes que nous avons notés chez notre sujet : ictère, engorgement considérable du foie, crises fébriles revenant par accès fréquents.

Mais d'autres symptômes faisaient défaut : l'ictère ne s'était montré que trois mois après le début des souffrances ; il n'y avait pas d'engorgement de la rate ; l'état général était franchement mauvais et déclinait plus rapidement que dans la cirrhose hypertrophique, qui dure des années avant d'arriver à l'émaciation terminale.

Les deux seuls signes de nature à faire soupçonner la cirrhose hypertrophique étaient l'hypermégalie hépatique et les accès fébriles.

L'autopsie nous a édifié en nous révélant à côté de la cirrhose hypertrophique la présence de l'épithélioma cylindrique ou adénome du foie.

IV. *Adénome du foie.* — Vous trouverez peu d'indications utiles dans les traités de pathologie sur la pathogénie de l'adénome du foie. Dans un des volumineux traités les plus récents qui remplacent, à notre grand désavantage, les anciens traités plus pratiques et moins prolixes, l'histoire de l'adénome du foie est vite faite; on se borne à le représenter comme une variété du cancer avec cirrhose hépatique. Cette manière de voir traduit une tendance générale ; nous croyons qu'elle n'est pas fondée.

Avant tout, résumons les caractères anatomiques de l'adénome du foie, désigné encore sous le nom d'*épithélioma cylindrique du foie.*

Il est constitué rarement en foyer unique, le plus souvent sous forme de noyaux multiples séparés les uns des autres. Le noyau a une forme irrégulièrement sphérique, parfois allongée ; sa consistance est molle. Sa surface est inégale, parfois déprimée à la partie centrale. Sa couleur

est d'un brun plus ou moins foncé. Les caractères extérieurs le rapprochent des noyaux carcinomateux avec lesquels on l'a confondu pendant longtemps.

Le noyau est enkysté dans une membrane fibreuse, tapissée à sa face interne par un épithélium de cellules cylindriques; des trabécules divisent l'intérieur de la cavité en loges de calibre variable, occupées par un liquide, des cellules cylindriques et des leucocytes.

La structure élémentaire de l'adénome peut être représentée comme étant celle du foie, avec ces deux différences : hyperplasie du tissu conjonctif intralobulaire; ectasie des conduits biliaires intralobulaires remplis d'un liquide riche en leucocytes et à aspect purulent.

C'est la structure tubuleuse primitive du foie qui reparaît.

La structure des tumeurs, telle qu'elle est décrite dans le protocole de M. le professeur Stiénon, reproduit les caractères qui ont été indiqués par les analyses publiées depuis lors. Elle se résume dans les points suivants :

1. Hypertrophie du tissu conjonctif du foie, surtout marquée dans les travées intralobulaires.

2. Kystes adénomateux, multiples et isolés, séparés du tissu hépatique par une enveloppe de tissu conjonctif renfermant des foyers de leucocytes.

3. Structure tubuleuse de la tumeur; les tubes sont tapissés par des cellules polyédriques, cubiques ou cylindriques, et contiennent du détritus cellulaire.

4. Ectasie des vaisseaux sanguins et des canaux biliaires.

Il y a eu ainsi chez notre sujet une cirrhose hypertrophique du foie et un adénome hépatique.

V. *Détermination des organes lésés.* — Pour bien comprendre la pathogénie de l'adénome du foie, il est nécessaire de rappeler la structure de l'appareil hépatique.

Il est constitué en dernière analyse par un appareil enchymatique, alimenté par des vaisseaux sanguins et muni des canaux excréteurs biliaires; l'ensemble de ces organes est supporté par un derme ou stroma conjonctif, c'est la structure élémentaire de tout appareil glandulaire.

La complexité des fonctions hépatique et biliaire de l'appareil entraîne une complexité de structure plus prononcée que celle que l'on rencontre dans les autres glandes; il en résulte que, chez l'homme adulte, il est

difficile de s'y retrouver, mais pour comprendre la pathogénie de l'adénome, il faut revenir à la notion élémentaire de l'appareil.

La complexité histologique du foie provient surtout de la forme radiolaire que le cul-de-sac glandulaire initial affecte. Au lieu de se présenter sous la forme unie, acineuse ou tubuleuse, qu'il revêt ordinairement, la surface glandulaire est froncée par un très grand nombre de prolongements intra-acineux qui convergent tous vers le centre de la cavité acineuse. Cette disposition a pour résultat de multiplier au maximum la surface sécrétante de l'appareil.

Laissons de côté les éléments vasculaires sanguins, qui ne présentaient d'autre lésion qu'une dilatation assez prononcée. La circulation du sang n'était pas entravée d'une manière notable. Il n'y avait ni ascite, ni tête de Méduse, ni hypermégalie splénique.

Du côté des canalicules biliaires, le protocole de l'autopsie ne signale que de l'ectasie assez prononcée.

Les lésions étaient localisées dans le tissu conjonctif et dans le lobule hépatique.

Le tissu conjonctif était hyperplasié et donnait une consistance cirrhotique à l'appareil hépatique. Le processus avait abouti à la variété de la cirrhose hypertrophique, dont nous avons résumé l'histoire à la page 68 de ce volume. L'hyperplasie n'occupait pas seulement le tissu conjonctif interlobulaire; elle était très marquée à l'intérieur des lobules et donnait à l'insula un aspect tubuleux. Ces tubes étaient constitués par les travées conjonctives intralobulaires, tapissées par des cellules polyédriques, cubiques et cylindriques; leur lumière était occupée par des détritus cellulaires et des cellules de pus.

Il y avait ainsi de la cirrhose hypertrophique du foie par hyperplasie de tissu conjonctif non rétractile.

Mais il existait une autre lésion du côté de l'épithélium enchymatique du foie. Une partie de cet épithélium garnissait encore les travées conjonctives; elle répond aux colonnes cellulaires radiées de l'insula hépatique normal. A côté de ce revêtement et à l'intérieur des tubes, il y avait des détritus cellulaires et des globules de pus. L'épithélium hépatique était donc détruit en partie par suite d'un processus purulent. Il y avait de l'hépatite intralobulaire.

L'épithélium des canaux biliaires sublobulaires ne paraissait guère entrepris.

VI. *Rapport entre la cirrhose hypertrophique et l'adénome.* — Il est intéressant de déterminer le point de départ des deux lésions; les éléments fournis par l'observation clinique nous mettent seuls à même de résoudre cette question.

Le tableau synoptique qui figure à la page 69 de ce volume nous renseigne que la cirrhose hypertrophique de Hanot a pour caractéristique un début rapide par de l'ictère et par un engorgement splénique. Le processus évolue par des crises successives, consistant en fièvre, accentuation éphémère de l'ictère et des douleurs à la région du foie. Ce sont les symptômes que nous avons relevés chez la malade de l'observation n° 212.

L'évolution a été différente chez notre sujet actuel. Le début a été insidieux et s'est traduit par des douleurs épigastriques qui ont persisté depuis octobre 1882 jusqu'au 8 janvier 1883, soit pendant trois mois; pendant cette période, il n'y a eu ni fièvre ni ictère.

L'état s'est modifié vers le 8 janvier 1883; des accès de fièvre se sont déclarés, et l'ictère s'est produit et a persisté jusqu'à la mort, qui est survenue le 15 mars 1883. Pendant cette seconde période, les frissons se sont reproduits fréquemment, à des intervalles irréguliers, rapprochés. La rate ne s'est pas engorgée et la circulation porte est restée libre.

Il résulte de cette observation, que le point de départ de la maladie a siégé dans le lobule hépatique; l'entreprise du tissu conjonctif a été secondaire, consécutive à celle de l'épithélium enchymatique. Sous l'influence de l'irritation des cellules du lobule hépatique, le tissu conjonctif, qui est en proportion insignifiante dans le lobule normal, a participé au processus morbide; il s'est hyperplasié; sa lésion s'est étendue à l'ensemble du système conjonctif du foie et a constitué la cirrhose hypertrophique.

Dès que cette dernière phase du processus s'est établie, l'aspect clinique du cas s'est modifié et s'est traduit par le syndrome prédominant de la cirrhose hypertrophique du foie.

Nous croyons que chez notre sujet l'hépatite intralobulaire a précédé la cirrhose hypertrophique du foie et a constitué la première phase de la maladie. Nous ne généraliserons pas ce processus pour tous les cas d'adénome du foie et nous ne prétendons pas qu'il en soit toujours ainsi; le nombre d'observations d'adénome que nous avons eu l'occasion d'observer est trop restreint pour que nous puissions formuler une interprétation unique pour tous les cas.

On s'est un peu trop hâté, à notre avis, dans le monde médical français, à rapporter l'adénome d'une manière constante à la cirrhose hypertrophique. Celle-ci est une maladie fréquente, l'adénome est encore une rareté; si le rapport de causalité de la cirrhose de Hanot et de l'adénome était exact, nous ne comprendrions pas la rareté de l'épithélioma cylindrique du foie.

L'histoire de l'adénome du foie est peu connue encore, et nous sommes disposé à croire que l'on a groupé sous ce nom des affections diverses; c'est l'opinion que les traducteurs du Traité de Rindfleisch ont exprimée, en établissant trois variétés dans le groupe anatomo-pathologique de l'adénome :

1. Ilots hépatiques nettement isolés du tissu voisin et ne présentant au point de vue de la structure aucune déviation du type normal : ce sont des pseudo-adénomes sans importance.

2. L'adénome vrai, qui se présente comme une néoplasie constituée par des cellules hépatiques disposées en cylindres contournés sur eux-mêmes, les uns solides, les autres creusés d'une cavité centrale, tous enkystés dans une capsule fibreuse.

3. L'adénome biliaire, qui serait constitué par des canalicules analogues à ceux des voies biliaires qui leur ont donné naissance.

VII. *Durée de la maladie.* — Nous avons signalé dans le tableau synoptique qui figure à la page 69 de ce volume, la longue durée habituelle de la cirrhose hypertrophique du foie; elle se prolonge parfois pendant des années.

Ce caractère a fait défaut chez notre sujet et il devait manquer. Le processus est différent; dans la cirrhose de Hanot, l'épithélium enchymatique du foie n'est pas entrepris; s'il l'est, ce n'est que secondairement et à une période déjà avancée. Chez notre malade, au contraire, l'hépatite a été primitive; son influence s'est traduite d'une manière prédominante et elle n'a pas laissé à l'hypertrophie le temps d'évolution nécessaire à sa constitution complète. Elle a abrégé la vie de la malade. La durée totale n'a été que de cinq mois.

VIII. *Rapports entre l'adénome et le cancer hépatiques.* — Une question des plus importantes au point de vue de la pathogénie a été soulevée au sujet des rapports qui existeraient entre l'adénome et le cancer hépatiques. Elle est légitimée par l'analogie des caractères macroscopiques des deux

lésions. Nous avons dit plus haut qu'une opinion assez répandue dans le monde médical français tend à assimiler l'adénome du foie à un cancer compliqué de cirrhose hypertrophique du foie.

Cette opinion a trouvé un défenseur des plus compétents dans M. le professeur Brissaud qui a publié, dans les *Archives générales de médecine*, au mois d'août 1885, un travail fort intéressant sur l'*adénome et le cancer hépatiques*. Ce mémoire a le mérite d'être original, ce qui est une rareté à l'époque actuelle où les publications ne sont le plus souvent que des redites bibliographiques avec quelques légères modifications dans la forme.

Pour Brissaud, l'évolution de l'adénome hépatique passerait par trois phases successives : 1° préexistence d'une cirrhose hypertrophique ; 2° constitution de l'adénome ; 3° évolution fréquente, presque universelle, de l'adénome vers le carcinome.

Dans la pensée de l'auteur, le carcinome hépatique primitif, lésion ultime, maligne et spécifique, proviendrait d'une évolution anatomo-pathologique banale en apparence, l'hépatite nodulaire, qui est d'ordre inflammatoire. Le cancer primitif du foie serait d'origine inflammatoire.

Le mémoire de Brissaud soulève ainsi, à propos de l'histoire de l'adénome hépatique, deux questions de pathogénie d'une importance capitale : la préexistence de la cirrhose hypertrophique du foie comme cause productrice de l'adénome ; puis la transformation d'un foyer inflammatoire en un néoplasme de nature maligne, avec les deux caractéristiques anatomiques de la malignité : l'entreprise des ganglions et la généralisation du mal.

Occupons-nous d'abord de la première question, celle qui considère l'adénome comme une phase secondaire de la cirrhose hypertrophique du foie.

L'histoire de celle-ci est connue ; nous avons indiqué plus haut les raisons qui nous engagent à la réserve touchant le rapport pathogénésique indiqué par Brissaud. L'observation actuelle n'est pas favorable à cette conception du processus adénomateux et tend plutôt à nous faire admettre que dans certains cas l'adénome évolue primitivement comme une lésion de l'épithélium enchymatique sous la forme d'une hépatite insulaire et que le développement de la cirrhose hypertrophique est secondaire.

Nous n'avons pas eu souvent l'occasion d'observer l'adénome hépatique,

malgré le grand nombre de cas de cirrhose hypertrophique du foie que nous avons rencontrés; aussi n'aurons-nous garde de généraliser et sommes-nous plutôt porté à nous rallier aux réflexions que Gross et Schmitt ont insérées à la suite de l'article que Rindfleisch a consacré à cette affection.

IX. *Origine inflammatoire du cancer primitif du foie.* — Brissaud admet l'origine inflammatoire du cancer primitif du foie.

Nous n'aurons garde d'opposer à l'opinion de Brissaud le cliché scientifique en vogue de la nature spécifique du cancer, indépendamment de toute origine inflammatoire. La connaissance de l'inflammation parenchymateuse a modifié la notion du processus inflammatoire, en substituant à l'unité primitive de ce processus deux modalités cliniques.

D'autre part, nous avons observé des malades chez lequels une irritation traumatique a été le point de départ de la transformation carcinomateuse d'une lésion antérieure, banale en apparence.

Nous sommes disposé à reconnaître que la lésion la plus banale peut, quand elle est entretenue, devenir le point de départ d'une affection maligne; la maladie de Paget rentre dans cette catégorie. La clinique chirurgicale nous renseigne du reste de nombreux exemples de cette transformation.

Il en est de même sur le terrain médical. L'histoire de l'ulcère et du cancer de l'estomac n'est pas encore assez bien élucidée pour que nous puissions nier que le cancer peut se développer au siège de l'ulcère gastrique ou de sa cicatrice ou même dans son voisinage.

D'autre part, dans un processus différent, nous assistons tous les jours à la transformation d'une lésion insignifiante en tuberculose, affection aussi maligne que le cancer. Prenons la susceptibilité catarrhale de la muqueuse des voies respiratoires. Elle est des plus fréquentes et l'observation nous enseigne qu'elle persiste chez un grand nombre de sujets sans jamais entraîner la tuberculose à sa suite. Et cependant chez d'autres, elle constitue certainement un facteur qui prédispose à la tuberculose pulmonaire.

Le développement d'une affection maligne à la suite d'une lésion banale ne nous surprend pas plus que s'il se produit sans lésion antérieure. L'adénome peut donc être suivi d'un carcinome à caractère malin; nous n'en avons pas observé assez de cas pour oser considérer le premier

comme la cause du second. Le processus biologique relève d'une cause autre que la simple transformation d'un tissu en un autre. Il est la traduction d'une perversion nutritive des cellules qui altère la composition du plasma intercellulaire. La modification de ce dernier n'a pas été établie encore par l'analyse chimique; mais elle ressort d'une manière manifeste par l'examen des produits d'excrétion. Nous avons développé ces vues assez souvent pour que nous ne devions plus y revenir. Nous nous bornons à répéter que la malignité morbide qui peut compliquer toutes les variétés histologiques des lésions est un élément clinique qui intéresse avant tout la vitalité intime des cellules de l'organisme. C'est de la dystrophie cellulaire.

Nous admettons que toute production peut revêtir le caractère cancéreux, quelle que soit sa structure histologique.

Mais la question actuelle n'est pas là; elle peut être formulée dans les termes suivants : les diverses modalités du processus répondant au groupe clinique *inflammation* constituent-elles par leur évolution la cause du cancer ?

Nous ne le pensons pas; nous croyons que le processus inflammatoire ne prédispose pas plus au cancer que tout autre processus morbide. Il peut être infectieux, la clinique a depuis toujours admis deux groupes bien distincts de l'inflammation : la forme aiguë et la forme infectieuse. Celle-ci tue l'organisme qui en est atteint, d'une manière presque aussi constante que le cancer, mais par une évolution bien différente, celle d'une intoxication aiguë.

Il est d'autres modalités inflammatoires dont les effets secondaires plus lents se traduisent par des symptômes paralytiques.

Il est possible que les irritations d'ordre inflammatoire déterminent peu à peu, par une action continue, la viciation nutritive cellulaire qui préside à l'affection cancéreuse. Toutefois, nous ne sommes pas autorisé à admettre cette opinion comme étant établie et, en tout cas, il n'est pas démontré à l'époque actuelle que le processus biologique qui caractérise la notion pathologique, désignée sous le nom d'inflammation, soit de nature à déterminer le cancer.

La question offre une importance assez grande pour que nous en fassions l'objet d'une observation spéciale.

X. *Malignité de l'adénome hépatique.* — On a soulevé la question de la

nature bénigne ou maligne de l'adénome hépatique. Cornil et Ranvier admettent la nature maligne de la néoplasie au même titre que pour le carcinome encéphaloïde.

Nous croyons que cette conclusion repose sur une erreur de mots. On considère généralement comme malins les produits morbides qui ont les deux caractéristiques anatomiques suivantes : l'entreprise des ganglions et la généralisation du mal. Nous avons ajouté à ces deux éléments un troisième, celui de l'altération du blastème intercellulaire qui traduit son existence par l'hypoazoturie urinaire.

Or nous n'avons rencontré aucun de ces trois éléments dans l'observation de notre malade et nous croyons que, compris comme nous l'avons formulé plus haut, l'adénome hépatique n'est pas une tumeur maligne.

XI. *Terminaison de l'adénome hépatique par la mort.* — Malgré sa nature bénigne, l'adénome hépatique se termine par la mort. Mais le processus biologique qui conduit à cette terminaison fatale est d'ordre différent de celui qui préside à l'évolution du cancer. Pas d'entreprise des ganglions, pas de généralisation du mal, pas d'hypoazoturie.

N° 256.

Début par de l'ictère à la suite d'émotion, le 1er septembre 1900. Affaiblissement progressif. Mort le 27 juin 1901. Cancer de la vésicule biliaire et du foie. Calculs biliaires. Durée : dix mois.

La nommée Jeanne Vanden V..., veuve Van S..., 52 ans, ménagère, entre à l'hôpital Saint-Pierre (salle 37, lit 7) le 24 juin 1901.

Ses parents sont morts à la suite d'affections inconnues; elle a deux frères et deux sœurs bien portants. Elle a eu quatorze enfants et une fausse couche; la dernière grossesse remonte à huit ans. Il lui reste six enfants bien portants; les autres sont morts en bas âge. Pas d'antécédents familiaux de tuberculose ni de cancer. La ménopause est établie.

La malade a mené une vie régulière; elle ne renseigne pas d'autre antécédent que des souffrances rhumatismales depuis une quinzaine d'années.

Le 1er septembre 1900, à la suite d'une émotion très violente ressentie en trouvant son mari pendu au pied du lit, elle a eu des douleurs dans le ventre et dans les jambes qui l'ont obligée de garder le lit le 5 septembre. Dès le 2 septembre, il s'était déclaré de l'ictère qui a persisté depuis cette époque; en même temps, douleur de ventre, inappétence, renvois très pénibles, vomissements fréquents; épistaxis. Les selles sont tantôt diarrhéiques, tantôt constipées, non décolorées.

Cet état a duré depuis le 1er septembre 1900 jusqu'en juin 1901; amaigrissement progressif; affaiblissement général prononcé; pas d'œdème des membres inférieurs.

Le 21 juin, elle a toussaillé sans expectorer; le même jour, il y a eu un vomissement de caillots sanguins qui s'est répété deux fois dans les vingt-quatre heures. C'est ce qui l'a décidée à entrer à l'hôpital.

L'ictère est très prononcé et généralisé, d'une teinte orange. Engorgement considérable du foie qui descend à 7 centimètres au-dessous du rebord des fausses côtes; sa surface est bosselée, douloureuse à la pression;

le bord inférieur est mousse et la surface reste appliquée contre la paroi abdominale. La rate est engorgée. Pas d'engorgement des ganglions inguinaux ni sus-claviculaires ni axillaires ; mais les nodosités que nous sentons dans le ventre nous font conclure à un engorgement des ganglions mésentériques que nous n'avons pas retrouvé à l'autopsie.

Pas de fièvre ; le pouls est à 84, régulier, non athéromateux ; la respiration est à 27. Pas de bruits morbides au cœur ni à la poitrine, nous n'entendons que des râles bronchiques. Hoquets assez fréquents. L'urine est acide, à odeur ammoniacale, d'une densité de 1.017, très riche en bilirubine ; ni albumine ni sucre. Diazo-réaction d'Ehrlich négative.

Nous posons le diagnostic de cancer du foie ; médication par l'extrait thébaïque et 20 grammes de glycérine dans de l'eau en deux fois.

Il y a eu le 25 une selle liée et de coloration brunâtre.

La malade s'est affaissée très rapidement et a succombé le 27 juin 1901.

Autopsie. — Elle a été faite par M. le Dr Vervaeck.

La rigidité cadavérique persiste ; amaigrissement ; peu de lividités ; ictère généralisé, ictère conjonctival et de tous les viscères.

A l'ouverture de la poitrine, les cavités pleurales ne renferment pas d'épanchement ; pas d'adhérences.

Poumon droit : pèse 600 grammes ; parenchyme pulmonaire congestionné et œdématié ; pas d'hépatisation.

Poumon gauche : pèse 720 grammes ; présente les mêmes caractères que le poumon droit.

Cœur : pèse 325 grammes ; mesure $9 \times 9 \times 3\,1/2$. L'organe est en diastole, chargé de graisse ; péricarde sain ; myocarde friable, décomposé.

Ventricule gauche : endocarde grisâtre dans l'espace mitro-sigmoïdien ; valvule mitrale indemne, infiltrée d'athérome ; orifice non rétréci.

Ventricule droit : endocarde et valvules sans lésions.

Orifice aortique : valvules sclérosées dans leur segment inférieur ; pas d'athérome de la paroi aortique.

Le trou de Botal persiste.

Rate : pèse 350 grammes ; mesure $16 \times 11\,1/2 \times 3\,1/2$. La capsule est épaissie et la pulpe splénique gorgée de sang. La rate est augmentée de volume.

Rein droit : pèse 220 grammes ; le *rein gauche* pèse 230 grammes. Se

décortiquent facilement; la substance corticale a son étendue normale; décomposition avancée.

Cavité abdominale : ne renferme pas de liquide.

Péritoine : sain.

Matrice, trompes, ovaires : pas de lésions.

Intestins : pas d'altérations; le duodénum n'offre pas de lésions; la muqueuse est saine, plissée.

Estomac : renferme un liquide grisâtre; la muqueuse a la coloration ordinaire, sans ulcérations. La muqueuse du cardia est intacte; on y note un développement variqueux assez marqué. L'orifice pylorique n'est pas rétréci; pas de néoplasmes.

Il existe immédiatement au-dessous de la petite courbure, à distance égale du cardia et du pylore au niveau de la face antérieure de l'estomac, deux petites fongosités vascularisées, à aspect polypeux.

Foie : pèse 2500 grammes; mesure $27 \times 18 \times 7\ ^1/_2$. La capsule n'est pas épaissie. A la section, le parenchyme est anémié, friable, décomposé, infiltré de bile; il existe une extrême dilatation des canaux biliaires intrahépatiques; les parois des canaux sont épaissies, leur calibre est doublé. On note à la région sus-biliaire une infiltration d'aspect carcinomateux du bord inférieur du foie; cette infiltration mesure 2 à 3 centimètres de haut; elle se retrouve à une profondeur variable et présente à la section l'aspect encéphaloïde ; à certains endroits, on y constate des foyers hémorragiques. Cette infiltration paraît consécutive à une tumeur carcinomateuse primitive de la vésicule biliaire. La vésicule est distendue de bile; les parois sont épaissies et adhérentes aux épiploons (grand épiploon et épiploon gastro-hépatique) et aux organes de l'arrière-cavité des épiploons; mais on ne note pas au voisinage de la lésion carcinomateuse d'infiltration ganglionnaire ni de métastase péritonéale.

La vésicule biliaire mesure verticalement 11 $^1/_2$ centimètres, transversalement 6 centimètres; le diamètre antéro-postérieur est de 6 $^1/_2$ centimètres. L'infiltration carcinomateuse occupe la moitié supérieure de la vésicule biliaire et envahit le parenchyme hépatique voisin. Cette infiltration a eu pour résultat d'exercer une compression sur le système des canaux biliaires, notamment à la terminaison des canaux hépatiques.

Le canal cholédoque est dilaté.

La vésicule biliaire est distendue par de la bile orangée, épaisse; elle renferme également six petits calculs du volume d'une noisette à facettes.

Le canal cystique est considérablement dilaté; il renferme un septième calcul qui obture presque complètement la lumière du canal.

Réflexions. — I. *Diagnostic.* — Nous avions établi le diagnostic de cancer du foie et de l'estomac, en considérant la première localisation comme secondaire. L'autopsie a modifié ce diagnostic, en nous montrant un cancer de la vésicule biliaire qui s'était étendu par voisinage au foie sans foyers métastatiques; l'estomac était intact.

II. *Vomissements sanglants sans ulcération gastrique.* — Nous avions considéré les vomissements de caillots sanguins, que la malade a eus chez elle, comme le signe d'une ulcération gastrique. Il n'y avait pas d'entreprise de l'estomac, et nous croyons que la présence du sang en caillots reconnaissait pour cause les épistaxis fréquentes de la malade.

III. *Détermination de la lésion.* — Le protocole de M. le Dr Vervaeck renseigne l'étendue du mal, que les schémas ci-après de M. le Dr Ruelens, médecin adjoint du service, précisent; les proportions relatives des différentes parties ont été respectées. A l'ouverture de l'abdomen, le foie se présentait dans les conditions reproduites dans le premier dessin : la vésicule biliaire était fortement distendue et formait besace au-dessous du bord libre de l'appareil; une partie de la vésicule biliaire était bridée par des adhérences épiploïques. A son bord supérieur, la vésicule se continuait à la face antérieure du foie par une expansion grisâtre, d'aspect carcinomateux et échancrée par des digitations à son bord supérieur.

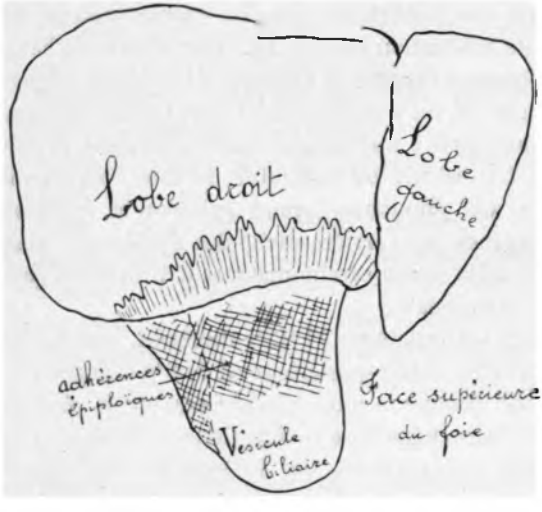

Le deuxième schéma représente la disposition des parties à la face postérieure du foie; de ce côté, la limite était nette et il n'y avait pas d'expansion par infiltration dans le foie.

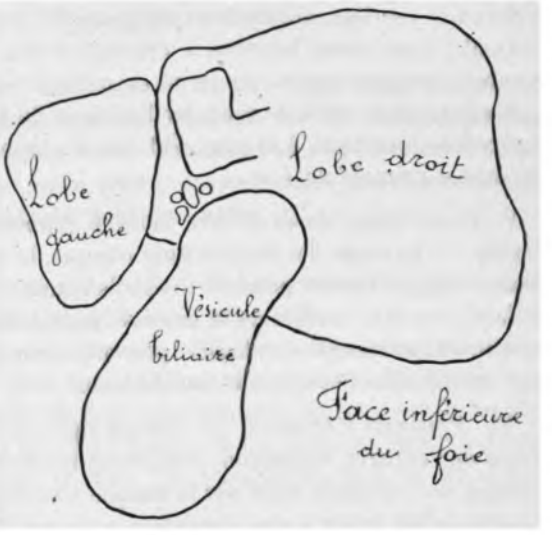

Nous avons pratiqué une coupe verticale dans le sens antéro-postérieur au niveau de la vésicule biliaire. La vésicule était remplie par de la bile orangée et épaisse, dans laquelle nous avons trouvé six calculs de cholestérine à facettes; un calcul était engagé dans le conduit cystique qu'il obturait.

La paroi de la vésicule était épaissie et la moitié supérieure était envahie par une infiltration d'aspect carcinomateux qui se continuait sans ligne de démarcation dans le tissu du foie.

Le siège de cette infiltration entraînait une compression sur une partie des conduits biliaires hépatiques. Le conduit cholédoque était libre, largement dilaté et renfermait de la bile.

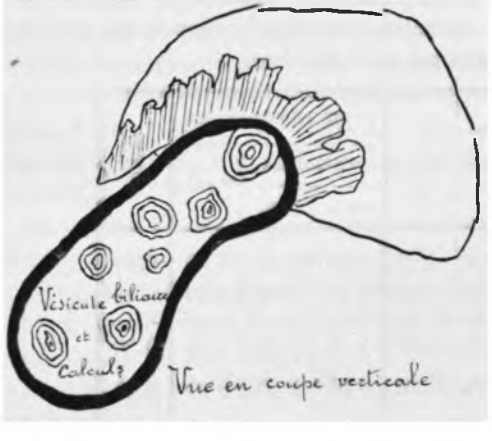

Pas de foyer métastatique dans l'appareil hépatique.

La lésion avait manifestement débuté dans la vésicule biliaire et s'était étendue de proche en proche dans le tissu hépatique sans métastase.

IV. *Calculs biliaires.* — En signalant leur présence, nous rappelons que, pour certains auteurs, il y a un rapport de causalité entre les calculs biliaires et le cancer de la vésicule. Nous avons insisté sur ce point à différentes reprises, notamment aux pages 261 et 267 du tome IX de notre Recueil; nous nous bornons à renvoyer à ces passages où nous avons résumé notre opinion sur ce point de pathogénie.

Nous croyons utile de rappeler l'opinion de Brissaud, que nous avons reproduite plus haut, à la page 440, sur les rapports de l'inflammation et du cancer primitif du foie.

V. *Ictère d'une durée de dix mois et coloration biliaire des matières fécales.* — Le siège des lésions rend compte de la coloration des matières fécales malgré l'ictère pendant dix mois consécutifs. Il y avait de la stase biliaire, rendant compte de la jaunisse permanente; mais il n'y avait pas d'obstruction complète et la bile pouvait encore s'écouler dans l'intestin par les conduits hépatique et cholédoque.

VI. *Épistaxis fréquentes.* — C'est un signe fréquent dans diverses affections de l'appareil hépatique; nous nous bornons à le rappeler parce que le sang de l'épistaxis avalé par la malade a été rejeté par le vomissement et nous a fait croire à une ulcération gastrique qui n'existait pas.

VII. *Urologie.* — Le séjour de la malade à l'hôpital a été trop court pour que nous ayons pu faire l'analyse de l'urine pendant un temps suffisant pour arriver à une moyenne. Nous n'avons pu récolter l'urine complète que pendant deux jours et l'analyse a donné à M. Richard les résultats consignés ci-dessous; la malade était déjà arrivée à une période de cachexie extrême et ne prenait pas de nourriture.

DATE. 1901.	QUANTITÉ D'URINE.	URÉE.	CHLORURES.	ACIDE PHOSPHORIQUE			ACIDITÉ.
				combiné aux		TOTAL.	
				alcalins.	terres.		
26 juin .	1,000	9.04	1.50	1.01	0.05	1.06	0.52
27 — .	460	4.29	0.69	0.27	0.02	0.29	0.18
TOTAL. .	1,460	13.33	2.19	1.28	0.07	1.35	0.70
MOYENNE	730	6.66	1.09	0.64	0.035	0.67	0.35

N° 257.

Début par de l'ictère en janvier 1900. État relativement satisfaisant pendant un an. Début de la tuberculose pulmonaire en janvier 1901. Évolution rapidement progressive. Mort le 20 juin 1901. Carcinome de la vésicule biliaire et tuberculose pulmonaire.

La nommée Anna S..., veuve J.-B. S..., 57 ans, ménagère, est entrée à l'hôpital Saint-Pierre (salle 36, lit 8) le 12 juin 1901.

Elle n'a pas fait de séjour antérieur à l'hôpital. Les renseignements suivants ont été recueillis chez la famille par notre interne, M. Mayer.

Les parents sont morts d'affection non connue; le mari est mort de pleurésie, il y a vingt ans. Elle a eu trois enfants, l'un est mort à l'âge de 3 ans des suites d'une vive frayeur, les deux autres, âgés de 24 et de 21 ans, sont bien portants.

La malade a mené une vie sobre et régulière; elle a toujours eu une bonne santé, à part quelques accidents insignifiants : gastrorrhée, palpitations et douleurs rhumatismales. Elle était très forte et robuste jusqu'en 1898. La ménopause est établie.

Il y a trois ans et demi, soit en janvier 1898, elle a eu des varices rompues au membre inférieur droit. Vers la même époque, elle a été atteinte d'une jaunisse qui s'est établie sans cause connue et qui s'est accentuée depuis lors avec des alternatives de débarras relatif pendant un mois. Après cette période initiale, il se serait établi de la glycosurie; l'appétit était bon, il n'y avait pas de soif et la santé générale était satisfaisante.

En janvier 1901, soit trois ans après l'ictère, elle a commencé à tousser et à expectorer; il n'y a pas eu d'hémoptysie, mais l'état général s'est rapidement aggravé; l'appétit a laissé à désirer, il y a eu de la fièvre à retours irréguliers et de la céphalalgie frontale. Pas d'épistaxis. Les selles sont régulières, avec tendance à la constipation; pas de vomissements, mais toujours de la gastrorrhée. Par moments palpitations; guère d'oppression.

A son entrée à l'hôpital, nous constatons un état de cachexie des plus prononcés, dont nous rapportons la cause à un état très avancé de tuberculose pulmonaire, avec vaste caverne au sommet droit; il y a du tympanisme pot fêlé sous la clavicule droite avec souffle amphorique; de la matité et du gargouillement sous la clavicule gauche; craquements humides un peu partout. L'haleine de la malade est très fétide et annonce qu'il y a du sphacèle dans les parois de la caverne. L'urine a une densité de 1.025; sa réaction est acide; elle ne contient ni albumine, ni sucre, ni sang, ni pigment biliaire. La diazo-réaction d'Ehrlich est faiblement positive (Dr Zunz).

La malade n'accuse pas d'autres symptômes que ceux de la tuberculose pulmonaire; il y a de l'œdème des membres inférieurs sans ascite. Nous constatons de l'engorgement irrégulièrement bosselé à la région épigastrique, mais la prédominance des signes de la tuberculose pulmonaire est tellement forte que nous n'avons pas cherché à préciser la signification de cet engorgement. La malade n'accusait du reste ni diarrhée ni vomissements, et elle ne se plaignait que de la poitrine.

Le traitement a été palliatif. La malade s'est affaissée de plus en plus et elle est morte le 20 juin 1901, soit huit jours après son entrée.

Autopsie. — Elle a été faite par M. le Dr Vandervelde.

Examen de l'abdomen. — La paroi abdominale a perdu son panicule adipeux; la graisse a également disparu au niveau des épiploons. Il n'y a pas d'ascite. Les viscères abdominaux ne sont pas déplacés.

Le *côlon* est dilaté par les gaz.

Dans une zone comprise entre l'appendice xyphoïde et l'ombilic, les anses grêles adhèrent entre elles par des brides celluleuses. En détachant ces adhérences, ce que l'on réalise aisément par la seule traction digitale, on ouvre une *poche abcédée*, d'où s'écoulent environ 50 grammes de pus vert diffluent.

Le fond de la cavité abcédée correspond à la vésicule biliaire, mais il n'existe aucune communication entre la poche purulente et la lumière vésiculaire.

La *vésicule biliaire* a subi des altérations profondes. Elle affecte à peu près le volume du poing. Elle adhère aux anses intestinales voisines par des brides fibro-celluleuses.

La paroi vésiculaire est énormément épaissie; son épaisseur dépasse en

certains endroits 15 millimètres. Sa surface de section est blanchâtre. Sa consistance est molle, friable par places. Le revêtement muqueux est ulcéré, fongueux, et ces fongosités s'écrasent sous la pression des doigts. La cavité vésiculaire est plus vaste qu'à l'état normal. Elle ne contient pas de bile, mais est remplie par une masse putrilagineuse, d'aspect jus de groseille, au milieu de laquelle se trouvent quelques calculs à facettes, très durs, brunâtres. Le plus gros d'entre ces calculs a le volume d'une amande.

La lésion de la paroi vésiculaire envahit les canaux biliaires; la dissection de ceux-ci est impossible, à raison de leur friabilité. La lésion s'arrête à l'ampoule de Vater.

Foie : pèse 1240 grammes. Sa surface extérieure est bosselée, irrégulière. La capsule de Glisson est légèrement épaissie. Au voisinage de la vésicule biliaire, immédiatement sous la capsule, on trouve une tumeur du volume d'une noix, faisant saillie à la surface de l'organe. Cette tumeur, qui est nettement séparée de la vésicule biliaire, est blanchâtre, mamelonnée. Sa consistance est assez forte; sa surface de section est blanchâtre, brillante.

Le parenchyme hépatique est dur, brunâtre, légèrement congestionné. La texture lobulée est plus apparente qu'à l'état normal. La surface de section est parsemée de petites taches d'un brun ocreux, dont l'aspect rappelle celui des kystes biliaires. Les plus grandes de ces taches présentent un diamètre de 7 à 8 millimètres.

Estomac : a son calibre normal. Sa paroi n'est pas épaissie. La muqueuse est injectée, violacée; elle est mamelonnée, mais on n'y trouve aucune trace de néoplasie. Les orifices cardiaque et pylorique sont intacts.

Au niveau de la petite courbure, existe un ganglion lymphatique engorgé du volume d'une fève. La surface de section de ce ganglion rappelle celle de la tumeur signalée dans le parenchyme hépatique.

Ganglions lymphatiques mésentériques et prévertébraux : ne présentent rien de particulier.

Rate : pèse 210 grammes. La capsule est légèrement plissée et porte de nombreuses plaques de périsplénite chronique. Ces plaques affectent à l'œil nu l'aspect du tissu cartilagineux. Le parenchyme splénique est assez ferme; il est congestionné, mais non cyanosé. La surface de section montre de larges et nombreux tractus fibreux. Les corpuscules de Malpighi sont peu apparents.

Rein droit : pèse 190 grammes; le *gauche,* 140 grammes.

Tous deux se décortiquent bien; la surface décortiquée est lisse, mais la capsule est nettement épaissie et a perdu sa transparence.

Le parenchyme rénal est flasque, mais résistant; il est légèrement congestionné. La substance corticale est diminuée de volume, surtout au niveau du labyrinthe. Les bassinets présentent une surcharge graisseuse d'intensité moyenne.

Poumon gauche : pèse 650 grammes. Son volume est normal. Il présente au sommet quelques brides fibreuses d'adhérences. Les ganglions du hile sont tuméfiés, congestionnés et anthracosés. Les parois bronchiques sont notablement épaissies, et cet épaississement s'accompagne d'un élargissement de la lumière de la bronche.

Le parenchyme pulmonaire est congestionné et œdématié dans toute son étendue; il renferme çà et là quelques nodosités tuberculeuses caséifiées. Au voisinage de la plèvre interlobaire, la tuberculose revêt l'aspect de la pneumonie caséeuse.

Poumon droit : pèse 1210 grammes. L'organe est augmenté de volume. Il adhère dans toute son étendue par des brides fibreuses, et ces brides sont si résistantes, que l'enlèvement du poumon réclame l'emploi du couteau. La plèvre est épaissie et porte l'empreinte des côtes. La plèvre interlobaire est complètement synéchiée. Les bronches et les ganglions du hile présentent les mêmes altérations que du côté gauche.

Le sommet est occupé par une caverne du volume d'un œuf de poule. Cette caverne, à parois anfractueuses, renferme une petite quantité de pus grumeleux. Partout ailleurs, on voit des foyers de pneumonie caséeuse. Ces foyers sont confluents et donnent des zones hépatisées qui atteignent par places le volume d'une noisette.

Cœur : pèse 240 grammes et mesure $10\,1/2 \times 9 \times 4$. Le péricarde renferme environ 30 grammes de sérosité limpide. Le feuillet viscéral de la séreuse est grisâtre, œdématié, mais dépourvu de graisse. Les coronaires, sinueuses et opacifiées, portent des plaques blanchâtres d'athérome non calcifié.

Les orifices valvulaires ont leur calibre normal. Les lames sont souples et suffisantes. La lame antérieure de la valvule mitrale est néanmoins un peu épaissie, et porte quelques petites plaques d'athérome non calcifié et non ulcéré.

Le myocarde mesure 9 millimètres au niveau du ventricule gauche et

2 millimètres au niveau du ventricule droit. Il est brunâtre, faiblement congestionné, ferme, légèrement grenu.

Examen microscopique :

a) *Paroi de la vésicule biliaire :* on ne trouve plus trace de la structure normale de la paroi vésiculaire; toute la coupe est occupée par un tissu néoplasique présentant deux ordres d'éléments bien distincts : un stroma conjonctif et des éléments épithéliaux.

Le stroma conjonctif est très peu abondant, représenté par de rares fibrilles conjonctives auxquelles sont accolées des cellules fusiformes. En de nombreux points, ce stroma conjonctif subit la transformation muqueuse. Les vaisseaux sanguins sont très peu nombreux.

Les éléments épithéliaux sont disposés en îlots. Les cellules, tassées les unes contre les autres, sont polymorphes. Quelques-unes d'entre elles sont gonflées; leurs noyaux sont pâles; elles sont en voie de dégénérescence muqueuse.

On ne trouve tant dans l'arrangement des éléments épithéliaux que dans leur forme, rien qui rappelle la texture ou la structure de l'épithélium normal de la vésicule biliaire.

b) *Tumeur hépatique :* la structure de cette tumeur est la même que celle de la néoplasie vésiculaire, mais le tissu conjonctif et les cellules épithéliales échappent à la dégénérescence muqueuse.

c) *Parenchyme hépatique :* le parenchyme hépatique présente les caractères de la cirrhose à la période de début. Le tissu conjonctif interlobulaire est notablement épaissi, mais la lésion conjonctive n'a pu encore exercer une action destructive sur les cellules hépatiques, dont l'état de conservation est satisfaisant.

Il n'y a pas de multiplication des canalicules biliaires; mais, dans certains espaces portes, on voit de larges cavités, à contours irréguliers, remplies de pigment biliaire, au milieu duquel se trouvent quelques débris cellulaires, résultant probablement de la destruction de l'épithélium des canalicules biliaires.

Le tissu conjonctif qui sert de paroi à ces cavités est le siège d'une infiltration abondante de leucocytes.

* * *

M. le Dr Vandervelde a ajouté au protocole de l'autopsie et à l'analyse

histologique des pièces une note sur la signification du terme *carcinome colloïde* qu'il a employé pour définir la lésion de la vésicule biliaire :

« Prise au pied de la lettre, l'expression de carcinome colloïde serait fausse, car il n'y a pas de transformation colloïde dans cette tumeur. Mais, pour rester dans la terminologie anatomo-pathologique classique, j'appelle carcinome colloïde, un carcinome dans lequel le stroma et les éléments épithéliaux subissent la transformation muqueuse, par opposition à :

» Myxocarcinome : carcinome où le stroma seul subit la transformation muqueuse, et

» Carcinome muqueux : carcinome où les éléments épithéliaux seuls ont subi cette dégénérescence ».

Réflexions. — I. *Diagnostic.* — En arrivant à l'amphithéâtre des autopsies, nous n'avions en vue que de constater l'état des organes thoraciques. L'autopsie a confirmé le diagnostic de tuberculose pulmonaire généralisée. Mais elle nous a révélé l'existence d'une autre lésion que nous n'avions pas soupçonnée et dont les symptômes avaient été relégués à l'arrière-plan et masqués par ceux de la phtisie : il existait un carcinome de la vésicule biliaire avec un foyer voisin dans le foie.

La description des lésions a été rapportée dans le protocole de M. le Dr Vandervelde.

II. *Évolution du cas.* — Nous n'avons rien à dire du processus de la tuberculose pulmonaire; il s'est établi et s'est développé rapidement dans un terrain organique propice à cette affection ultime.

L'intérêt du cas réside dans l'évolution du carcinome des voies biliaires. De ce côté, il y avait trois localisations anatomiques : carcinome colloïde des parois de la vésicule biliaire; un foyer carcinomateux dans le foie; des kystes biliaires par rétention de la bile dans les canalicules interlobulaires. Il y avait en outre de l'hyperplasie du tissu conjonctif du foie.

La lésion primitive siégeait dans la vésicule biliaire, et il est probable que l'ictère du début a été la conséquence de l'entreprise de la muqueuse des conduits excréteurs biliaires par la présence des calculs. L'ictère n'a duré qu'un mois; les conduits hépatique et cholédoque ont fonctionné, mais la vésicule biliaire est restée fermée, probablement obturée dans son canal cystique par un des calculs retrouvés dans la vésicule biliaire.

A partir de ce moment et dans tout le cours de l'année 1900, la malade n'a plus accusé de symptômes du côté du foie; il n'y a plus eu d'ictère; il n'y a jamais eu d'accès de colique biliaire.

La famille nous a signalé de la glycosurie que le médecin aurait reconnue. Nous ferons une réserve à ce sujet; la présence du sucre n'a été constatée que par le réactif cupro-alcalin sans défécation préalable; or ce réactif est infidèle, en ce sens que des produits urinaires, autres que la glycose, réduisent le sel de cuivre à l'état d'oxyde en présence des alcalins. Aussi, dans les analyses que les élèves du service font de l'urine des malades, ils se bornent à noter la réduction de l'oxyde de cuivre sans conclure à la glycosurie; ils soumettent l'urine à la défécation par l'acétate de plomb. Si la réduction du cuivre se maintient après cette manipulation, ils ont encore recours à l'inspection au polarimètre avant de conclure à l'existence de la glycosurie.

Il résulte de là que nous ne considérons la réduction de la solution cupro-alcaline par l'urine que comme une réaction qui appelle l'attention sur la nécessité de soumettre l'urine à un examen plus complet, avant d'établir le diagnostic de glycosurie. C'est le cas de notre malade; la solution cupro-alcaline a été réduite par l'urine, qui ne contenait pas cependant de sucre.

Ce n'est, en réalité, qu'à partir de janvier 1901 que la malade a commencé à souffrir d'une manière continue, et les symptômes se sont traduits surtout du côté de l'appareil respiratoire. Ils ont évolué très rapidement, et quand la malade est entrée à l'hôpital, elle était dans un état cachectique très prononcé auquel elle a succombé après huit jours.

Elle a passé ces six derniers mois chez elle, et elle a été traitée pour tuberculose pulmonaire; elle ne se plaignait pas de symptômes hépatiques et du côté des voies gastro-intestinales; il n'y avait que de l'inappétence, de la constipation et par moments de la gastrorrhée.

Nous signalons cet état latent au point de vue de la séméiologie d'une lésion de l'appareil hépatique aussi étendue que celle que nous avons rencontrée à l'autopsie. Ce n'est pas la première fois que nous observons une lésion des plus importantes du foie sans que le malade ait présenté des symptômes particuliers de ce côté.

En résumé, au point de vue de l'évolution du cas, nous trouvons deux périodes distinctes : une première période a débuté brusquement par de l'ictère, en janvier 1900; il est probable qu'elle était d'origine lithiasique

et qu'elle reconnaissait pour cause l'obstruction du conduit cystique par un calcul, malgré l'absence de colique hépatique qui s'explique parce que le calcul n'a pas pénétré dans le conduit, qu'il s'est borné à obturer. Cette première période a été suivie d'un état de calme séméiologique qui a duré environ un an ; c'est l'époque à laquelle le processus pathologique s'est établi dans la paroi de la vésicule biliaire. Pas de symptômes notables, pas même d'ictère.

La deuxième période morbide a débuté en janvier 1901 et s'est terminée le 20 juin par un processus de tuberculose ulcéreuse pulmonaire, dont les symptômes ont masqué complètement ceux du travail carcinomateux des voies biliaires.

III. *Carcinome du foie.* — Le protocole de M. le Dr Vandervelde indique l'existence d'un foyer unique de carcinome dans le foie, au voisinage immédiat de la vésicule biliaire, dont il était nettement séparé.

Était-ce un foyer métastatique ou une extension par voisinage? M. le Dr Vandervelde admet qu'il était métastatique, en se basant sur ce fait qu'il était situé sous la capsule du foie.

Nous serons plus réservé sur cette interprétation pour les motifs suivants : Les carcinomes métastatiques du foie sont le plus souvent multiples et siègent un peu partout dans l'organe. Chez notre sujet, il n'y avait qu'un foyer unique et il était situé dans le voisinage immédiat du carcinome de la vésicule biliaire. Les communications lymphatiques entre la paroi de la vésicule biliaire et le foie sont de nature à faire comprendre l'extension du carcinome par voisinage; nous avons rapporté, sous le n° 217, une observation dans laquelle nous avons assisté à un processus d'extension analogue à celui du cas actuel.

Le fait d'être resté unique et dans le voisinage immédiat de la lésion de la vésicule serait de nature à laisser admettre un processus d'extension à travers la capsule du foie. L'absence de tout engorgement ganglionnaire viendrait à l'appui de cette manière de voir.

Toutefois, l'interprétation du caractère métastatique ou d'extension simple est difficile à trancher d'une manière positive, et nous ne voulons pas le faire.

Ce qui n'est pas sujet à une interprétation, c'est l'état anatomique; ici nous nous trouvons sur un terrain solide et nous croyons rester dans la vérité en nous bornant à constater que le foyer carcinomateux hépatique

était unique, contrairement à l'habitude des foyers métastatiques; qu'il était dans le voisinage immédiat de la lésion vésiculaire primitive; enfin, qu'il n'y avait pas d'engorgement des ganglions lymphatiques, mésentériques et prévertébraux.

IV. *Carcinome et calculs de la vésicule biliaire.* — Nous signalons la coexistence de ces deux lésions, en renvoyant aux considérations émises antérieurement et rappelées à propos de l'observation n° 256, à la page 448 de ce volume.

V. *Hyperplasie du tissu conjonctif hépatique.* — Elle a été signalée dans le protocole et considérée par M. le Dr Vandervelde comme indiquant un début de cirrhose hépatique. Nous admettons la définition anatomique de l'hyperplasie du tissu conjonctif interlobulaire; mais nous ne nous croyons pas autorisé à interpréter cet état anatomique comme la première période du processus d'une cirrhose du foie.

VI. *Kystes biliaires par rétention.* — Nous signalons comme important un détail anatomique rapporté dans le protocole de M. le Dr Vandervelde: c'est l'existence de nombreux kystes biliaires par rétention de la bile dans les canalicules interlobulaires. Si ce travail morbide avait eu le temps d'évoluer, il est probable qu'il aurait fini par constituer une des variétés d'adénome du foie dont nous avons parlé à propos de l'observation n° 253, à la page 438 de ce volume. Des cas de ce genre pourraient être invoqués — à tort suivant nous — en faveur des vues de Brissaud signalées à la page 440.

N° 258.

Début de tuberculose en janvier 1901. Évolution rapide. Mort subite le 23 mai. Myxo-adénome de l'estomac en polype fongiforme. Tuberculose pleurale. Mutisme séméiologique de la lésion gastrique.

La nommée Anne O..., veuve Corneille De G..., 72 ans, ménagère, entre à l'hôpital Saint-Pierre (salle 37, lit 9) le 21 mai 1901.

La malade est absolument indifférente et ne répond guère qu'en se plaignant d'être très faible depuis longtemps. Notre interne, M. L. Mayer, a obtenu de la fille aînée les renseignements suivants : Le père est mort d'affection inconnue; la mère est morte à 73 ans. Elle a été mariée deux fois; le premier mari s'est pendu, il y a trente-deux ans, et le second est mort il y a vingt ans des suites d'alcoolisme habituel. Elle a eu dix enfants, dont quatre sont morts; les six filles, dont l'aînée a 50 ans, sont bien portantes.

Elle a toujours été bien portante, vaillante et robuste jusqu'en 1899. A cette époque, elle a eu beaucoup de chagrins et depuis lors elle s'est affaiblie, sans accuser de symptômes précis. Depuis janvier 1901, elle a toussé sec et elle n'a commencé à cracher qu'au commencement de mai 1901. Elle a eu depuis trois mois de l'œdème des membres inférieurs et de l'ascite; l'œdème s'est étendu depuis un mois à la face et aux paupières. Pas de palpitations. L'appétit est resté bon jusque il y a quinze jours.

Elle ne s'est jamais plainte de douleurs d'estomac; il n'y a eu ni hématémèse ni hémoptysie; il n'y a jamais eu d'affection aiguë.

Dernier renseignement : elle buvait deux à trois gouttes de liqueur par jour.

A son entrée, l'état de prostration de la malade est extrême; il y a incontinence d'urine et des matières fécales. OEdème modéré des membres inférieurs, mais très marqué dans le dos. Au cœur on ne constate que du dédoublement systolique mitral. Oppression modérée; tousse peu sans expectorer. L'urine est acide et ne renferme ni albumine, ni sucre, ni sang, ni pigment biliaire.

Nous n'avons vu la malade qu'une fois et nous avons prescrit une potion antispasmodique, et le quart de portion comme régime.

Le 23 mai, elle a parlé avec ses voisines à 10 1/2 heures; à 11 heures, on l'a trouvée morte dans son lit, sans qu'elle ait crié ni eu d'accès d'étouffement. C'est la mort par syncope.

Autopsie. — Elle a été faite par M. le Dr Vervaeck.

La rigidité cadavérique persiste; lividités peu marquées; anémie.

A l'ouverture de la poitrine, chaque cavité pleurale renferme 500 grammes de sérosité citrine; pas d'adhérences.

Poumon droit : pèse 450 grammes; la plèvre viscérale n'est pas épaissie, mais présente un grand nombre de petites néoplasies grisâtres du volume d'une tête d'épingle, de forme arrondie; elles sont généralement aplaties, épaisses, ne dépassant guère 1 à 1.5 millimètre, paraissent limitées à la plèvre. Parenchyme pulmonaire congestionné, œdématié.

Poumon gauche : pèse 395 grammes; mêmes caractères, œdème et congestion, que le poumon droit; néoplasies de la plèvre, surtout au lobe inférieur; certaines néoplasies, mais rares, existent également à la plèvre pariétale; il n'en existe pas au péricarde ni au péritoine. Il existe aux deux sommets de petits foyers fibro-caséeux de tuberculose ancienne.

Cœur : pèse 250 grammes; mesure 11 × 9 × 3. L'organe est en diastole, graisseux; le péricarde viscéral présente une plaque nacrée au niveau de la face antérieure du ventricule droit; le myocarde est anémié, de consistance normale.

Ventricule gauche : endocarde pariétal sain; valvule mitrale infiltrée d'athérome, épaissie; l'orifice mitral est rétréci.

Ventricule droit : endocarde et valvules sans lésions.

Orifice aortique : valvules grisâtres, pas d'athéromes; trou de Botal oblitéré.

Foie : pèse 1190 grammes; mesure 24 × 16 × 16.5. La capsule n'est pas épaissie. Parenchyme anémié, induré, graisseux; pas de calculs.

Rate : pèse 80 grammes; mesure 9 × 5 × 2. Atrophie sénile.

Rein droit : pèse 140 grammes; mesure 9 × 4.5 × 2.5. Il se décortique difficilement; la surface du rein est chagrinée : les substances corticale et médullaire sont anémiées; leur étendue est normale.

Rein gauche : pèse 140 grammes; mesure 10 × 4 × 3; présente les mêmes caractères que le rein droit.

Capsules surrénales : décomposées.

Matrice, trompes : rien.

Ovaires : scléro-kystiques.

Cavité abdominale : contient 1 litre de sérosité jaunâtre.

Péritoine : sain.

Ganglions mésentériques : non engorgés; pas d'engorgement des ganglions de l'arrière-cavité des épiploons.

Intestins : vacuité complète; pas de lésions.

Estomac : dilaté; renferme un peu de mucus; muqueuse grisâtre, plissée, non ulcérée; les orifices pylorique et cardiaque sont intacts. Il existe à la grande courbure une tumeur fongueuse, de consistance molle, de coloration rouge violacé, constituée par de petits lobules et présentant un pédicule étroit. Cette tumeur est située exactement à la face antérieure de la grande courbure, à une distance de 3 centimètres de la petite courbure, séparée du pylore par une distance de 65 millimètres, du cardia par 14 centimètres. La tumeur mesure transversalement 52 millimètres, verticalement 45 millimètres et en profondeur 26 millimètres.

OEsophage : pas d'altérations.

Larynx, épiglotte, trachée : rien.

Centres nerveux : dure-mère épaissie; œdème cérébral abondant; pie-mère opacifiée partout, surtout à la convexité. Les artères de la base sont athéromateuses. On note à l'extrémité antérieure des circonvolutions frontales et sphénoïdales un petit kyste sous-méningé du volume d'une amande et renfermant un liquide ocreux.

A la section, les noyaux et capsules sont intacts; les cavités sont dilatées et renferment beaucoup de sérosité.

Examen microscopique des néoplasies pleurales. — L'examen microscopique des néoplasies pleurales a été fait par le Dr Vervaeck, qui en a constaté la nature tuberculeuse; elles ne pénètrent pas dans le poumon.

M. le Dr Vandervelde les a caractérisées comme des granulomes tuberculeux en voie d'organisation fibreuse.

Examen microscopique du polype gastrique. — Il a été pratiqué dans deux laboratoires et le diagnostic anatomo-pathologique a été le même. M. le Dr Vervaeck l'a dénommé *adénome* et M. le Dr Vandervelde *myxo-adénome*.

M. le Dr Vandervelde a complété sa définition par la note suivante :

« Tumeur à stroma conjonctif délimitant des alvéoles. Le stroma con-

jonctif est formé d'éléments adultes fibreux, avec çà et là quelques foyers de dégénérescence muqueuse. Les îlots épithéliaux sont adénomateux, formés de cellules cylindriques, à noyau vésiculeux, régulièrement disposées.

» *Diagnostic :* myxo-adénome. »

Réflexions. — I. *Diagnostic.* — Nous n'avons guère eu le temps d'examiner la malade ; elle est morte quarante heures après son entrée à l'hôpital et nous n'avons constaté qu'un état d'engourdissement général dont nous avons rapporté l'origine à de l'œdème cérébral, consécutif à un rétrécissement mitral ; l'autopsie a confirmé ce diagnostic, mais en nous révélant l'existence de deux autres lésions : tuberculose pleurale et adénome tubulé gastrique.

II. *Tuberculose pleurale.* — Les néoplasies tuberculeuses existaient en très grand nombre à la surface de la plèvre viscérale des deux côtés ; on en retrouvait quelques-unes, mais très rares, à la plèvre pariétale gauche. Leur nature tuberculeuse a été établie par l'examen microscopique fait par MM. les Drs Vervaeck et Vandervelde.

Il est à remarquer que les poumons étaient indemnes de toute trace de tuberculose, à part de rares foyers caséeux, et que le péricarde, le péritoine et la pie-mère étaient également préservés.

III. *Adénome gastrique.* — L'adénome gastrique a été une curiosité d'anatomie pathologique plutôt qu'un facteur pathogénique. Son existence n'avait pas même été soupçonnée ; la malade n'avait pas présenté de symptômes gastriques. Nous sommes très habitué à des surprises en fait d'affections de l'estomac ; nous avons signalé à de nombreuses reprises le mutisme séméiologique gastrique dans des cas d'affections graves de ce viscère ; nous avons insisté surtout sur la production subite, sans souffrances antérieures notables, de l'hématémèse qui se déclare dans les cas d'ulcère gastrique siégeant à la petite courbure de l'estomac chez des sujets qui jouissaient d'une santé apparente.

La lésion actuelle était d'ordre moins grave ; elle constitue le pendant du papillome cutané ou verrue et n'entraîne le plus souvent pas de désordres cliniques.

Nous avons eu à plusieurs reprises l'occasion d'observer de ces polypes fongiformes à la surface de la langue ; nous traitons encore en ce moment

en ville une malade qui porte une tumeur de ce genre vers le milieu de la face dorsale de la langue; comme elle n'en est guère incommodée, elle refuse toute intervention pour en être débarrassée; elle a raison.

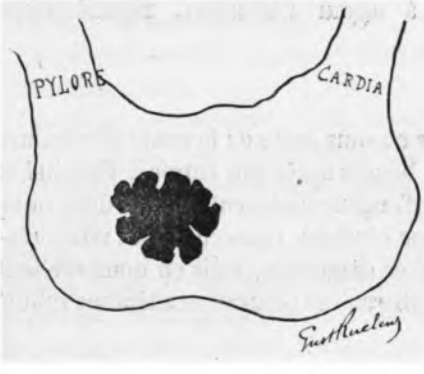

Chez notre sujet, la tumeur revêtait les caractères anatomiques que Rindfleisch attribue à l'adénome tubulé.

A l'ouverture de l'estomac, elle était aplatie et affaissée sur la muqueuse, comme l'indique le premier schéma dressé par notre adjoint, M. le Dr Ruelens.

En soulevant la tumeur mollasse avec une pince, elle se présentait sous la forme d'une immense papille fongiforme, sorte de champignon-verrue colossal, affectant une apparence dendritique, reproduite dans le second schéma de M. le Dr Ruelens.

IV. *Mort subite.* — La malade a été trouvée morte dans son lit un quart d'heure après avoir parlé à ses voisines et sans qu'aucun symptôme apparent ait appelé l'attention au moment de la syncope terminale.

Nous avons parlé fréquemment de ces terminaisons subites, quasi syncopales, parce que ce sujet nous préoccupe à cause de notre impuissance à prévoir cette modalité de la mort. Nous avons indiqué récemment, à la page 266, les causes principales auxquelles nous pouvons l'attribuer. Chez notre malade, l'œdème cérébral consécutif à l'état des vaisseaux de la pie-mère nous paraît avoir été le facteur déterminant. Nous devons avouer cependant que nous avons souvent rencontré l'œdème cérébral également prononcé sans qu'il y ait eu mort subite. Comme nous l'avons dit plus haut, à la page 377, un autre facteur doit intervenir, et nous estimons qu'il réside dans la rapidité de la poussée œdémateuse à un moment donné.

V. *Alcoolisme et athéromatose.* — L'état des centres cérébraux rappelait les caractères que l'habitude a attribués à l'alcoolisme chronique : pachyméningite durale, opacité de la pie-mère, artères de la base athéromateuses, œdème cérébral. Nous ne retiendrons de cet ensemble de lésions que l'athéromatose artérielle qui existait partout, surtout dans les petites artères; l'aorte était relativement épargnée.

Cette athéromatose est-elle d'origine alcoolique? On le dit, on l'affirme avec une telle autorité que l'on est presque intimidé d'émettre un doute sur la réalité de ce rapport étiologique. Et cependant nous formulons ce doute; on met tant de choses au passif de l'alcool que l'on s'empresse de lui attribuer la paternité des syndromes que l'on ne comprend pas bien. Il en a été ainsi pour la cirrhose atrophique du foie, dont l'origine alcoolique était passée à l'état de cliché typographique jusqu'au moment où une étude plus minutieuse des diverses variétés de cirrhose du foie a jeté un peu de lumière sur la pathogénie de ces affections.

Nous croyons qu'il en est de même pour l'athéromatose vasculaire. Nous avons rapporté de nombreuses observations de buveurs invétérés chez lesquels nous n'avons pas trouvé trace d'athérome vasculaire à l'autopsie. Et, d'autre part, l'athérome est une lésion constante dans la vieillesse; elle l'est à peu près au même degré à un âge moins avancé chez les arthritiques comme suite à l'artério-sclérose si fréquente chez ces sujets.

Chez notre malade, âgée de 72 ans, nous trouvons dans les conditions normales de la sénilité une raison d'être de l'athéromatose artérielle, sans que nous devions recourir à l'intervention de l'alcool comme facteur déterminant.

Nous déconseillons l'emploi de l'alcool, mais ce n'est pas en vue de prévenir une athéromatose artérielle inévitable par le processus biologique qui aboutit fatalement à la constitution des causes de la mort.

N° 259.

Pleurésie aiguë gauche. Début le 31 mai 1900. Épanchement graduellement progressif. Mort subite, le 17 juin, par atélectasie pulmonaire.

Le nommé J.-B. A..., 50 ans, journalier, est entré à l'hôpital Saint-Pierre (salle 9, lit 18) le 4 juin 1901.

Il avoue des excès alcooliques en bières et en liqueurs.

Il est malade depuis le 31 mai; début par des frissons répétés, un point de côté à gauche et de l'oppression; toux très fatigante, surtout la nuit, expectoration rare et visqueuse.

A l'entrée, nous constatons l'existence d'un épanchement pleural remplissant la moitié inférieure de la plèvre gauche; son tympanique dans l'espace de Traube; égophonie surtout marquée à l'angle de l'omoplate gauche. A droite, râles sibilants. La pointe du cœur n'est pas refoulée vers la droite. Athéromatose généralisée.

Au cœur, nous entendons un souffle râpeux à l'aorte, également marqué aux deux temps.

La température est à 38°5 le soir.

Prescription : potion sudorifique nitrée au sureau; diète.

Le 7, l'épanchement a augmenté, mais reste toujours limité à la plèvre gauche; on constate du tympanisme aigu pot fêlé sous la clavicule gauche; pectoriloquie haute et aphone; voussure du côté gauche du thorax. Guère d'expectoration.

Le 9, la pointe du cœur bat sur la ligne médio-sternale; il y a du refoulement. L'épanchement a augmenté; pectoriloquie haute, non aphone; tympanisme aigu au sommet gauche en avant, où l'on entend du souffle amphorique.

L'état ne s'est guère modifié les jours suivants; le 17 juin, nous constatons que la pointe du cœur est refoulée à 2 centimètres à droite de la ligne médio-sternale. La matité et l'absence de vibrations vocales thoraciques existent dans tout le côté gauche en arrière; en avant, ces symptômes ne se retrouvent qu'à partir du cinquième espace intercostal; au-dessus de ce niveau, pot fêlé et souffle amphorique.

Nous avons longuement examiné le malade le 17 juin, à la visite du

matin et, tenant compte du refoulement progressif de la pointe du cœur et de l'augmentation manifeste de l'épanchement, nous avons reconnu la nécessité de la thoracentèse. Nous avons eu le tort de ne pas la pratiquer immédiatement et de la remettre au lendemain, cédant aux instances du sujet, qui affirmait être beaucoup moins oppressé que les jours précédents.

Le malade s'est levé après la visite et a circulé dans la salle jusqu'à 11 h. 50; l'interne du service s'est rendu dans la salle pour constater son état et l'a engagé à se remettre au lit, ce qu'il a fait en déclarant qu'il avait un peu froid. Il a causé avec ses voisins, puis il est retombé; la face s'est cyanosée avec des placards jaunes sur les joues et le malade est mort subitement; l'interne qui était à l'autre extrémité de la salle est accouru et a constaté la mort.

La température, relevée matin et soir à l'aisselle, a oscillé entre 37° et 38°2.

Autopsie. — Elle a été faite par M. le Dr Vandervelde.

Le cadavre est en parfait état de conservation; les téguments ont leur coloration normale; les muqueuses ne sont que légèrement décolorées; la musculature est puissante; la cage thoracique est bien développée; le panicule adipeux est modéré; il existe des arcs séniles peu étendus, mais nettement marqués.

Poumon droit : pèse 880 grammes; volume normal, libre d'adhérences et présentant un peu d'emphysème sous-pleural. Parenchyme pulmonaire congestionné, œdématié, ne renferme pas de foyers d'hépatisation; les parois bronchiques sont un peu épaissies.

Poumon gauche : pèse 780 grammes; nettement diminué de volume, refoulé en bas et en dedans par un exsudat pleural comprenant environ 2 litres; cet exsudat est formé de sérosité légèrement trouble, mais non purulente. Les deux feuillets de la plèvre sont épaissis et la surface qui regarde la cavité de la séreuse est recouverte d'un tissu de granulations qui, en certains endroits, simule à s'y méprendre les granulations tuberculeuses. Le parenchyme pulmonaire présente les caractères de l'atélectasie par compression; les parois bronchiques sont un peu épaissies; les ganglions bronchiques sont le siège d'une congestion peu prononcée.

Cœur : pèse 380 grammes; mesure 11 × 9 × 4.5. Le péricarde renferme environ 30 grammes de sérosité limpide; le feuillet viscéral est

modérément chargé de graisse; il porte deux larges plaques nacrées d'inflammation chronique; les coronaires sont légèrement sinueuses et athéromateuses. Le myocarde mesure 11 millimètres à gauche et 2 millimètres à droite; il est rouge sombre, assez consistant, un peu granuleux; musculature assez forte; il existe un peu de dilatation des orifices auriculo-ventriculaires, mais les lames valvulaires correspondantes ont conservé leur souplesse.

Les orifices aortique et pulmonaire mesurent 75 millimètres; les valvules sont normales.

Foie : pèse 1310 grammes; mesure $29 \times 18 \times 7.5$. La capsule de Glisson est lisse; la vésicule biliaire est vide. Le parenchyme est induré, cyanosé et congestionné; la texture lobulée est plus apparente qu'à l'état normal; les gros vaisseaux apparaissent béants à la section.

Rate : pèse 310 grammes; mesure $13 \times 9 \times 3$. La capsule est un peu plissée; le parenchyme, rouge violacé; sa consistance est assez ferme; les tractus fibreux sont nettement apparents à la surface de section.

Intestins : les follicules clos de la partie terminale de l'iléon sont tuméfiés et apparents; cette psorentérie se limite à la partie voisine de la valvule de Bauhin.

Rein droit : pèse 230 grammes; mesure $12.5 \times 7 \times 4$.

Rein gauche : pèse 240 grammes; mesure $12 \times 5 \times 4.5$.

Ils se décortiquent; leur parenchyme est cyanosé et congestionné; la substance corticale est granuleuse, de volume normal; on trouve dans une des pyramides une petite tumeur adénomateuse du volume d'un grain de blé. Le bassinet est chargé de graisse.

Cerveau : rien de particulier, si ce n'est un léger œdème cérébral.

Réflexions. — I. *Diagnostic.* — Le diagnostic de pleurésie gauche avec épanchement ne présentait pas de difficulté. Le refoulement graduel de la pointe du cœur vers la droite indiquait l'augmentation progressive de l'épanchement. L'oppression du malade était, en somme, modérée; il circulait dans la salle. La mort s'est produite subitement au moment où il venait de se remettre au lit.

II. *Cause de la mort subite.* — Avant l'autopsie, nous avons déclaré que le syndrome terminal présentait les caractères habituels de l'atélectasie pulmonaire par arrêt de la circulation du sang dans l'artère pulmonaire gauche.

L'autopsie a établi l'exactitude du diagnostic.

L'épanchement limité à la cavité pleurale gauche mesurait environ 2 litres et était constitué par de la sérosité un peu trouble, mais non purulente.

Le poumon gauche était totalement atélectasié ; le poumon droit était congestionné et œdématié.

L'atélectasie est mentionnée au protocole de M. le Dr Vandervelde avec la qualification d'atélectasie *par compression*. Nous avons assisté à l'autopsie, comme nous le faisons toujours, et nous avons constaté l'état du poumon. Nous avons l'habitude de reproduire intégralement le protocole de la nécropsie tel qu'il nous est fourni ; mais tout en respectant la formule de la pensée du chef de service des autopsies, nous tenons à exprimer notre pensée, non sur la réalité des lésions, mais sur leur interprétation.

Or le protocole de M. le Dr Vandervelde, en mentionnant l'*atélectasie par compression*, a formulé une interprétation de la lésion à laquelle nous ne pouvons pas nous rallier.

III. *Atélectasie pulmonaire.* — Il y a vingt ans, en 1880, nous avons publié dans les *Annales de l'Université de Bruxelles* un travail sur l'atélectasie pulmonaire dans lequel nous avons établi, en nous appuyant sur des documents cliniques et sur des recherches de physiologie pathologique, que l'atélectasie pulmonaire est la conséquence anatomique de l'oblitération de l'artère pulmonaire.

Le chapitre VI de ce mémoire a pour objet l'examen critique des causes diverses qui ont été invoquées pour la genèse de cet état anatomique. Parmi ces causes, il en est une que l'on a admise pendant longtemps et que l'on trouve encore mentionnée comme cliché dans un grand nombre de traités : c'est la compression du poumon dans les cas d'épanchement pleural. Comme nous l'avons écrit à cette époque, « la cause morbide intervient avec une évidence telle qu'il n'y a pas à insister longuement sur le mécanisme de son action.

» Le poumon est refoulé ; il rencontre, par suite de cette circonstance, un espace trop restreint pour se dilater ; les alvéoles sont comprimés, ils renferment moins d'air, et si cette cause agit pendant un temps assez prolongé et dans des conditions assez énergiques, il arrive que les vésicules s'affaissent et présentent les caractères de l'atélectasie. Toutefois, cette dernière extrémité se rencontre rarement ; le plus souvent, en effet, le poumon n'est que comprimé et l'état de compression est tout à

fait différent de l'affaissement complet et actif des alvéoles que l'on rencontre dans les cas d'atélectasie véritable.

» Il y a là un travail tout différent. La preuve clinique nous en est fournie par les phénomènes que l'on observe quand on enlève la cause de la compression. La dilatation du poumon s'effectue à mesure que le liquide est enlevé par la ponction. Le murmure vésiculaire reparaît plus ou moins modifié, et cette reprise soudaine et manifeste de la fonction respiratoire implique que le tissu pulmonaire n'avait pas perdu son activité fonctionnelle, comme c'est le cas dans l'atélectasie, mais que cette activité avait été matée, annihilée momentanément par une cause extérieure.

» Il y a là une situation analogue à celle que l'on rencontre en chirurgie : un membre sain, maintenu dans un appareil inamovible, est incapable d'accomplir sa fonction, sans qu'il soit cependant paralysé; il la reprend dès que l'appareil est enlevé. Un membre paralysé a beau être libre de toute entrave, il reste incapable de remplir sa fonction. Cet exemple rend notre pensée plus claire au sujet de la différence qui existe entre un poumon comprimé par un épanchement pleural et un poumon atélectasié.

» L'explication que nous venons de donner du processus de l'atélectasie dans les cas d'épanchement est aussi celle que Leichtenstern a proposée et que les auteurs admettent. »

Nous avions donc fait la part de l'épanchement pleural dans la constitution de l'*atélectasie par compression*, qui n'est, en dernière analyse, qu'un *aplatissement du poumon*.

IV. *État fœtal.* — Autre chose est l'atélectasie pulmonaire, qui tue dans les conditions cliniques que nous avons précisées à cette époque. Il ne s'agit plus dans ces cas d'une pression sur le poumon qui gêne, à un degré plus ou moins prononcé, la fonction des alvéoles, tout en conservant les conditions organiques qui maintiennent l'exercice de cette fonction, quelque insignifiant qu'il soit. Dans l'atélectasie, la fonction est radicalement supprimée par suite de l'oblitération de l'artère pulmonaire ou d'une de ses ramifications; la pression extérieure de l'épanchement a beau être supprimée, la respiration ne reprendra pas dans la zone irriguée par le vaisseau oblitéré.

Le processus est ainsi absolument différent dans les deux cas. Il l'est au point de vue pathogénique et il l'est au point de vue anatomique.

Au point de vue anatomique, l'aspect du poumon atélectasié est différent de celui que revêt le poumon comprimé et aplati, et la différence est assez apparente pour qu'elle soit reconnue au premier aspect. Le poumon comprimé est le plus souvent exsangue; parfois il est œdématié; d'autres fois il est congestionné. Le poumon atélectasié est une galette pulmonaire d'une coloration lie de vin, rouge violet, rouge sombre; il plonge au fond de l'eau dans laquelle on le place.

Nous n'insisterons pas ici sur le sujet que nous avons traité d'une manière complète dans notre travail qui a paru dans les *Annales de l'Université de Bruxelles.*

Nous nous bornons à rappeler les conditions dans lesquelles la circulation du sang est assurée dans l'appareil pulmonaire.

V. *Circulation sanguine de l'appareil pulmonaire.* — Cet appareil est constitué par deux sections qui sont indépendantes l'une de l'autre au point de vue de la circulation du sang : un appareil excréteur et un appareil glandulaire.

L'appareil excréteur est formé par les bronches, l'appareil glandulaire par les alvéoles.

Les bronches et leurs terminaisons trachéale et laryngée sont alimentées par des vaisseaux d'ordre aortique, qui contractent de nombreuses anastomoses, libératrices dans les cas de bronchite ou d'arrêt.

L'appareil alvéolaire est alimenté par l'artère pulmonaire et ses divisions. C'est une artère terminale, comme l'artère ophtalmique, comme l'artère sylvienne; elle ne contracte pas d'anastomose avec d'autres vaisseaux dans son trajet entre le ventricule droit et l'alvéole pulmonaire, dans lequel elle se capillarise. Cette disposition a une conséquence biologique fatale : quand l'artère est obturée, aucune voie collatérale ne peut rétablir la circulation entre le cœur droit et l'alvéole; celui-ci est privé du stimulant dont il a besoin pour vivre; il ne peut plus fonctionner, il s'affaisse.

Il n'y a donc pas d'anastomose dans le trajet de l'artère pulmonaire du cœur droit à l'alvéole. Il n'en est plus de même au delà du réseau capillaire alvéolaire. Ici il y a des communications entre les veines pulmonaires et les artères bronchiques. Le sang de l'artère bronchique pénètre dans les veines pulmonaires et retourne au cœur gauche par un véritable court-circuit. De là la période de survie que l'on observe si souvent quand l'atélectasie pulmonaire n'a frappé qu'une zone alvéolaire limitée.

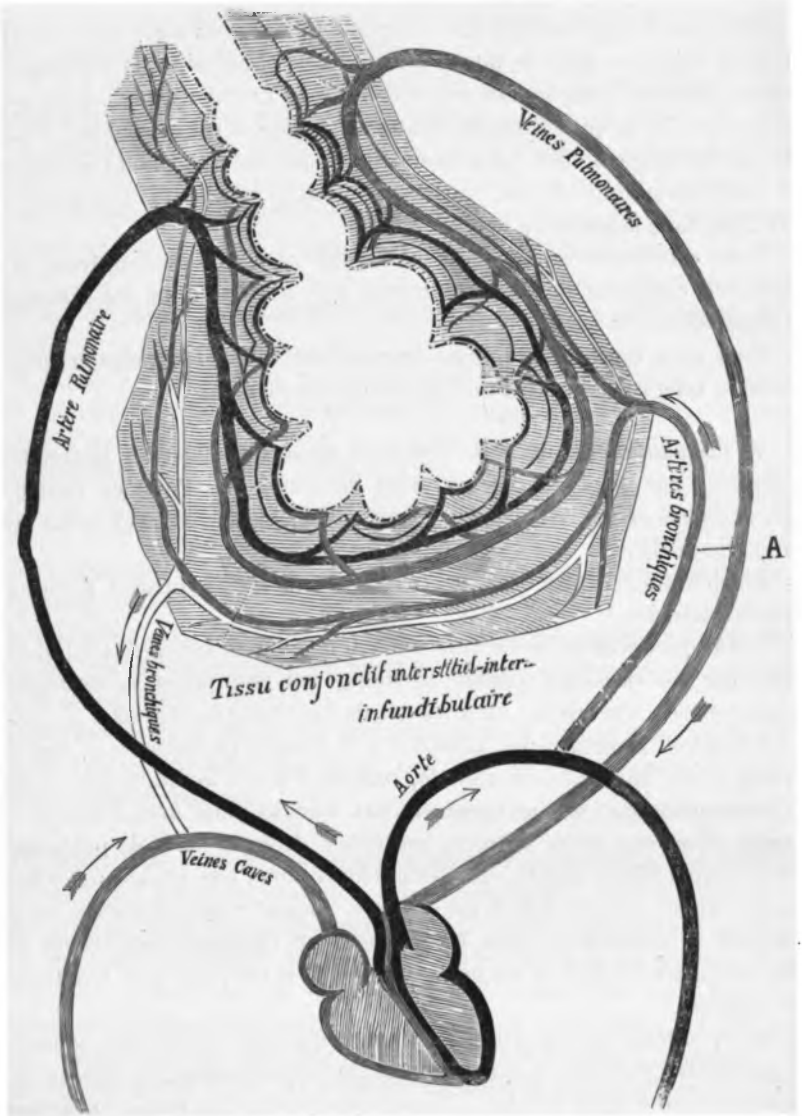

Ce mode de distribution du sang dans les deux ordres de vaisseaux, aortique et intercardiaque de l'appareil respiratoire, a été schématiquement représenté dans le dessin ci-dessus, dressé par un de nos élèves, M. le

Dr Henri Vindevogel. Nous avons représenté par la lettre *A* le siège des communications entre les veines pulmonaires et les artères bronchiques.

Ce chapitre de l'histoire anatomique de l'appareil respiratoire a été l'œuvre capitale de Rossignol, qui s'est appuyé sur des données d'observation clinique, des expériences de physiologie pathologique et des recherches d'anatomie comparée.

La réalité de cette disposition est encore contestée ; nous avons rapporté les opinions contraires dans la communication que nous avons faite en 1896 à l'Académie de médecine sur la *Terminaison rapide dans les maladies*.

Nous avons terminé ce dernier travail par les conclusions suivantes :

« L'arrêt de la circulation du sang dans les artères bronchiques entraîne comme conséquence une lésion nutritive identique à celle que l'on observe dans les organes périphériques par obstruction de l'artère nourricière : phlegmon ou gangrène. Cette suite est souvent prévenue par l'établissement d'une circulation supplémentaire; quand celle-ci fait défaut, la lésion nutritive se produit inévitablement; il en est ainsi dans l'hépatisation grise.

» L'arrêt du cours du sang dans les artères pulmonaires n'entraîne pas de mortifications ; l'artère n'est pas nutritive ; elle charrie un sang veineux qui doit aller s'oxygéner dans l'alvéole pulmonaire, et quand elle est oblitérée, l'alvéole pulmonaire n'a plus de raison d'être; il retourne à l'état fœtal, s'affaisse et passe à l'état d'atélectasie pulmonaire. L'organisme, ne respirant plus, succombe rapidement par asphyxie. »

VI. *Définition du terme atélectasie.* — Le terme atélectasie pulmonaire est donc employé pour désigner deux états morbides différents à tous les points de vue : la compression de l'appareil pulmonaire et l'état fœtal.

C'est l'état fœtal qui existait chez notre malade et non l'atélectasie par compression.

VII. *Atélectasie pulmonaire terminale.* — L'atélectasie pulmonaire, entendue comme nous venons de la définir, est une cause fréquente de mort subite dans les maladies les plus diverses. Il est peu de processus de biologie pathologique qui soient aussi déconcertants par suite de la brutalité avec laquelle il met un terme à l'existence; elle trompe les prévisions les plus autorisées dans un sens favorable. Nous en avons rapporté des cas dans chacun des volumes de notre Recueil, et nous en avons indi-

qué quelques-uns, dans le passage suivant, emprunté à notre communication à l'Académie royale de médecine en 1896 :

« Un malade atteint de catarrhe bronchique avec asthme, qui ne présentait que les symptômes habituels de cet état éminemment chronique, se trouve à l'agonie quelques heures après avoir causé avec des amis.

» Un autre, atteint de pneumonie dans des conditions d'évolution qui permettent de poser un pronostic favorable, succombe douze ou vingt-quatre heures plus tard.

» Un troisième, atteint de tuberculisation pulmonaire, présente les symptômes qui conduisent lentement à la terminaison habituelle et paraît devoir résister longtemps encore ; la crise de terminaison rapide se produit avec les mêmes caractères de soudaineté non prévue et termine le processus morbide en quelques heures.

» Un malade atteint de fièvre typhoïde en voie de réparation des ulcères intestinaux au début ou dans le cours d'une convalescence régulière, est frappé dans les mêmes conditions de rapidité par une complication fatale que rien ne faisait prévoir.

» Nous pourrions multiplier les exemples, citer la diphtérie, les fièvres éruptives, la métrite, et montrer dans le domaine chirurgical des cas dans lesquels l'insignifiance d'une intervention ou une évolution réparatrice justifiait un pronostic rassurant, démenti inopinément par le même travail morbide. »

N° 260.

Début par embarras gastrique. Chute par vertige le 11 juin 1901. Crises d'épilepsie partielle à point de départ facial du 15 au 24 juin 1901. Guérison apparente constatée encore le 9 août 1901.

Le nommé Joseph V..., 33 ans, polisseur de marbre, constitution affaiblie, tempérament nerveux, est apporté à l'hôpital Saint-Pierre (salle 9, lit 10) le 13 juin 1901, à 22 heures.

Il avait été antérieurement en traitement dans notre service du 17 au 21 novembre 1898 pour pleurodynie, et plus tard, du 21 avril au 12 mai, dans le service de M. Spehl, pour bronchite. Il avoue des habitudes alcooliques ; trois à quatre gouttes de liqueur par jour.

Pendant la journée du 10 juin, il avait fait son travail comme de coutume, sans se plaindre de rien. Le soir, en rentrant chez lui, il a ressenti du malaise et de l'inappétence. Il n'a pas dormi dans la nuit du 10 au 11 et n'a fait que se plaindre de céphalalgie et de douleurs de ventre.

11 juin. — Le 11 juin, à 13 $^1/_2$ heures, il a voulu se rendre à son travail ; en arrivant à l'escalier, il a été pris de vertige et est tombé jusqu'en bas ; on l'a relevé sans connaissance. Transporté sur son lit, il y est resté étendu, très abattu et se plaignant de céphalalgie frontale très vive ; il y avait de la parésie du bras droit qui l'empêchait de porter la main à la tête ; il a voulu se lever, mais ne pouvait pas se soutenir. Il n'y a pas eu de convulsions.

12 et 13 juin. — L'état ne s'est pas modifié dans les journées du 12 et du 13 ; mais il s'est établi du délire dans la soirée du 13, ce qui a engagé ses parents à le transporter à l'hôpital à 22 heures. Le délire a persisté toute la nuit, sans convulsions. Il y a eu une selle volontaire. Dans les mouvements qu'il a faits pendant son délire, il a fait une chute de son lit et s'est foulé le poignet gauche.

14 juin. — A la visite du 14, nous trouvons le malade calme, mais ahuri ; il a une tendance à regarder vers la droite ; la pointe de la langue est déviée vers la gauche ; la pupille droite est plus contractée que la gauche. Pas de fièvre ; le pouls est à 80, régulier. Les réflexes patellaires

et cutanés sont exagérés ; pas de signe de Babinski ni à droite ni à gauche. Le ventre n'est pas ballonné.

Prescription : diète ; poudre purgative au jalap (1 gramme) et au calomel (0gr60).

Rien que de la prostration à noter dans la journée du 14.

15 juin. — Le 15 juin, au moment de la visite, accès convulsif caractérisé comme suit : subitement la face du malade est agitée de convulsions cloniques très rapides, plus marquées à la moitié gauche ; les deux globes oculaires sont tirés vers la gauche. Les convulsions sont limitées à la face, les membres restant indemnes. Elles ont duré environ deux minutes, puis la face reprend sa tenue habituelle et la connaissance revient au malade, qui répond, mais d'un air ahuri.

Cinq minutes après, brusquement le malade ne répond plus ; la face se fige, les yeux se portent lentement vers la gauche, pendant que les lèvres semblent marmotter. Puis la bouche est déviée vers la gauche et il s'établit des convulsions cloniques dans la moitié gauche de la face ; elles sont plus fortes que lors de la première crise et secouent même la moitié droite. Cette fois encore les spasmes restent localisés à la face. La crise dure environ deux minutes et laisse à sa suite de la cyanose. La conscience revient, mais le sujet reste ahuri.

Les accès se sont reproduits dans le courant de la journée à des intervalles de dix à quinze minutes, parfois un peu plus espacés. On en a compté trente-quatre dans les vingt-quatre heures. Aucun d'eux n'est précédé de cri initial, ni de pâleur de la face, ni de dilatation pupillaire.

Chaque accès se compose de deux phases : une première, tonique, qui fige la face en la tournant vers la gauche et qui dure trois quarts de minute ; puis les convulsions prennent le caractère clonique, elles s'espacent peu à peu et durent encore environ une minute et demie à deux minutes.

Dans le courant de la journée, le champ spasmodique s'est étendu en restant cependant toujours limité à gauche ; les membres supérieur et inférieur ont été le siège de convulsions toniques et cloniques, accompagnant celles de la face.

L'urine retirée par le cathétérisme ne contient ni albumine ni sucre et ne donne pas la diazo-réaction d'Ehrlich (Zunz).

16 et 17 juin. — La situation ne s'est pas modifiée les 16 et 17 ; le

nombre des accès a diminué, mais on en a toujours compté une vingtaine par jour. Il est probable qu'on ne les a pas tous notés, parce qu'ils revêtaient un caractère muet qui n'attirait pas l'attention.

18 juin. — Le 18, à l'heure de la visite du matin, l'accès de convulsions épileptiques des muscles de la face se complique de contractures des quatre membres; par moments, quelques contractions dans le membre supérieur gauche. L'accès dont nous sommes témoin est décrit comme suit dans les notes prises au lit du malade : début par de la fixité des traits pendant quelques secondes; puis la tête est amenée en rotation vers la gauche et un peu en haut, les yeux regardant à droite; en même temps, trépidation de la face gauche, des paupières gauches et du membre supérieur gauche. A ce spasme succèdent des convulsions cloniques avec blépharospasme surtout marqué à gauche, l'œil droit restant légèrement entr'ouvert; la pupille droite est plus dilatée que la gauche. Cyanose très marquée. Le malade revient rapidement à lui, ce qui contraste avec le caractère de retour d'un accès d'épilepsie franche.

Le 18 juin, il y a eu trente-trois accès de 5 heures à 9 h. 30 du matin.

Les réflexes ont été étudiés au sortir d'un accès : le réflexe patellaire est exagéré; celui de Babinski est absent; le réflexe plantaire, normal à droite, est supprimé à gauche; le réflexe du tendon d'Achille est normal des deux côtés. Après l'accès, les pupilles sont égales et modérément contractées; les membres sont dans un état de relâchement complet.

Prescription : une injection de 1 centigramme de chlorhydrate de morphine; potion au bromure de sodium, 5 : 200.

L'injection sous-cutanée de morphine a été suivie d'un mauvais effet; quelques minutes après, le malade a été pris d'accès convulsifs subintrants qui s'étendent à toute la moitié gauche du corps et qui ont duré sans rémission de 10 heures à 11 h. 30. Ils ont cessé pendant trois minutes pour reprendre sans discontinuité jusqu'à 12 heures. Pendant cette période de spasmes cloniques qui a duré deux heures, la tête est restée tournée vers la gauche: les globes oculaires sont déviés vers la gauche, contrairement à ce qui avait été noté les autres jours. L'œil gauche reste figé dans l'angle externe de l'orbite; l'œil droit est moins dévié vers la gauche; il y a du strabisme divergent; de plus, l'œil droit est agité de nystagmus horizontal. Le blépharospasme des paupières gauches est très prononcé. Les pupilles sont également contractées. Le pouls est à 168; la respiration, à 24; cyanose très prononcée.

Pendant la durée de ces accès subintrants, le malade est ruisselant de sueur ; la transpiration est surtout abondante dans la moité droite du cuir chevelu, d'où elle s'élève en buée.

Dans l'après-midi du 18, le sujet s'est assoupi ; il n'a plus eu que trois accès : à 15 h. 22, à 16 h. 10 et à 16 h. 50 ; ils n'avaient qu'une durée de cinquante secondes, mais ils étaient très violents et ont entrepris les muscles du dos en déterminant de l'opisthotonos. Les pupilles étaient dilatées.

Émission volontaire d'urine à 17 heures ; l'urine a une coloration jaune-orange, est acide et laisse déposer des urates en grande quantité ; ni albumine, ni sucre, ni sang, ni bilirubine.

La nuit du 18 au 19 a été calme : deux accès.

19 juin. — Le 19, deux crises : à 8 heures et à 9 heures.

On continue l'administration du bromure à la dose de 5 grammes par jour. De plus, injection hypodermique de 1 milligramme d'ergotinine de Tanret.

La journée est tranquille.

20 juin. — Le 20 juin, reprise d'une série d'accès subintrants qui ont duré de 10 heures à 12 h. 30. Le blépharospasme de la paupière supérieure gauche, les convulsions de la face gauche et la déviation conjuguée des yeux vers la gauche n'ont pas cessé un instant. De plus, environ toutes les dix minutes, il se produisait des mouvements cloniques et toniques dans le membre inférieur gauche et, pour la première fois, dans les deux membres droits, où la contracture était par moments plus forte même qu'à gauche.

L'état des pupilles a été très variable ; en général, la pupille gauche était plus dilatée que la droite, mais il n'y a eu ni dilatation ni contraction extrêmes.

La transpiration a été profuse. La cyanose est moins accentuée que pendant les crises du 18.

Pendant les accès, on a observé pour la première fois une salivation très abondante ; une salive spumeuse s'écoulait par la commissure labiale gauche. Le malade toussaille.

Tout en continuant l'administration du bromure, on a renouvelé à 10 heures une injection hypodermique de 1 milligramme d'ergotinine.

A 12 heures, la température rectale est de 39°6 ; le pouls est large, régulier, à 128.

A partir de 12 h. 30, le malade s'est assoupi; selles et urine involontaires.

A 16 heures, en prévision d'un nouvel accès qui paraissait imminent, injection de 1 centigramme de chlorhydrate de morphine; l'effet, cette fois, a été favorable. Il n'y a plus eu de crises.

La séro-réaction a été négative après deux heures à la trente-deuxième dilution.

21 juin. — Le 21 juin, après une nuit sans accès, il y a eu deux crises de courte durée à 7 heures et à 7 h. 30, et une troisième à 10 heures. La respiration est embarrassée, à 24. Le pouls est régulier, à 96. Incontinence d'urine et de matières fécales.

Le malade paraît comprendre ce qu'on lui dit. Mais il est resté affaissé toute la journée.

Continuation de l'ergotinine et du bromure.

22 juin. — Deux accès abortifs, de courte durée et limités à la face; somnolence. Douleur nulle part, haleine fortement bromurée.

23 juin. — Un accès la nuit et trois le matin. L'accès que nous avons observé est rapporté comme suit : fixité de la face, puis, presque immédiatement après, la tête et la face sont tordus lentement vers la gauche. Puis blépharospasme gauche, les paupières droites restant immobiles. Pendant l'accès, contractions cloniques de tous les membres, à l'exception du membre supérieur droit, contracturé.

Du côté des yeux, nous avons noté que l'œil droit regarde en avant, tandis que l'œil gauche se fixe dans l'angle externe de l'orbite; mais dans ces positions, les deux yeux présentent des convulsions latérales, constituant le symptôme du nystagmus horizontal; à certains moments, les convulsions sont variées et le nystagmus est mixte.

Dans la seconde moitié de la crise, l'œil gauche se dirige en avant et l'œil droit garde sa position.

Au début de l'accès, la pupille droite est plus dilatée; à la fin de l'accès, les deux pupilles sont contractées.

Aussitôt après l'accès, le malade reprend connaissance et répond avec intelligence.

24 juin. — Deux accès dans la matinée. Pâleur de la face.

25 juin. — Il n'y a pas eu d'accès. Le malade maigrit rapidement. Les selles sont régulières. Appétit. Nous accordons 100 grammes de viande.

26 juin. — Pas d'accès. La nuit a été calme; le teint est moins pâle. Il

y a encore par moments de l'incontinence d'urine par rétention, quand on oublie de faire uriner le malade.

27 juin. — A partir du 25 juin, il n'y a plus eu d'accès. Nous supprimons les injections d'ergotinine de Tanret et continuons l'administration du bromure de sodium.

Le 29 juin, subdélire loquace, calme. Le sommeil est tranquille.

Le 30 juin, le malade se lève de son lit, mais il ne parvient pas à y remonter.

L'amélioration s'est accentuée; le sujet ne se plaint que d'un peu de céphalalgie temporale. Il répond convenablement aux questions; mais il persiste encore du subdélire; c'est ainsi qu'il affirme être sorti de l'hôpital pour se promener en ville, alors qu'il s'est borné à circuler dans la salle. A certains moments, il parcourt les couloirs, cherchant une issue pour aller voir sa femme. Il demande avec instance à quitter l'hôpital. Il mange de bon appétit et boit facilement. Il est très indifférent à ce qui se passe autour de lui; il reste assis des heures entières sur sa chaise à côté de son lit, le coude gauche appuyé sur le matelas et la tête reposant sur la main gauche. La mâchoire inférieure est animée le plus souvent d'un tremblement continu simulant le marmottement. Les mouvements qu'il exécute sont lents et comme automatiques.

Le 17 juillet, nous avons supprimé le bromure et prescrit du bismuth pour combattre une tendance diarrhéique.

Il n'y a pas eu de nouvelles complications et le malade a quitté l'hôpital le 29 juillet; il était guéri, ne se plaignant plus que d'un peu de parésie du membre supérieur gauche.

M. le Dr Mayer s'est rendu le 9 août chez le sujet qui a déclaré qu'il se sentait bien et qu'il avait repris son travail de polisseur de marbre. Vers la soirée, il se sentait fatigué et rentrait chez lui à 16 heures par suite d'œdème des membres inférieurs qui disparaissait par le repos au lit.

Séro-réaction. — Elle a été faite par M. le Dr Zunz, le 19 juin, en pleine période des crises convulsives; elle a donné une réponse négative après deux heures à la trente-deuxième dilution.

Température. — M. le Dr Mayer, notre interne, a recueilli la température à de nombreuses reprises; il a dressé le tableau ci-contre du résultat de ses observations.

TEMPÉRATURE RECTALE.		DATES.	TEMPÉRATURE AXILLAIRE.	
Matin	Soir.		Matin.	Soir.
10 h. 39°3 11 h. 15. 38.3 12 h. 39.4	13 h. 39°4 14 h. 39.0 16 h. 38.9 18 h. 39.0 23 h. 38.5	18 juin 1901.	10 h. 39°3 11 h. 15. 39.3 12 h. 39.0 P. = 92 R. = 28	13 h. 39°2 14 h. 38.5 16 h. 37.8 18 h. 38.2 23 h. 37.4
7 h. 37°7	18 h. 37°2	19 juin.	7 h. 37°0	18 h. 37°0
10 h. 38°6 11 h. 38.8 12 h. 39.6	13 h. 39°4 14 h. 38.0 15 h. 37.5 16 h. 37.4 18 h. 38.2 19 h. 38.8 22 h. 38.6	20 juin.	10 h. 37°9 11 h. 38.4 12 h. 39.0	13 h. 38°4 14 h. 36.3 15 h. 36.6 16 h. 37.4 18 h. 37.9 19 h. 38.3 22 h. 38.6
7 h. 37°9 10 h. 30. 38.2	17 h. 38°1	21 juin.	7 h. 38°4 10 h. 30. 37.0	17 h. 37°8
7 h. 38°1	17 h. 38°4 23 h. 38.1	22 juin.	7 h. 36°3	17 h. 38°1 23 h. 38.0
7 h. 38°5	17 h. 39°7 24 h. 39.9	23 juin.	7 h. 38°6	17 h. 39°0 24 h. 39.4
7 h. 37°5	23 h. 37°3 18 h. 38.2	24 juin.	7 h. 36°5	23 h. 37°4 18 h. 38.1
7 h. 37°2	17 h. 38°8	25 juin.	7 h. 36°2	17 h. 37°6
7 h. 37°4	17 h. 38°2	26 juin.	7 h. 37°4	17 h. 37°8

A partir du 27 juin, la température est restée inférieure à 38°.

Urologie. — L'analyse de l'urine a été faite par M. Richard, chimiste au laboratoire de la clinique interne.

Au point de vue qualitatif, l'urine n'a pas contenu d'albumine, même le 16 juin, à l'époque à laquelle le malade avait de vingt à trente crises convulsives par jour; ni glucose, ni sang, ni bilirubine. La coloration était jaune orange et il y avait un abondant précipité d'urates. La diazo-réaction d'Ehrlich était négative.

L'analyse quantitative a été faite, mais les chiffres obtenus n'offrent guère d'intérêt à cause de l'impossibilité d'obtenir la récolte totale par suite de l'incontinence. Nous n'avons pu noter qu'un résultat intéressant; c'est la concentration extrême de l'urine en azote. L'analyse nous a re seigné, en effet, les chiffres suivants °/₀₀ :

DATE.	URÉE.	CHLORURES.	ACIDE PHOSPHORIQUE			ACIDITÉ.
			combiné aux		TOTAL.	
			alcalins.	terres.		
19 juin 1901	40.20	0.50	3.41	0.37	3.78	1.96
21 —	42.70	1.50	2.01	0.46	2.47	1.43
24 —	50.00	2.00	—	—	—	2.48
25 —	22.61	5.50	2.20	0.50	2.70	1.70

La quantité d'urine que nous avons pu recueillir ne mesurait q 200 à 400 centimètres cubes.

Réflexions. — I. *Diagnostic.* — Le diagnostic d'*épilepsie jacksonienne* été établi d'après l'ensemble des symptômes.

Nous n'entendons pas discuter en ce moment la pathogénie du syndrome épileptiforme désigné sous ce nom. Nous nous bornons à résumer quelques données scientifiques auxquelles on accorde une grande importance de nos jours.

II. *Données physiologiques.* — La physiologie nous renseigne les points suivants :

1. L'excitation de certaines parties de la substance corticale détermine des mouvements qui varient suivant la région excitée. L'excitation d'une

région corticale circonscrite produit des mouvements dans les muscles du côté opposé du corps.

2. Cette région corticale porte le nom de *zone psycho-motrice ;* elle est représentée par les deux circonvolutions centrales qui côtoient le sillon de Rolando et par le lobule paracentral de la face interne du cerveau.

3. On a donné le nom de *zone latente* aux régions (lobe occipital, etc.) dont l'excitation ne produit aucun phénomène moteur.

4. Les données de l'anatomie pathologique et de la physiologie expérimentale ont permis jusqu'à un certain point de déterminer l'existence d'un certain nombre de centres moteurs spéciaux dans cette zone psycho-motrice. Le siège précis de ces différents centres et leur rôle fonctionnel prêtent encore à discussion ; mais on admet qu'ils sont tous situés dans le voisinage du sillon de Rolando.

Laissant de côté toute velléité de précision extrême, on peut admettre que les centres moteurs dont la réalité est bien établie sont à cheval sur le sillon de Rolando et empiètent sur les deux circonvolutions riveraines. Ils y constituent trois étages qui sont, en allant de bas en haut :

1° *Centre moteur facial* qui occupe le tiers inférieur de la région psycho-motrice.

2° *Centres moteurs du membre supérieur* qui occupent le tiers moyen.

3° *Centres moteurs du membre inférieur* qui occupent le tiers supérieur et en même temps le lobule paracentral.

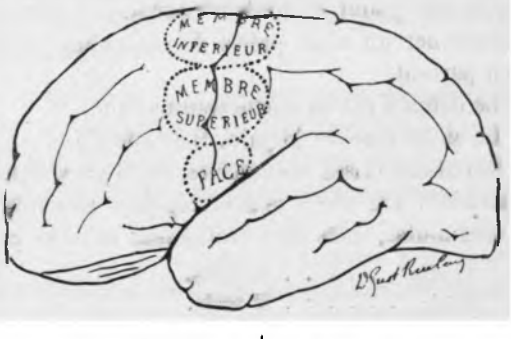

Le schéma ci-contre, dressé par notre adjoint, M. le Dr Ruelens, indique le siège de ces centres.

Ces notions de physiologie pathologique ont servi de base à l'édification de la pathogénie de l'*épilepsie partielle, jacksonienne* ou *Bravais-jacksonienne.* On a admis trois formes cliniques de ce syndrome, suivant que la convulsion prédomine dans les muscles de la face, du membre supérieur ou du membre inférieur. De là les types à débuts facial, brachial et crural.

Les modalités ne restent pas toujours exclusivement limitées à un

groupe spécial de muscles. Les régions psycho-motrices, voisines de celle qui a été entreprise la première, interviennent à leur tour dans l'accès épileptiforme. L'atteinte peut même envahir les deux moitiés du corps, et l'histoire de notre malade est intéressante à ce point de vue. Elle peut se traduire à différentes régions d'une manière inégale pendant la même crise : nous avons constaté chez notre sujet des accès convulsifs cloniques d'un côté et des symptômes de contracture de l'autre.

En résumé, rien de fixe dans la séméiologie. C'est ce qui ressort des lignes suivantes.

III. *Processus du syndrome jacksonien chez notre malade.* — Nous avons reproduit en détail les symptômes notés dans différentes crises convulsives, parce qu'ils ont présenté certaines variations, peu importantes au fond, mais intéressantes au point de vue de l'aspect clinique du cas. Les observations ont été recueillies par notre excellent interne M. le Dr L. Mayer, dont nous avons déjà eu l'occasion de signaler l'esprit médical et le dévouement scientifique.

Le début de la maladie a été caractérisé par un état d'embarras gastro-intestinal dont le malade s'est plaint le 10 juin ; il a été accompagné de céphalalgie. Le lendemain, le sujet s'est senti assez bien remis pour retourner à son travail ; mais, en sortant de sa chambre, il a été pris de vertige et a fait une chute en bas de l'escalier. Il a été incapable de se relever et s'est plaint de douleurs par tout le corps. Il n'a pas été possible de déterminer un siège précis de contusion ; il y avait des ecchymoses un peu partout.

Le début a été en partie traumatique.

La chute date du 11 juin. Délire le 13.

Début des crises convulsives, le 15 juin, dans les conditions indiquées plus haut. Les crises se sont répétées très fréquemment ; on ne les a pas notées toutes, mais on a évalué leur nombre comme suit :

15 juin . . . . . 34 accès.
16 — . . . . . 25 accès.
17 — . . . . . 20 accès.
18 — . . . . . 33 accès + 1 crise de deux heures d'accès subintrants.
19 — . . . . . 2 accès.
20 — . . . . . 1 accès de deux heures.
21 — . . . . . 3 accès.
22 — . . . . . 2 accès.
23 — . . . . . 4 accès.
24 — . . . . . 4 accès.

A partir du 24, il n'y a plus eu d'accès.

La modalité des crises a été indiquée dans l'observation ; elle a varié un peu, mais en présentant des caractères constants que nous résumons comme suit :

1. Pas de cri initial.

2. Début constant du côté des muscles gauches de la face.

3. L'entreprise des membres n'a pas été constante; elle a été prédominante à gauche.

4. Les membres ont été entrepris le plus souvent de convulsions cloniques ; parfois, surtout à droite, de contractures.

5. Perte de connaissance pendant les crises, mais retour très rapide à la conscience après l'accès convulsif.

6. Réflexes patellaires exagérés; pas de réflexe de Babinski.

7. Réaction variable des pupilles.

8. Nystagmus assez rare, toujours bilatéral, tantôt mixte, tantôt horizontal.

Les 18 et 20 juin, les accès ont été subintrants et ont constitué une crise qui a duré deux heures à deux heures et demie.

A partir du 21 juin, ils ont diminué de fréquence et d'intensité; ils ont paru pour la dernière fois le 24 juin.

Le malade est sorti guéri le 29 juillet ; pendant les trente-cinq jours qui ont suivi la dernière crise, il n'y a plus eu de convulsions. Nous l'avons revu le 9 août; il a repris son travail.

IV. *Guérison.* — Est-ce de la guérison? Nous n'avons garde de l'affirmer. Il faudra observer le malade pendant une période beaucoup plus longue avant de se prononcer. Il en est de même pour tous les cas d'épilepsie jacksonienne, que le traitement ait été chirurgical ou médical. Nous avons connu des malades chez lesquels la trépanation a été suivie d'un succès opératoire et chez lesquels le syndrome a reparu plusieurs mois après. On est trop porté à considérer le résultat immédiat comme définitif, quand il se maintient pendant quelques mois. — Horsley a fixé à cinq ans et Braun à trois ans la durée de la période d'observation nécessaire avant que l'on puisse admettre la réalité de la guérison.

V. *Traitement.* — Nous avons indiqué le traitement médical auquel nous avons soumis notre malade. Nous en résumons les points principaux dans le tableau suivant, qui indique en même temps la marche des accidents; nous n'avons pas institué de traitement actif les trois premiers

jours, pendant lesquels nous n'avons eu recours qu'à des préparations antispasmodiques. Ce n'est qu'au quatrième jour que nous avons prescrit les injections hypodermiques de chlorhydrate de morphine et l'administration interne du bromure de sodium à la dose de 5 grammes pour les vingt-quatre heures.

La première injection de morphine a été suivie d'une crise d'accès subintrants qui s'est prolongée pendant deux heures. Mais l'effet secondaire a été avantageux, et la deuxième application du moyen a déterminé un bon effet. Il est vrai que le malade prenait en même temps le bromure.

L'injection d'ergotinine de Tanret a été réellement utile, à en juger par les effets immédiats observés.

DATES. 1901.	SYMPTOMES.	TRAITEMENT.
10 juin.	Embarras gastro-intestinal.	
11 —	Chute dans l'escalier.	
12 —	Garde la chambre par suite de la chute.	
13 —	Délire dans la soirée. Apporté à l'hôpital à 22 heures.	Purgatif au calomel et au jalap.
14 —	Garde le lit ; tendance à la déviation conjuguée de la face vers la droite. Prostration.	
15 —	34 accès	
16 —	25 —	
17 —	20 —	
18 —	33 — + 1 crise subintrante.	Injection de morphine + bromure 5 gr.
19 —	2 —	Id. id.
20 —	1 — de deux heures . . .	Id. id.
21 —	3 — courts	Injection d'ergotinine + bromure 5 gr.
22 —	2 — —	Id. id.
23 —	4 — —	Id. id.
24 —	4 — —	Id id.
25 —	Pas de crises	Id. id.
29 juin.	. . . . .	Cesser.
Sorti guéri le 29 juillet 1901.		Le bromure est continué jusqu'au 17 juillet.

Le traitement médical que nous avons institué a eu pour effet la disparition rapide et complète des crises convulsives.

La ligne de conduite que nous avons suivie n'est pas celle qui est préconisée de nos jours. La médecine opératoire s'est emparée de la question et, en se basant sur les données de la physiologie pathologique indiquées plus haut, elle a préconisé la trépanation et l'enlèvement de la zone épileptogène.

Nous n'avons pas à entrer dans le détail du procédé opératoire.

D'autres considérations appellent notre attention.

On a reconnu, par l'expérimentation, que l'excitation de la zone psycho-motrice provoque l'épilepsie partielle. Est-ce à dire que le point de départ du syndrome soit toujours localisé dans cette région? Il serait contraire aux principes qui doivent nous guider dans l'étude de la pathogénie de l'affirmer. Nous avons eu l'occasion d'observer des cas d'épilepsie jacksonienne terminés par la mort, sans que l'autopsie nous ait permis de constater de lésion de la zone rolandique. Il est vrai que nous n'avons pas fait dans ces cas d'analyse microscopique de cette zone; mais les lésions que nous retrouvions dans d'autres régions du centre encéphalique étaient assez développées pour nous permettre de nous passer de cet examen; nous étions en présence de lésions destructives trop importantes pour chercher des facteurs morbides dans des parties dont l'apparence était normale, à part de l'œdème généralisé un peu partout.

Nous n'admettons pas que tous les cas d'épilepsie partielle reconnaissent pour cause une lésion constante de la zone rolandique.

Nous croyons qu'il en est probablement ici comme de l'aphasie, et les considérations que nous avons développées sur ce sujet à la page 211 du volume actuel sont applicables au syndrome Bravais-jacksonien. On se rappelle que la lésion du centre de Broca détermine une forme d'aphasie et que l'on s'était empressé d'admettre cette lésion comme constante dans tous les cas d'aphasie motrice. On a dû revenir de cette opinion exclusive en présence des cas d'aphasie sous-corticale qui se sont multipliés.

Il en est de même pour l'épilepsie partielle, et nous résumons notre opinion dans ces deux propositions :

1° L'irritation de la zone rolandique psycho-motrice provoque l'épilepsie partielle;

2° Cette irritation peut faire défaut, alors que cependant le sujet a le syndrome de Jackson.

Nous disons qu'elle peut faire défaut, et si l'on nous objecte que dans ces cas nous n'avons pas fait une analyse microscopique de l'écorce que nous jugions inutile, nous pourrions répondre que cette analyse a été faite par d'autres observateurs, et nous citerions à cet appui les paroles suivantes de Raymond : « Chez deux malades que j'ai fait opérer, la con-» firmation de l'intégrité apparente du fragment extirpé a été fournie par » les résultats de l'examen histologique. »

Nous reviendrons sur ce point; nous nous bornons à indiquer les raisons qui nous ont guidé dans le traitement de notre sujet. Il est certain que si nous avions cédé aux suggestions qui nous poussaient à demander une intervention opératoire, nous n'aurions pas obtenu un succès plus évident que celui que la thérapeutique médicale a donné.

VI. *Réserves sur l'utilité de l'intervention opératoire.* — Reste la question de l'avenir, dira-t-on. Soit; nous l'attendons et nous verrons ce qu'il nous réserve.

En attendant, nous connaissons l'avenir pour ceux qui ont été trépanés; or cet avenir n'est pas brillant, à en juger par les documents statistiques que le professeur Braun, de Kœnigsberg, a réunis dans un travail qu'il a publié en 1898 et dont Raymond résume comme suit les conclusions : « Sur un total de trente et un cas d'épilepsie jacksonienne, d'origine traumatique, qui ont fait l'objet d'une intervention opératoire radicale, — excision d'un fragment de la zone corticale, au niveau du foyer épileptogène présumé, — neuf ont abouti à un échec complet, neuf ont été améliorés et treize ont été donnés comme des exemples de guérison sous toutes réserves, car, dans trois cas seulement, la période d'observation post-opératoire a dépassé trois ans. »

Bourneville est encore plus affirmatif, et nous croyons comme lui que jusqu'à ce que la valeur réelle du traitement opératoire de l'épilepsie soit nettement connue, cette affection ne doit pas sortir du domaine de la médecine.

N° 261.

Deux atteintes antérieures de rhumatisme articulaire. Début de la maladie actuelle fin mai 1901, à la suite d'une émotion. Endocardite aortique. Adhérence de la valvule sigmoïde droite à la paroi aortique. Ulcération de la face profonde de la paroi aortique; la portion synéchiée, restée adhérente à sa partie supérieure, flotte dans l'aorte.

La nommée Amélie S..., 37 ans, colporteuse, est entrée à l'hôpital Saint-Pierre (salle 37, lit 15) le 5 juillet 1901.

Elle aurait eu dans sa première enfance, vers l'âge de 1 an, une atteinte convulsive, et elle en aurait conservé une atrophie du membre inférieur droit qui est plus court et moins développé que le gauche; le pied est en valgus équin.

Elle a été atteinte à deux reprises de rhumatisme articulaire aigu, sans se rappeler la date de ces entreprises.

Elle n'a pas eu d'enfants; les périodes sont régulières, en retard actuellement depuis deux mois.

Elle est souffrante depuis six semaines, soit depuis la fin de mai 1901, et attribue sa maladie au saisissement violent qu'elle a éprouvé à la mort de sa mère, survenue après une laparotomie pour affection intestinale.

Elle se plaint d'oppression, de toux et d'expectoration. L'exploration de la poitrine dénote des râles ronflants et sibilants aux deux sommets; zone de matité à la base gauche postérieure, où l'on entend du frottement pleural et du râle muqueux.

Au cœur, les mouvements sont réguliers; guère de dilatation. On entend un souffle diastolique aortique et un souffle systolique rude, surtout marqué à la pointe du cœur. OEdème des membres inférieurs.

Le ventre est douloureux à la pression; tendance diarrhéique.

L'urine est transparente; elle est neutre et renferme des traces d'albumine.

L'examen des crachats, fait par M. le Dr Zunz, ne dénote ni bacilles de

Koch, ni pneumocoques de Fränkel, ni staphylocoques, ni streptocoques. Nombreux saprophytes.

Nous n'avons vu la malade qu'une fois et nous avons prescrit une potion antispasmodique opiacée.

Deux heures après notre examen, elle a été prise, à 10 heures, d'une crise de suffocation extrême avec sueur froide et frisson prolongé; la face est pâle. Notre interne, M. le Dr L. Mayer, l'a soulagée par l'application de vingt-cinq ventouses sèches dans le dos. Comme elle prétendait n'avoir pas uriné depuis vingt-quatre heures, M. le Dr Mayer à fait le cathétérisme vésical; la vessie était vide.

La révulsion et l'emploi de la potion antispasmodique ont amené du calme, qui s'est maintenu dans l'après-midi; la malade a dormi. Vers minuit, elle a été reprise d'agitation et elle a succombé à 2 heures du matin. On a été frappé de la pâleur extrême de la face avant la mort.

La température, qui à l'entrée était de 37°8, s'est abaissée le lendemain matin à 35°8.

Autopsie. — Elle a été faite par M. le Dr Vervaeck.

La rigidité cadavérique persiste; lividités peu marquées; œdème des membres inférieurs.

A l'ouverture de la poitrine, la cavité pleurale ne renferme pas d'épanchement; les poumons ne contractent aucune adhérence.

Poumon droit : pèse 545 grammes; le parenchyme pulmonaire des trois lobes est légèrement congestionné. Pas d'hépatisation; les parois bronchiques sont épaissies.

Poumon gauche : pèse 450 grammes. Mêmes caractères que le poumon droit.

Cœur : pèse 305 grammes; mesure $15 \times 11.5 \times 4$. L'organe est en diastole, peu chargé de graisse, dilaté. Le péricarde est sain; le myocarde congestionné, friable.

Ventricule gauche : endocarde pariétal sain; la valvule mitrale est grisâtre, assez souple. L'orifice mitral n'est pas rétréci.

Ventricule droit : endocarde pariétal normal; la valvule tricuspide est grisâtre, sans altération. L'orifice pulmonaire n'est pas rétréci.

Orifice aortique : mesure 6 centimètres; normalement il mesure $6^{cm}5$.

La valvule gauche antérieure est saine; la gauche postérieure est très souple, mais présente au niveau de la face postérieure du nodule d'Arantius une petite végétation non ulcérée.

Les lésions de la valvule droite sont très complexes. Le repli valvulaire a complètement disparu et est remplacé par un repli de néoformation dont la forme représente assez bien celle de la valvule détruite. Ce repli est implanté perpendiculairement à la paroi aortique, au niveau du bord libre de la valvule; il a une épaisseur de 5 millimètres. Ses deux faces sont chagrinées, mais n'offrent pas d'ulcérations bien nettes ni de végétations récentes. A la section, ce repli de néoformation est constitué de deux lames assez résistantes, unies entre elles par une exsudation ancienne. Ces deux lames paraissent être d'une part la membrane valvulaire, d'autre part la tunique aortique. Immédiatement au-dessous du repli de néoformation, à l'emplacement même de la valvule, existe du tissu celluleux vascularisé, paraissant être du tissu cellulaire sous-aortique.

Interprétation de la lésion. — Première phase : endocardite plastique déterminant l'accolement de la valvule aortique droite à la paroi sous-jacente de l'aorte.

Deuxième phase : endocardite ulcéreuse ayant pour résultat de détacher de leurs insertions naturelles les bords latéraux et inférieurs de la valvule sigmoïde.

Troisième phase : détachement du tissu valvulaire et de la paroi aortique sous-jacente, constituant ainsi un repli de néoformation implanté perpendiculairement à l'aorte.

Oreillettes : sans altérations; le trou de Botal est oblitéré.

Cavité abdominale : renferme environ 500 grammes de liquide séreux.

Foie : pèse 1450 grammes; mesure 21.5 × 10 × 10. La capsule n'est pas épaissie; le parenchyme hépatique est anémié, de consistance cirrhotique, légèrement infiltré de bile. L'aspect de la coupe n'est pas granuleux; la lumière des canaux biliaires est rétrécie. Pas de calculs biliaires.

Rate : pèse 220 grammes; mesure 13 × 8.5 × 3. Rien d'anormal.

Rein droit : pèse 260 grammes; mesure 14 × 6 × 3.5. Il se décortique facilement; sa surface est lisse, luisante. A la section, les substances corticale et médullaire ont leur étendue normale. Le bassinet n'est pas dilaté, mais il existe un peu d'œdème rénal.

Rein gauche : pèse 260 grammes; mesure 13.5 × 6.5 × 4. Présente les mêmes caractères que le rein droit.

Organes génitaux : pas de lésions. La matrice est très petite; elle présente un petit fibrome sous-péritonéal.

Centres nerveux : les méninges sont transparentes; pas d'œdème cérébral. Les artères de la base ne sont pas athéromateuses. A la section, les substances corticale et médullaire n'offrent aucune altération.

Réflexions. — I. *Diagnostic.* — Le cas ne comporte pas de longues explications au point de vue clinique. Nous avions établi le diagnostic de rétrécissement et d'insuffisance aortiques. Cette dernière lésion est de toutes les lésions organiques du cœur celle qui expose le plus à la mort subite.

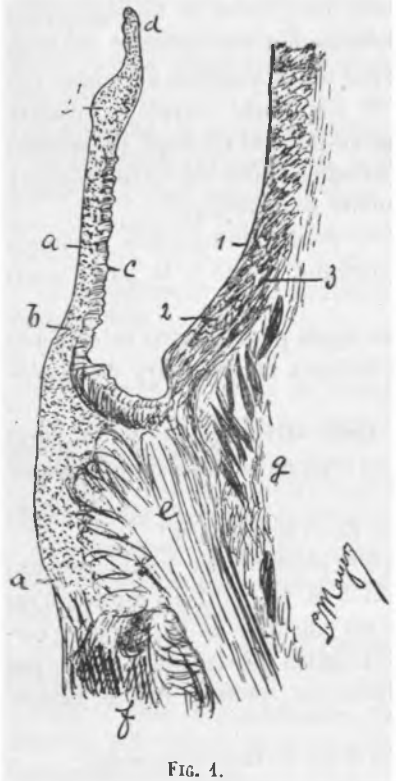

FIG. 1.

a. Endocarde. — *b*. Tissu conjonctif sous-endocardique. — *c*. Lame fibreuse de la valvule épaissie à l'extrémité libre en *c'*. — *d*. Coupe du nodule d'Arantius. — *e*, *f*. Tissu fibreux et musculaire du ventricule. — *g*. Tissu conjonctif lâche de la base du ventricule. — *1*, *2*, *3* = tuniques interne, moyenne et externe de l'aorte. (D'après HORSLEY, in *Quain's Anat.*, t. II, p. 363.)

Notre diagnostic a été reconnu exact à l'autopsie, mais nous ne nous attendions pas à trouver un désordre aussi étendu et aussi rare que celui que nous avons constaté.

II. *Détermination de la lésion ; endocardite aortique.* — M. le Dr Vervaeck a donné une interprétation, qui nous paraît exacte, des trois phases par lesquelles le processus a abouti à la constitution de la lésion. Les trois schémas que M. le Dr L. Mayer a dressés font bien ressortir l'aspect des parties aux diverses périodes.

Le premier de ces dessins représente, d'après une figure de Quain, la structure de la valvule sigmoïde et les rapports qu'elle affecte à sa partie fixe. C'est l'état normal.

La deuxième phase de l'évolution morbide est représentée dans le deuxième schéma ; la face supérieure, aortique, de la valvule sigmoïde a adhéré à la tunique interne de l'aorte. La synéchie s'est établie de la manière la plus intime, constituant l'insuffisance aortique que nous avions reconnue du vivant de la malade.

La dernière période du processus est représentée dans le troisième dessin et reproduit la lésion reconnue à l'autopsie. L'adhérence de la valvule sigmoïde et de la paroi aortique a persisté. Mais le travail d'ulcération qui a envahi la paroi de l'aorte a déterminé le détachement

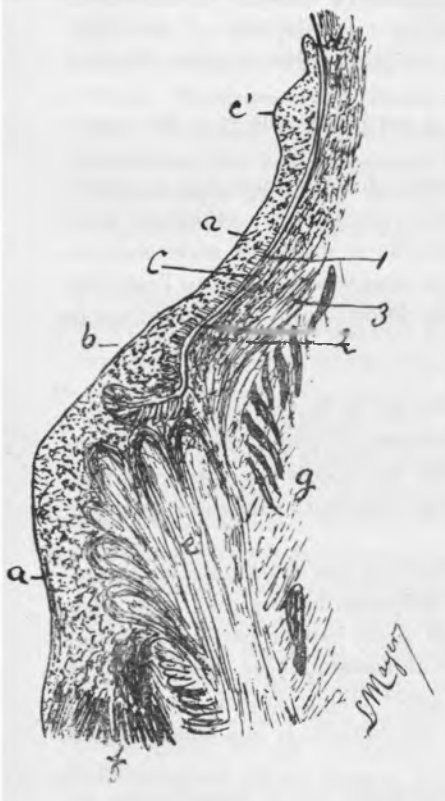

FIG. 2.

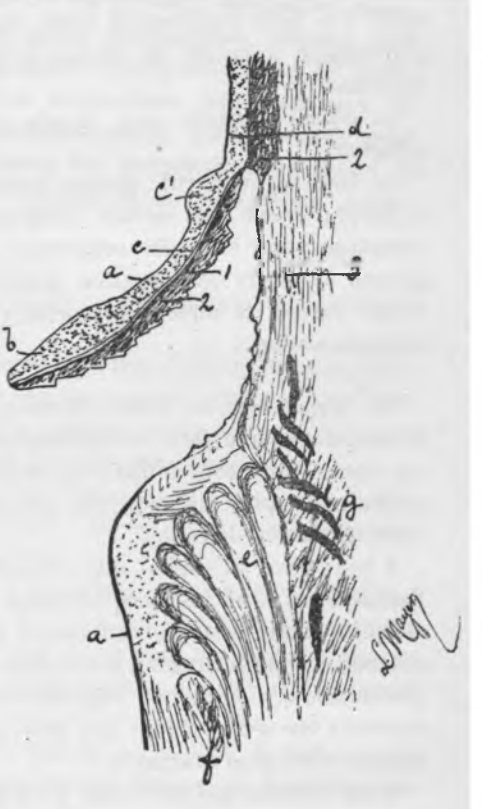

FIG. 3.

de la synéchie dans presque toute son étendue. Elle n'est restée adhérente qu'au niveau de l'extrémité de la valvule et elle représentait un voile qui flottait dans le sang de l'aorte.

III. *Processus.* — Il ressort de l'analyse des lésions qu'il s'est produit, du côté de l'orifice aortique, un travail morbide des plus complexes dont

le point de départ serait constitué par une endocardite végétante, vestige d'une atteinte de date ancienne. L'existence d'une végétation non ulcérée à la valvule sigmoïde gauche postérieure vient à l'appui de cette interprétation.

La valvule sigmoïde droite s'est soudée à la paroi de l'aorte, probablement à la suite d'ulcération d'une végétation préexistante; ce processus d'ulcération a envahi la valvule et la paroi aortique voisine, de là la synéchie.

Le travail morbide s'est étendu à la paroi aortique et a fini par la détacher.

La base du ventricule gauche présentait au siège normal de la valvule sigmoïde droite une surface conjonctive vascularisée, oblitérant toute communication entre les ventricules gauche et droit. Un stylet mousse, poussé à travers cette surface, pénétrait dans le ventricule ou l'oreillette droite suivant la direction imprimée au stylet; mais il n'y avait pas de communication.

IV. *Séméiologie.* — Nous n'avons guère pu la suivre; nous n'avons vu la malade qu'une fois, et les renseignements qu'elle nous a fournis sur ses antécédents sont diffus; ils ne nous ont appris que ceci, c'est que, souffrante depuis six semaines, elle a pu continuer son travail jusqu'au commencement de juillet.

A son entrée à l'hôpital, elle ne souffrait que des symptômes de l'insuffisance et du rétrécissement aortiques. Quelques heures plus tard, elle a été prise d'une crise de suffocation qui a été calmée par une révulsion cutanée et l'administration d'une potion antispasmodique. Elle ne s'en est pas remise et a succombé seize heures après. Malgré la gêne respiratoire, le teint a été d'une pâleur qui nous a été signalée le lendemain comme ayant été des plus marquées.

Nous croyons que cette crise a été déterminée par le détachement des parties synéchiées qui, retenues au niveau de l'extrémité de la valvule, flottaient dans l'intérieur de l'aorte et agissaient comme un velum obstruant la circulation du sang dans l'aorte.

Ce n'est pas la mort subite telle qu'on l'observe souvent dans l'insuffisance aortique, et, à ce titre, l'observation est intéressante. Elle nous met en présence des symptômes consécutifs à un rétrécissement de la lumière aortique par un accident des plus rares.

N° 262.

Insolation; forme syncopale, le 15 juillet. Seconde insolation, le 18 juillet; effets plus prolongés. Accès épileptiforme le 24 juillet. Apoplexie cérébrale le 1er août. Mort. Hémorragie dans les faisceaux préfrontaux du lobe frontal droit et ramollissement consécutif; perforation du lobe frontal sous les méninges et dans le ventricule latéral droit. Inondation sanguine sous-méningée et ventriculaire.

Le nommé Pierre T..., 55 ans, terrassier, a été admis à l'hôpital Saint-Pierre (salle 8, lit 6) le 18 juillet 1901.

Son père est mort à 60 ans et sa mère à 50 ans, d'affections inconnues. Deux sœurs et deux frères sont morts en bas âge; il lui reste trois frères et une sœur bien portants. Il a trois enfants bien portants. Il ne se rappelle pas avoir été malade. Il avoue des habitudes alcooliques.

Il attribue la cause de sa maladie à la chaleur intense à laquelle il était exposé en travaillant à un four à briques. Le 14 juillet, il ressentit une forte céphalalgie généralisée et garda le lit.

Le 15 juillet, il s'est encore rendu à son travail; mais à 18 heures, il est tombé sans connaissance sur le sol; il est revenu à lui et a pu retourner à sa maison en marchant, soutenu par ses frères. Les renseignements ultérieurs, fournis par le malade, nous apprennent qu'il aurait repris son travail et qu'il aurait même travaillé encore le matin du 18.

Le 18 juillet, il a été transporté en voiture à l'hôpital, à midi, par le garde champêtre de son village. Il avait eu une syncope en travaillant au soleil; en sortant de cet état, il proférait de vagues plaintes.

L'interne de garde, M. De Backer, a constaté une prostration très prononcée; pupilles modérément et également dilatées; pas de paralysie; le pouls est à 124, petit, irrégulier; la respiration embarrassée. Des inhalations d'éther et des compresses froides sur la tête l'ont fait revenir à lui après un quart d'heure, et il répond lentement, mais sans gêne, aux questions. Il ne se plaint que d'un violent mal de tête. Le pouls reste irrégu-

lier. L'interne de garde a fait une injection hypodermique de 25 centigrammes de caféine et a prescrit un lavement purgatif au séné et au sulfate de soude.

Notre adjoint, M. le Dr Georges Feron, l'a vu à 17 heures. C'est toujours la céphalalgie, surtout frontale, qui est le symptôme principal. Le patient parle avec facilité, avale bien et ne présente pas de symptômes paralytiques. Le pouls est à 96, irrégulier, plein. Rougeur de la face.

Prescription : diète simple; potion antispasmodique.

19 juillet. — La nuit a été calme; mais la céphalalgie frontale persiste. Le lavement n'a ramené que très peu de matières fécales. Le pouls est à 72, régulier, fort. La respiration est à 34. Voussure de la région précordiale; battements épigastriques. Pas de bruits morbides au cœur ni à la poitrine. Les pupilles sont modérément dilatées, la droite un peu plus que la gauche. Les réflexes patellaires et plantaires sont normaux.

Prescription : diète simple; potion purgative au citrate de magnésie 45 : 300.

20 juillet. — Il y a eu trois selles à la suite du purgatif. La nuit a été agitée par un délire ambulant; le malade s'est levé et a voulu sortir de la salle sans se rendre compte de ce qu'il faisait. Pas de tremblement éthylique. La céphalalgie frontale et bitemporale constitue toujours le symptôme principal. La parole est normale et le malade répond avec intelligence aux questions. Les pupilles sont modérément contractées. Le pouls est à 76, régulier. Inappétence.

Prescription : diète simple; potion au sulfate de soude 3 : 200.

21 juillet. — Délire calme, ambulant la nuit. Céphalalgie persistante, moins vive. Pas de selle. Le pouls est à 80, régulier. L'urine est jaune orangé, trouble; elle a une densité de 1.022 et ne contient ni albumine ni sucre. La diazo-réaction est négative; il en est de même de la réaction de Haycraft (Zunz).

Prescription : eau de Janos.

22 juillet. — L'insomnie persiste; céphalalgie également vive. Le pouls est à 88, régulier. Il y a eu deux selles. La diazo-réaction d'Ehrlich reste négative. La séro-réaction est négative après deux heures à la trente-deuxième dilution.

23 juillet. — Même état de subdélire, d'insomnie et de céphalalgie.

24 juillet. — Après une journée relativement calme, le malade est pris à 23 heures d'une agitation très vive; il a ouvert la fenêtre criant qu'il

étouffait. Il est allé ensuite au cabinet, où on l'a trouvé sans connaissance et présentant des convulsions généralisées. Rapporté dans son lit, il a eu, au sortir des convulsions, une crise de délire violent, frappant les trois infirmiers qui cherchaient à le maintenir. On a appliqué la camisole et administré une potion d'hydrate de chloral (3 grammes) et de laudanum (1 gramme) pour 200 grammes d'eau.

Il s'est calmé un peu, sans s'endormir.

25 juillet. — La journée a été tranquille; pas de selle. La potion est continuée et l'on administre en plus trois cuillerées à soupe de la potion alcoolique 50 : 300 grammes.

26 juillet. — Le calme se maintient. On prescrit une potion au sulfate de soude 3 : 200, quelques cuillerées d'une potion laudanisée 2 : 300, et dans la journée on accorde trois cuillerées de la potion alcoolisée.

L'amélioration s'est maintenue, et le 31 juillet l'état était tellement satisfaisant que nous avons répondu à l'administration communale d'Alsemberg, qui demandait son transfert, que le patient pouvait être transporté en voiture à l'hôpital de cette localité, mais qu'il devait rester sous une surveillance médicale sévère.

1er août. — Il y a eu huit selles dans la journée d'hier. A la visite à 9 heures, sommeil très calme. Le malade s'est relevé et a dîné à 10 heures.

A 14 heures, attaque d'apoplexie cérébrale; déviation conjuguée à droite; pupilles égales; paupières fortement écartées. Fume la pipe. Le pouls est à 100, large, intermittent; la respiration est très laborieuse et bruyante, à 16. Acrocyanose. Réflexes rotuliens abolis des deux côtés. Pas de contractures. Pas de rétention d'urine. Matité au sommet droit postérieur, où il y a des râles sous-crépitants. De 14 h. 30 à 16 heures, le malade se gratte continuellement le tronc et les bras avec les doigts des deux mains, dont on a dû, par précaution, couper les ongles pour arrêter les meurtrissures qu'il se faisait.

Il est mort à 21 heures sans nouveaux symptômes. La température à 18 heures était de 39°1.

Autopsie. — Elle a été faite par M. le Dr Vervaeck.

La rigidité cadavérique persiste. Peu de lividités; pas d'œdème.

A l'ouverture de la poitrine, la cavité pleurale ne renferme pas de liquide; quelques adhérences peu résistantes aux sommets.

Poumon droit : pèse 1140 grammes; anthracose de la plèvre; emphysème

sous-pleural des lobes supérieur et moyen. Le parenchyme est œdématié, congestionné; il crépite partout.

Au lobe inférieur, l'œdème et la congestion deviennent très intenses; en certains endroits, on note quelques foyers d'hépatisation lobulaire, rougeâtres. Les parois bronchiques sont épaissies; les ganglions du hile modérément engorgés.

Poumon gauche : pèse 900 grammes; présente les mêmes caractères de congestion, surtout intense au lobe inférieur. A la base existent plusieurs foyers d'hépatisation lobulaire rougeâtres.

Cœur : pèse 460 grammes; mesure $11 \times 12 \times 4.5$. La cavité péricardique ne renferme pas de sérosité; le feuillet viscéral présente plusieurs plaques nacrées à la face antérieure du ventricule droit. Le cœur est en diastole, dilaté, hypertrophié. Au niveau du ventricule gauche, le myocarde est rougeâtre, congestionné, de consistance augmentée.

Ventricule gauche : endocarde pariétal sain. Les lames de la mitrale sont translucides, légèrement infiltrées d'athérome au bord latéral; souples au bord libre. L'orifice mitral n'est pas rétréci.

Ventricule droit : endocarde sain. Les valvules tricuspide et pulmonaire sont transparentes.

A l'orifice aortique, les valvules sont sclérosées, légèrement infiltrées d'athérome, ainsi que la paroi de l'aorte.

Les oreillettes sont dilatées.

Le trou de Botal persiste très large.

Foie : pèse 1870 grammes; mesure $18 \times 28 \times 7$. La capsule n'est pas épaissie; le parenchyme hépatique apparaît anémié, brun jaunâtre, friable, infiltré de graisse. Pas de calculs biliaires.

Rate : pèse 200 grammes; mesure $14 \times 8 \times 3$. La capsule est violacée, plissée; la pulpe splénique, congestionnée, est de consistance faible.

Rein droit : pèse 160 grammes; mesure $11 \times 5\ ^1/_2 \times 2\ ^1/_2$. Se décortique assez facilement et sa surface reste lisse. A la section, la substance corticale est légèrement réduite d'étendue, mais non granuleuse. Le bassinet est dilaté et surchargé de graisse.

Rein gauche : pèse 170 grammes; mesure $11.5 \times 5 \times 3$. Il présente les mêmes caractères que le rein droit.

La *cavité abdominale* ne renferme pas de liquide.

Le *péritoine* est sain.

Les *ganglions mésentériques* ne sont pas engorgés.

L'*estomac* et les *intestins* ne présentent que des lésions de décomposition.

Centres nerveux : la dure-mère n'est pas épaissie. Pas d'adhérences anormales. OEdème cérébral peu marqué.

Après enlèvement du cerveau, on constate un épanchement hémorragique au niveau des étages supérieur et moyen de la base du crâne; les caillots sont noirâtres et reposent sur la face interne de la dure-mère, qui n'est pas décollée. Les os sous-jacents n'offrent aucune altération.

A la région du chiasma, la pie-mère est transparente; au niveau de la convexité, il existe, sous la pie-mère, un épanchement hémorragique surtout abondant au niveau des circonvolutions frontales et pariétales.

A la section, on constate l'intégrité des noyaux et capsules.

La cavité ventriculaire latérale gauche renferme un peu de sérosité mêlée de sang. Le ventricule latéral droit renferme des caillots sanguins noirâtres et une petite quantité de sang fluide. Après enlèvement de ces caillots, on note un état de ramollissement diffus du lobe frontal droit; ce ramollissement empiète légèrement sur le noyau caudé droit. L'hémorragie cérébrale primitive s'est produite à la partie centrale de la substance blanche du lobe frontal droit, au voisinage de la corne antérieure de la cavité ventriculaire latérale droite. Les conséquences de cette hémorragie sont multiples; elles paraissent s'être produites dans l'ordre suivant :

1° Elle a entraîné le ramollissement de la substance blanche du lobe frontal, empiétant légèrement sur l'extrémité antérieure du noyau caudé droit;

2° Une rupture de l'écorce grise des circonvolutions frontales internes et irruption du sang sous la pie-mère;

3° Rupture de la pie-mère et hémorragie dans la cavité arachnoïdienne;

4° Destruction de la paroi antérieure de la corne frontale, inondation ventriculaire.

Les troisième et quatrième ventricules présentent également quelques caillots sanguins.

Le bulbe et la protubérance ne présentent rien d'anormal.

Réflexions. — I. *Diagnostic.* — Nous avions établi le diagnostic de congestion cérébrale apoplectiforme comme début, le 15 juillet, et nous l'avions rapportée à un travail en plein soleil chez un sujet habitué aux

alcooliques. Nous avions exclu l'hémorragie cérébrale en présence de l'amélioration qui avait permis au malade de se relever et de circuler.

La crise épileptiforme du 24 juillet, suivie d'un délire des plus violents avec lutte contre les infirmiers qui voulaient le maintenir, nous a paru devoir être rapportée aux habitudes alcooliques du sujet. Le calme qui s'est établi, sous l'influence des préparations opiacée et alcoolique, était de nature à confirmer cette manière de voir.

La dernière atteinte, celle du 1er août, offrait les caractères d'une hémorragie cérébrale, mais sans lésions des capsules.

II. *Processus du cas.* — Le protocole d'autopsie de M. le Dr Vervaeck nous a révélé des lésions des plus complexes et des plus instructives au point de vue de la pathogénie. Nous estimons que l'opinion exprimée par M. Vervaeck sur la succession des phases est conforme à ce qui s'est passé.

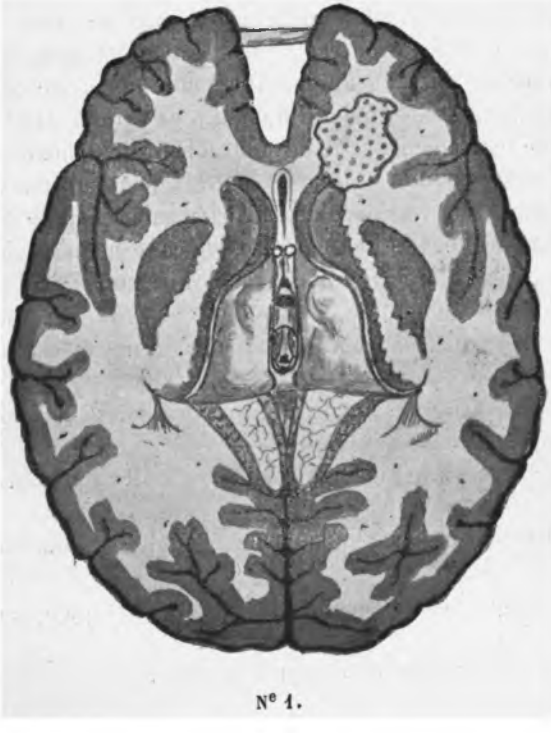

N° 1.

Notre interne, M. Achille De Backer, a reproduit, dans une série de dessins, les lésions aux différentes périodes; nous en avons fait reproduire quatre, qui permettent de se rendre compte du processus du cas.

Tout d'abord, nous noterons l'insignifiance de l'élément athéromateux.

Première phase. — Le premier schéma de M. De Backer montre la lésion initiale localisée sous forme d'un foyer d'hémorragie avec ramollissement siégeant dans la substance blanche du lobe frontal droit. Il n'y a

pas eu de symptômes paralytiques ni convulsifs; il n'y a eu qu'une syncope qui a duré une demi-heure et dont le malade est sorti en état de rentrer chez lui, soutenu par ses frères. Il a repris son travail les 16 et 17 juillet.

Nous croyons, d'après l'état des organes, que l'hémorragie s'est produite dans la substance blanche du lobe frontal droit au point qui est indiqué dans le premier schéma de M. De Backer. L'absence de paralysie et le retour de l'intelligence cadrent bien avec le siège du foyer hémorragique. L'observation clinique a établi que les lésions du centre ovale, qui atteignent les faisceaux préfrontaux, ne se traduisent le plus souvent par aucun symptôme. Nous avons rapporté dans notre Recueil des observations qui démontrent le caractère silencieux des lésions destructives de cette région.

Deuxième phase. — Le 18 juillet, sous l'influence encore une fois du travail en plein soleil, nouvelle crise syncopale; le malade a été conduit en charrette à l'hôpital, distant de 12 à 13 kilomètres. La période comateuse a été plus longue, probablement en partie à cause de ce long trajet, mais le sujet s'en est remis encore assez bien, sans paralysie, mais toujours avec une violente céphalalgie.

Nous estimons que c'est à cette date que s'est produit le ramollissement dans le voisinage du foyer hémorragique, mais toujours limité à la substance blanche du lobe frontal.

Troisième phase. — Le 24 juillet, crise épileptiforme suivie d'une période d'agitation excessive, caractérisée par des actes de violence et de lutte contre son entourage.

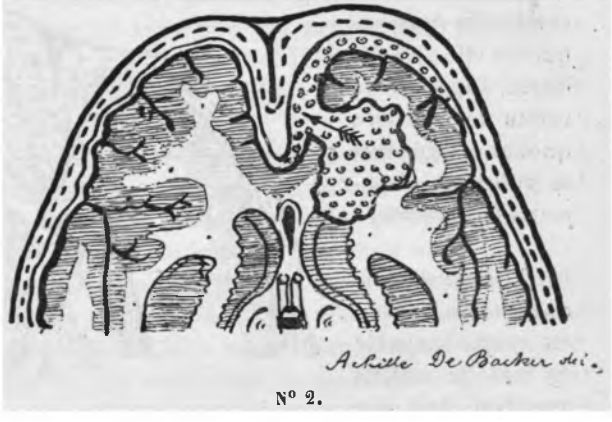

N° 2.

C'est à ce moment que le foyer hémorragique s'est ouvert sous la pie-mère, comme le schéma n° 2 l'indique. C'est une hémorragie pia-mérienne qui a entraîné les accès convulsifs épileptiformes. Encore ici il n'y a pas eu de paralysie; rien qu'une crise épileptiforme au moment de la rupture et l'agitation consécutive à la méningite pia-mérienne.

Quatrième phase. — C'est la phase terminale par le syndrome apoplexie cérébrale, rapidement mortel. L'hémorragie s'est répandue à deux endroits : sous la dure-mère en déterminant un hématome sous-dural, et dans les ventricules en perçant la corne antérieure du ventricule latéral droit. On a vu par le protocole de l'autopsie que l'inondation ventriculaire avait pénétré dans les troisième et quatrième ventricules.

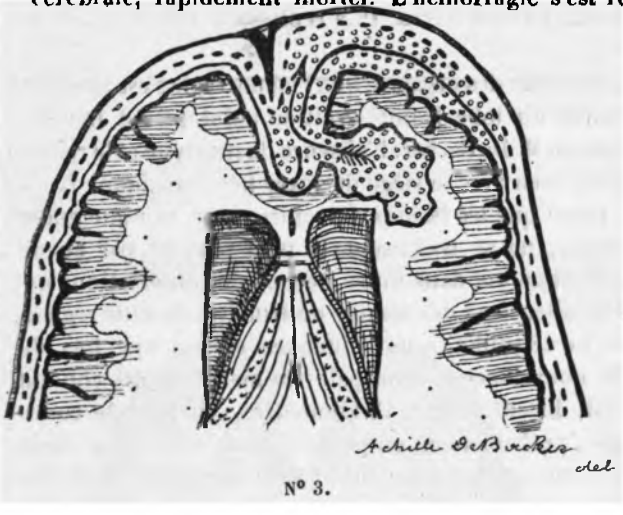

N° 3.

Les troisième et quatrième dessins de M. De Backer reproduisent l'importance de la lésion ultime. Dans les conditions dans lesquelles elle s'est déclarée, l'apoplexie a revêtu le caractère que l'on désigne sous la rubrique d'*apoplexie foudroyante.*

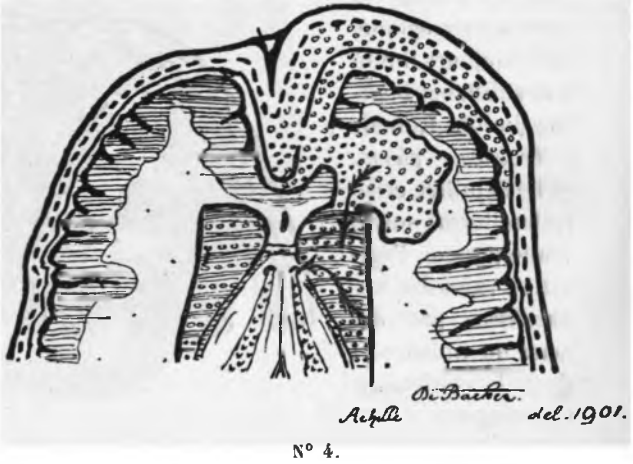

N° 4.

III. *Part de l'alcoolisme.* — L'alcool est rendu coupable de tant de méfaits que l'on finit par signaler partout son action pathogénique. Il occupe à l'époque actuelle, avec la syphylis, le premier plan des chapitres étiologiques de la nosologie.

Nous sommes de ceux qui croient à son action nuisible, mais nous croyons aussi que l'on a exagéré l'importance de cette action. Notre malade

était un buveur de liqueurs, et bien certainement l'alcoolisme peut être incriminé. Nous devons mentionner cependant que l'état athéromateux des vaisseaux sanguins était peu développé, surtout au cerveau. Du côté du myocarde, le tissu était augmenté de consistance. Les reins n'étaient pas granuleux. Le foie n'était pas cirrhotique. Il n'y avait pas de pachyméningite durale et l'hématome constaté à l'autopsie n'était autre que l'épanchement en nappe sous-durale du sang qui avait fusé à travers la pie-mère.

Les renseignements qui nous avaient édifié sur les habitudes alcooliques du sujet nous ont engagé à recourir à des préparations opiacées et alcooliques pendant la période d'agitation qui a suivi la crise épileptiforme du 24 juillet. Ces agents ont produit un effet favorable, et en présence de l'amélioration notable survenue pendant leur emploi, nous avons cru à la prédominance à ce moment de l'intoxication alcoolique. L'autopsie nous a mieux éclairé, en nous permettant de ramener les désordres à une hémorragie pia-mérienne par perforation du foyer hématique frontal.

IV. *Part de l'insolation.* — Sans exclure l'influence que l'ingestion régulière du poison alcoolique a dû exercer sur notre malade, nous croyons qu'elle n'a pas suffi pour provoquer les lésions observées. La part principale revient à l'insolation; c'est en travaillant en plein soleil, par une journée très chaude, à une briqueterie, que le patient a été frappé de syncope à deux reprises, les 15 et 18 juillet 1901.

Il s'est remis assez vite de la première atteinte; il avait été reconduit chez lui dans le voisinage de l'atelier.

Il ne s'est pas remis aussi bien de la seconde, et nous n'avons pas lieu d'en être surpris; il a été couché dans une charrette de paysan, sur des bottes de paille, et conduit ainsi en plein jour à 12 kilomètres de distance, cahoté par le véhicule et exposé à la chaleur le long de la route.

L'insolation est relativement rare; mais nous connaissons peu de facteurs morbides qui l'emportent en gravité sur elle. Que les symptômes soient consécutifs à l'action directe d'un soleil ardent ou qu'ils traduisent l'effet du coup de chaleur, les suites sont toujours graves; elles sont parfois immédiates et peuvent tuer rapidement le sujet. Dans les formes graves, c'est la terminaison la moins malheureuse.

Mais à côté de ces cas, il en est d'autres dans lesquels le malade échappe à la mort immédiate; si des soins convenables et continus ne sont pas administrés, il en gardera un souvenir dont l'état de délabrement céré-

bral sera l'indice et qui, dans bien des circonstances, sert de point de départ à des affections nerveuses incurables et de longue durée.

Méfiez-vous des insolations et des coups de chaleur et traitez ceux qui en sont atteints plus sérieusement qu'on ne le fait en général.

V. *Réaction de Haycraft.* — Nous avons indiqué, à la page 494, que la réaction de Haycraft a donné un résultat négatif. Cette réaction a été récemment préconisée comme permettant de déceler la présence des acides biliaires dans l'urine, même à dose pour ainsi dire infinitésimale. Le procédé est facile à employer.

Sur la surface de l'urine fraîchement rendue et mise dans un verre à expérience, on verse un peu de fleur de soufre. Si l'urine contient des acides biliaires, le soufre va immédiatement au fond du verre; s'il n'y en a pas, le soufre reste à la surface et ne se dépose que graduellement et lentement.

La méthode de Haycraft est utile, mais elle n'est pas pathognomonique de la présence des acides biliaires.

On a déjà indiqué plusieurs substances qui précipitent immédiatement la fleur de soufre déposée sur l'urine : l'acide acétique, l'alcool, l'éther, le chloroforme, l'essence de térébenthine, la benzine et ses dérivés, le phénol et ses dérivés, l'aniline, le savon, etc.

Pour que la réaction de Haycraft ait toute sa valeur, il faut s'assurer qu'aucune de ces substances ne se retrouve dans l'urine examinée.

Nous n'avons pas retrouvé le travail original de Haycraft, et nous ne le connaissons que par la citation d'Eichhorst et celle de Langlois et de Varigny.

Cette réaction s'applique-t-elle uniquement à la recherche des acides biliaires? S'il en est ainsi, comme Eichhorst l'affirme, elle rendra des services à la clinique, qui ne dispose, à l'époque actuelle, que de la réaction de Pettenkofer.

L'importance du sujet au point de vue de la pathogénie mérite qu'on s'en occupe.

Il ne faut pas toutefois étendre la signification de cette réaction — comme on l'a fait à tort — en la prétendant susceptible de déceler tous les principes biliaires dans les urines; car s'il en était ainsi, elle perdrait l'intérêt que Haycraft paraît lui avoir attribuée, de ne révéler la présence que des *acides biliaires.*

Nous l'avons recherchée dans les urines fraîchement rendues par septante-neuf malades actuellement en traitement. Elle a été constamment négative, quoique plusieurs de ces urines fussent chargées de pigments biliaires, décelés par la réaction de Gmelin.

VI. *Rapidité d'évolution de la pneumonie lobulaire.* — Nous avons eu fréquemment l'occasion de signaler la pneumonie lobulaire comme mode de terminaison mortelle. C'est encore un accident de cette nature que nous avons noté à l'autopsie; nous insistons sur la rapidité avec laquelle naissent et se développent ces désordres ultimes. Il suffit de quelques heures pour qu'ils se produisent et déterminent la mort. Nous reviendrons ailleurs sur cette forme particulière de ce que l'on désigne sous le nom de pneumonie lobulaire.

VII. *Résumé.* — Nous pouvons résumer la succession des désordres anatomiques qui se sont produits chez notre patient dans le tableau suivant :

15 juillet 1901.	Insolation.	Hémorragie dans les faisceaux préfrontaux du lobe frontal droit.
16 au 18 juillet.	Reprise du travail.	
18 juillet	Seconde atteinte d'insolation.	Ramollissement du lobe frontal droit.
24 juillet	Crise épileptiforme et agitation consécutive.	Hémorragie pia-mérienne par perforation du lobe frontal.
1er août	Syndrome apoplectique terminal.	Hématome sous-dural par extension de l'hémorragie pia-mérienne et inondation ventriculaire par perforation de la corne antérieure du ventricule latéral droit par le foyer frontal.

Nous croyons que ce tableau résume fidèlement les diverses phases de l'affection de notre malade. Dans l'appréciation que nous avons faite de leur succession, nous avons été guidé par les symptômes, et nous croyons que sans l'observation clinique, nous n'aurions pas compris le processus de ce cas si complexe.

C'est une observation qui constitue une leçon de physiologie pathologique prise sur le vif; elle nous renseigne sur la pathogénie d'accidents successifs produits par l'action de l'insolation chez un sujet dont l'organisme avait subi l'influence lente et prolongée de l'alcoolisme.

Le soin avec lequel M. le Dr Vervaeck a fait l'examen anatomo-pathologique nous a permis de trouver à l'autopsie la confirmation du diagnostic et de l'évolution pathogénique établis pendant la vie. Ce n'est pas la première fois que nous avons l'occasion de reconnaître l'importance des services que M. le Dr Vervaeck nous a rendus; les nombreux protocoles qui figurent dans notre Recueil l'établissent. Nous nous bornons à rappeler ses recherches sur l'état du trou de Botal et sur la docimasie hépatique ainsi que les procédés qu'il a indiqués pour la détermination du volume et du poids spécifique des organes pour constater le caractère sérieux des travaux d'autopsie qu'il a accomplis.

TABLE DES MATIÈRES

DU TOME XI — 1900-1901.

Pages.

N° 204. Ulcère phagédénique du duodénum. Rebord calleux par prolifération adénomateuse des glandes de la muqueuse. Extension jusqu'au péritoine par diverticulum sous-muqueux. Régurgitation alimentaire intermittente. Mort par atélectasie pulmonaire bilatérale 1

N° 205. Anémie progressive. Accouchement à terme et normal en juillet 1898. Dernière période menstruelle en mai 1900. Syndrome anémique apyrétique. Déformation et destruction des globules rouges. Mort par pneumonie lobulaire bilatérale. Autopsie : ulcère simple de la matrice; pyo-salpinx bilatéral 9

N° 206. Hémorragie méningée par rupture de l'hexagone. Apoplexie cérébrale. Paralysie flasque généralisée. Mort après quinze heures dans le coma. 29

N° 207. Processus ulcéreux des valvules aortiques. Début insidieux par refroidissement. Accès d'orthopnée le 13 octobre. Hypertrophie et dilatation du cœur; myocardite. Mort subite par syncope d'origine cardiaque . 34

N° 208. Méningite chronique. Athéromatose généralisée. OEdème cérébral très abondant et à développement rapide. Syndrome apoplectiforme. . . 42

N° 209. Apoplexie cérébrale avec accès épileptiformes. Alcoolisme habituel. Mort dans le coma. Hémorragie dans la substance blanche de la région pariétale de l'hémisphère droit. Intégrité des noyaux. OEdème cérébral très abondant. Cirrhose atrophique du foie. Sclérose rénale. Pneumonie lobulaire bilatérale. 45

N° 210. Carcinome de la petite courbure de l'estomac. Foyers métastatiques dans la muqueuse gastrique, dans le foie, dans les deux poumons et dans l'arrière-cavité des épiploons 50

N° 211. Cancer primitif du foie. Pas d'autres localisations. Durée : huit mois. . 58

N° 212. Cirrhose hypertrophique du foie. Alcoolisme habituel. Début par ictère qui a persisté. Grossesse à quatre mois. Oblitération du système porte. Processus par saccades. Insuffisance mitrale. Mort par asphyxie. . . 63

Pages.

N° 213. Tumeur de la portion épithéliale de l'hypophyse. Symptômes cérébraux de méningite chronique. État cirrhotique du foie. Mort très rapide par asphyxie de cause cérébrale. Autopsie. Foie ficelé 73

N° 214. Anévrisme de l'aorte thoracique descendante. Antécédents alcooliques. Début par des douleurs vagues et irrégulières. Pleurésie en mai 1900. Endocardite aortique reconnue en août 1900. Anévrisme sacculaire de la paroi postérieure de l'aorte thoracique descendante. Pénétration dans le poumon gauche. Ouverture dans la bronche avec épanchement hémorragique fusant à travers le poumon dans la plèvre. Usure des vertèbres et des côtes. Mort 84

N° 215. Ulcère rond de l'estomac. Première atteinte en 1896; guérison. Deuxième atteinte en 1900. Mort par abondance de l'hémorragie 100

N° 216. Thrombose de l'artère sylvienne. Premier séjour en 1896. Souffrances rhumatismales. Deuxième séjour en mai 1900. Syndrome de l'affection organique du cœur. Digitalines. Troisième séjour, de juin à septembre 1900. Hémiplégie progressive; symptômes de ramollissement cérébral. Mort 104

N° 217. Sarcome primitif de la plèvre droite avec extension dans le poumon et dans le foie. Dyspepsie habituelle. Engorgement du foie, en 1895. Ulcère rond du duodénum retrouvé cicatrisé à l'autopsie. État satisfaisant de 1895 à 1900. Reprise en décembre 1899 par des symptômes de tumeur hépatique. Syndrome clinique de cancer du foie. Mort. Autopsie. Ancien ulcère rond du duodénum cicatrisé. 112

N° 218. Embolie cérébrale. Endocardite mitrale. Péricardite. Cystite purulente. Pleurésie gauche. Mort par asphyxie 127

N° 219. Pleurésie bilatérale. Chlorose. Affection organique du cœur. Péricardite. Mort très rapide par atélectasie pulmonaire 142

N° 220. Obstruction de la veine porte. Alcoolisme habituel. Début brusque par une abondante hématémèse. Puis syndrome habituel de l'obstruction de la veine porte. Paracentèses nombreuses. Mort par épuisement. . 151

N° 221. Hémorragie dans les deux noyaux lenticulaires. Alcoolisme invétéré. Insignifiance des lésions athéromateuses. Trois attaques apoplectiques en cinq mois. Myocardite. Emphysème pulmonaire. Pleurésie. Mort par broncho-pneumonie en foyers disséminés 163

N° 222. Gangrène pulmonaire bilatérale. Catarrhe bronchique habituel. Pleurésie en octobre 1900. Vomique gangreneuse le 19 novembre. Pneumonie grise 170

Pages.

N° 223. Endothéliome primitif de la plèvre. Début par catarrhe bronchique. Syndrome clinique terminal de pneumonie grise en foyers en corymbes, affectant l'allure pseudo-lobaire. Mort. Foyers métastatiques dans le foie non soupçonnés pendant la vie 176

N° 224. Ramollissement cérébral. Alcoolisme et athéromatose. Apoplexie cérébrale et hémiplégie gauche en 1887 par hémorragie du cerveau antérieur droit. Reprise du travail Ramollissement cérébral en 1900 par oblitération de l'artère sylvienne gauche. Contractures. Mort par asphyxie 184

N° 225. Anévrisme de l'aorte ascendante. Début par des symptômes de catarrhe bronchique; puis symptômes d'excavation du poumon droit, avec hypertrophie du cœur. Expectoration abondante rappelant la vomique. Mort subite par atélectasie pulmonaire. Autopsie : néphrite granuleuse. Atélectasie pulmonaire 191

N° 226. Hémorragies du cervelet et du pédoncule cérébral droit. Début par syndrome paralytique avec conservation de l'intelligence et de la parole; puis état soporeux. Terminaison par pneumonie lobulaire trois jours et demi après l'attaque 200

N° 227. Apoplexie cérébrale avec hémiplégie droite et aphasie motrice. Athéromatose. Néphrite granuleuse. Retour de l'intelligence. Deuxième apoplexie, quatre jours plus tard. Mort par asphyxie. OEdème ventriculaire et cérébral; pachydermie durale 208

N° 228. Fièvre typhoïde abortive chez un malade atteint un an auparavant d'une forme typhoïde de pleuro-pneumonie et de néphrite. Guérison. 215

N° 229. Anévrisme de l'aorte reconnu pendant la vie. Début des symptômes au commencement de novembre 1900 par de l'oppression et de l'œdème. Hémiplégie faciale droite. Hémiopie monoculaire intermittente. Accès d'orthopnée. Mort par œdème pulmonaire aigu. Durée totale des symptômes : deux mois 223

N° 230. Fièvre typhoïde avec hémorragie et gangrène pulmonaire centrale. Accouchement en novembre 1900 Lactation maintenue jusqu'au 13 janvier 1901. Fièvre typhoïde débutant le 6 janvier. Endocardite pariétale gauche. Cyanose. Hémorragie intestinale le vingt-huitième jour. Gangrène pulmonaire droite et atélectasie gauche au trentième jour. Mort. 233

Pages.

N° 231. Hémorragie du cervelet. Apoplexie cérébrale. Mort au bout de deux heures. Destruction du lobe cérébelleux droit; irruption du sang dans la cavité cranienne par rupture de l'écorce du cervelet et inondation de tous les ventricules du cerveau 246

N° 232. Hémorragies multiples des centres nerveux. Début brusque par syndrome paralytique sans perte de connaissance. Coma apoplectique douze heures après. Mort cinquante-trois heures après la chute. Hémorragie du cerveau antérieur droit, ayant fait irruption dans la cavité cranienne. Hémorragies multiples dans les pédoncules cérébraux, la protubérance et le cervelet 253

N° 233. Mort subite par œdème pulmonaire aigu. Pleurésie avec épanchement en 1896; thoracentèse. Guérison. Refroidissement en décembre 1900. Tuberculose pulmonaire 261

N° 234. Embolie de l'artère sylvienne droite et ramollissement cérébral. Début par une atteinte de grippe (?) suivie d'infarctus pulmonaires. Première atteinte cérébrale apoplectiforme le 25 février; maintien de l'intelligence et de la parole. Seconde atteinte d'apoplexie comateuse le 1er mars. Mort vingt-quatre heures après. Endocardite ulcéreuse. . . 267

N° 235. Fièvre typhoïde à début pleural. Hypoleucocytose précoce. Éruption rosée et séro-réaction tardives. Guérison 276

N° 236. Pneumonie fibrineuse. Résolution au septième jour. Hypothermie à 34°4 pendant la convalescence par suite d'un ulcère bronchique. Guérison. 282

N° 237. Adéno-carcinome du côlon ascendant. Selles mélaniques en novembre 1900. Constipation habituelle. Vomissements fécaloïdes. Intervention chirurgicale. Mort. 293

N° 238. Combustion imparfaite d'une lampe à pétrole pendant la nuit. État de mort apparente. Rappel à la vie par la respiration artificielle et l'inhalation d'oxygène. Guérison. 299

N° 239. Myocardite scléreuse circonscrite. Alcoolisme chronique. Syndrome d'affection organique du cœur. Mort par œdème pulmonaire aigu et foyers de pneumonie lobulaire. Endocardite ulcéreuse pariétale. . . 303

N° 240. Cancer de l'estomac. Alcoolisme chronique. Début en novembre 1900 par des douleurs gastriques. Ascite vers le 10 janvier 1901. Gastrorrhée. Diarrhée. Mort subite. A l'autopsie, cancer primitif de l'estomac; cancer métastatique du foie, du péritoine et du pancréas. Atélectasie pulmonaire droite 309

Pages.

N° 241. Notion générale des aphasies. Leurs nombreuses variétés. Aphasies temporaires et permanentes. Essais de localisations cérébrales. Éléments constitutifs de l'aphasie. Schéma de Kussmaul. Importance des schémas; leurs lacunes. Conclusions 314

N° 242. Récidive typhoïde. Première atteinte du 28 mars au 20 avril. Récidive sous forme de pneumo-typhus et de néphro-typhus avec éruption rosée. Symptômes méningés. Mort par asphyxie. OEdème cérébral sans méningite. Athéromatose généralisée. 328

N° 243. Myocardite scléreuse. Syndrome ancien de susceptibilité catarrhale bronchique. Syndrome récent d'affection organique du cœur par myocardite. Mort subite par syncope 336

N° 244. Diabète pancréatique. Début par de la polyurie et de l'amaigrissement en mars 1899. Athéromatose. Glycosurie constatée le 8 septembre 1899. Déclin progressif. Escarres à toutes les surfaces de pression. Disparition de la glycosurie le 15 novembre. Mort par septicémie le 19 décembre. Pancréatite interstitielle. Dégénérescence graisseuse du foie . . 342

N° 245. Glio-sarcome du lobe frontal gauche. Début insidieux vers le 15 janvier 1901 par de la céphalalgie et de la fatigue générale; symptômes nerveux vagues. Hémiplégie faciale droite. Rétinite hémorragique. Perversion de la sensibilité cutanée par zones limitées. Lichen ruber circiné aux deux membres inférieurs. Terminaison par asphyxie . . 355

N° 246. Apoplexie cérébrale. Retour de l'intelligence. Hémiplégie droite. Aphasie par lésion sous-corticale 371

N° 247. Urémie et aphasie sous-corticale. Début brusque par une attaque de paralysie des quatre membres et aphasie sans perte de connaissance. Mort le 9 mars par pneumonie lobulaire. Petit rein blanc. OEdème cérébral et ventriculaire sans lésions hémorragiques ni de ramollissement. 380

N° 248. Occlusion intestinale. Début par des souffrances abdominales en avril 1891. Dénutrition progressive. Constipation. Vomissements mélaniques vers le 10 octobre 1891. Mort le 19 octobre. Fibrome en bague du côlon transverse. Bride péritonéale fixant le côlon au mésentère. 386

N° 249. Paralysie générale progressive. Période de tristesse, d'inquiétude sans raisons et de vertiges pendant un an Ictus cérébral avec chute. État d'obnubilation cérébrale pendant un mois. Retour brusque à l'activité. Persistance d'inégalité pupillaire, d'embarras de la parole, de tremblement de la langue. 391

Pages.

N° 250. Tuberculose pulmonaire chronique. Laryngite. Mort subite. OEdème laryngé, surtout interarythénoïdien. OEdème cérébral 394

N° 251. Ulcère gastrique. État de santé apparente. Occupation active. Hématémèse abondante survenue sans prodromes et sans cause occasionnelle. Guérison apparente 398

N° 252. Ulcérations des valvules sigmoïdes aortiques et mitrale; perforation de la mitrale antérieure. Alcoolisme. Atteinte de saturnisme en 1899. Début en février 1901 par oppression et toux. Entrée à l'hôpital le 25 mars. Insuffisance mitrale. Le 6 avril 1901, accès d'angoisse extrême suivi de la constitution de l'insuffisance aortique. Hydrothorax bilatéral. Mort subite par œdème pulmonaire aigu 402

N° 253. Larges communications intercardiaques d'origine congénitale. Tuberculose pulmonaire bilatérale à la période d'excavation. Endocardite valvulaire. Mort subite dans un accès de suffocation. Rétrécissement de l'orifice pulmonaire, muni de deux valvules seulement 410

N° 254. Sténose pylorique. Dyspepsie gastrique ayant duré vingt-deux ans. Ulcères probables de l'estomac dans la région prépylorique. Terminaison rapide en quinze jours par formation d'un squirrhe pylorique ayant déterminé un rétrécissement pylorique infranchissable. Azoturie et phosphaturie exagérées et hypochlorurie. Mort par inanition. 418

N° 255. Adénome hépatique et cirrhose hypertrophique du foie. Début insidieux par des douleurs épigastriques en octobre 1882. Syndrome de la cirrhose hypertrophique du foie au début de janvier 1883. Déclin progressif. Mort le 15 mars 1883 427

N° 256. Cancer de la vésicule biliaire et du foie. Début par de l'ictère à la suite d'émotion, le 1er septembre 1900. Affaiblissement progressif. Mort le 27 juin 1901. Calculs biliaires. Durée : 10 mois 443

N° 257. Carcinome de la vésicule biliaire et tuberculose pulmonaire. Début par de l'ictère en janvier 1900. État relativement satisfaisant pendant un an. Début de la tuberculose pulmonaire en janvier 1901. Évolution rapidement progressive. Mort le 20 juin 1901 449

N° 258. Adénome tubulé de l'estomac. Début de tuberculose en janvier 1901. Évolution rapide. Mort subite le 23 mai. Myxo-adénome de l'estomac en polype fongiforme. Tuberculose pleurale. Mutisme séméiologique de la lésion gastrique. 458

N° 259. Début le 31 mai 1900. Épanchement graduellement progressif. Mort subite, le 17 juin, par atélectasie pulmonaire 464

Pages.

N° 260. Épilepsie jacksonienne. Début par embarras gastrique. Chute par vertige le 11 juin 1901. Crises d'épilepsie partielle à point de départ facial du 15 au 24 juin 1901. Guérison apparente constatée encore le 9 août 1901 473

N° 261. Endocardite aortique. Deux atteintes antérieures de rhumatisme articulaire. Début de la maladie actuelle fin mai 1901, à la suite d'une émotion. Adhérence de la valvule sigmoïde droite à la paroi aortique. Ulcération de la face profonde de la paroi aortique; la portion synéchiée, restée adhérente à sa partie supérieure, flotte dans l'aorte. 487

N° 262. Hémorragie du lobe frontal droit. Insolation; forme syncopale, le 15 juillet. Seconde insolation, le 18 juillet; effets plus prolongés. Accès épileptiforme le 24 juillet. Apoplexie cérébrale le 1er août. Mort. Hémorragie dans les faisceaux préfrontaux du lobe frontal droit et ramollissement consécutif; perforation du lobe frontal sous les méninges et dans le ventricule latéral droit. Inondation sanguine sous-méningée et ventriculaire. 493

TABLE ALPHABÉTIQUE DES MATIÈRES

DU TOME XI — 1900-1901.

A

Acide chlorhydrique libre absent dans l'hématémèse : squirrhe du pylore, 418.

— lactique : absent id., 418.

Acides gras : absents dans le squirrhe du pylore, 418.

Acrocyanose : anévrisme de l'aorte ascendante, 224, 225.

— *extrême* : *myocardite scléreuse*, 337.

— à la fin d'une perforation de la cloison interventriculaire, 415.

— : épilepsie jacksonienne, 475.

— : hémorragie cérébrale et pia-mérienne, 495.

Adéno-carcinome de l'estomac, avec transformation muqueuse des cellules épithéliales, 53.

— du côlon ascendant, 293, 294.

— : nutrition générale bien conservée, 296.

— : pas de métastase, 298.

Adénome du duodénum, 1, 5.

— tubulé de l'estomac, 460, 461.

Adénome du foie :
Généralités, 427, 434.
Sa structure, 435.
Ses rapports avec la cirrhose hypertrophique du foie, 437.
Ses variétés, 437.
Sa durée, 438.
Ses rapports avec le cancer primitif du foie, 438.

Adénome du foie :
Sa bénignité, 442.
Sa terminaison, 442.

Adénomes du rein : alcoolisme, 165.

Adénopathie bronchique, 164.

Affection organique du cœur :
Généralités, 110.
Anévrisme de l'aorte ascendante, 223.
Myocardite scléreuse, 304, 336, 338.
Thrombose de l'artère sylvienne, 104.

Agitation et somnolence alternantes : gliome cérébral, 356.

Alalie, 211.

Albuminurie sans néphrite :
Coma apoplectique de l'hémorragie pia-mérienne, 31.
Fièvre typhoïde, 221.

Albuminurie : anémie pernicieuse, 12.

— par néphro-typhus dans une récidive de fièvre typhoïde, 328.

— : saturnisme chronique et ulcère de l'estomac, 100.

— diminuant par la digitaline, reparue abondante plus tard par thrombose de l'artère sylvienne, 106.

Albuminurie abondante : apoplexie comateuse par hémorragie pia-mérienne, 29.

— — : apoplexie par hémorragie cérébrale et convulsions épileptiformes, 45.

— — : apoplexie par embolie de l'artère sylvienne et infarctus rénaux antérieurs, 269, 272.

Albuminurie abondante et éphémère dans la cirrhose hypertrophique du foie, 63.
— — : myocardite, 163.
— — : myocardite scléreuse, 336.
— — : ulcération sigmoïde aortique avec hématurie et hypertrophie du cœur gauche, 35.
— — : urémie apoplectique, 208, 381.
Albuminurie. Traces :
Affection organique du cœur, 104.
Anévrisme de l'aorte thoracique, 192, 223.
Catarrhe bronchique chronique et endothéliome pleural, 176.
Endocardite aortique, 487.
Fièvre typhoïde au huitième jour, 233.
Gliome du cerveau antérieur, 355.
Hémorragie cérébrale droite ancienne et ramollissement cérébral gauche récent, 185.
Hémorragie cérébrale, 253, 371.
Hémorragie du cerveau postérieur, 200.
Méningite chronique apoplectiforme, 42.
Myocardite scléreuse par alcoolisme, 304.
Pleuro-typhus, 276, 280.
Pleurésie et endocardite ; chlorose, 142.
Pneumonie croupale et ulcère bronchique, 282.
Sarcome de la plèvre, 113.
Tuberculose pulmonaire, 394.
Id. id. à la période caverneuse, 410.
Albuminurie : absence dans l'épilepsie jacksonienne à accès très fréquents, 480.
Alcoolique (Potion) : Délire violent, alcoolisme, hémorragie pia-mérienne, 495.
Alcoolisme et anévrisme, 84.
— et athéromatose, 463.
— et athéromatose insignifiante, 163.
— et athéromatose : ramollissement cérébral, 184.
— sans athéromatose, 48.
— et cancer, 310.
— et cirrhose atrophique du foie, 68, 82.
— et cirrhose hypertrophique du foie, 63.
— : épilepsie jacksonienne, 473.
— et hémorragie cérébrale, 501.
— : hémorragie cérébrale dans la substance blanche à droite ; intégrité des noyaux, 45.
— : hémorragie cérébrale dans la substance blanche du lobe frontal droit, 493.
— : méningite durale et pia-mérienne avec apoplexie, 44.
— : myocardite scléreuse, 304.
— et obstruction de la veine porte, 151.
— et pleurésie ; mort subite, 464.
— et tuberculose, 394, 458.
Amaigrissement :
Diabète pancréatique, 342.
Épilepsie jacksonienne, 477.
Pneumo-typhus, 330.
Squirrhe du pylore, 419.
Ammoniémie : cystite purulente, 132.
Anémie pernicieuse progressive, 9.
— : sa définition, 25.
Anévrisme de l'aorte thoracique :
Symptômes de début, 223.
Aphonie, 87.
Diagnostic, 197.
Douleur : symptôme dominant, 86, 97.
Dysphagie, 88.
Observations, 84, 194, 223, 227.
Schéma des sièges d'élection, 93.
Souffles au cœur, 85, 196.
Anévrisme du cœur ; début, 306, 308.

Anthracose des ganglions bronchiques :
Anémie progressive, 13.
Anévrisme de l'aorte ascendante, 226.
Cancer de la vésicule biliaire, 452.
Diabète pancréatique, 345.
Endothéliome de la plèvre, 177.
Gangrène pulmonaire et susceptibilité catarrhale bronchique. 172.
Hémorragie du cerveau postérieur, 201.
Myocardite scléreuse, 337.
Ramollissement cérébral, 186.

Anthracose et tuberculose caséeuse, 129, 263.

Anthracose de la plèvre :
Alcoolisme, 46.
Diabète pancréatique, 345.
Hémorragie cérébrale, 495.
Myocardite scléreuse, 337.
Sténose pylorique, 420.
Tumeur de l'hypophyse, 74.

Anthracose du poumon :
Diabète pancréatique, 345.
Myocardite scléreuse, 305.
Occlusion intestinale. 388.
Pneumotyphus, 330.
Ramollissement cérébral. 186.
Sarcome de la plèvre, 114.

Anthracose disséminée :
Ganglions et poumons : ramollissement cérébral par alcoolisme, 186.
Ganglions, plèvre et poumons : diabète pancréatique, 345.

Antispasmodique (Hypothermie extrême) : ulcère bronchique, 283.

Aorte :
Anévrisme de l'aorte thoracique, 84, 89, 90, 227.
Endocardite aortique, 84.
Rétrécissement sus-sigmoïdien, 130.
Sclérose et végétations, 75.
Syphilis (?), 90.

Aphasies :
Généralités, 210, 315, 326.
Classification de Wernicke, 211, 315.
Éléments de physiologie pathologique, 320.
Localisations anatomiques, 213, 318.
Multiplicité des lésions productrices, 214.
Schéma de Kussmaul, 323.
Schéma de Wernicke, 213.
Théories de Bouillaud, Broca, etc., 319.
Variétés non expliquées par les schémas, 325.
permanentes, 318.
temporaires, 317.

Aphasie Modalités diverses :
— amnésique, 316.
— de conduction, 213, 317.
— mixte : surdité verbale pour ses propres paroles et pas pour celles prononcées par dautres, 326.

Aphasie motrice : généralités, 211, 376.
— : hémiplégie gauche, 275, 321.
— : observations, 213, 316, 376.
— : paralysie des quatre membres par urémie, 380 ; généralités, 384.
— sous-corticale : généralités, 384.
— — : hémorragie cérébrale, 371, 375, 384.

Aphasie motrice totale, 213, 315.
— — : hémorragie et ramollissement cérébral, 184.
— — : urémie apoplectiforme, 208.

Aphasie sensorielle, 213, 316.

Aphémie, 211.

Apoplectiforme (Syndrome) par embolie cérébrale, 135.
— — par urémie, 209.
— — : guéri ; pas de traces de lésions à l'autopsie quatorze ans plus tard, 342.

Apoplexie cérébrale (Syndrome de l') :
Ses variétés, 136.
par voisinage, 48.
temporaire dans la destruction du noyau lenticulaire, 206.
temporaire dans la paralysie générale progressive, 391.
Absence dans l'hémiplégie persistante par embolie de l'artère sylvienne, 132, 136.
Absence dans la paraplégie par hémorragie pédonculaire; se produit plus tard par hémorragie dans le cerveau antérieur, 253.
Guérison avec hémiplégie persistante; sans lésions à l'autopsie quatorze ans plus tard : diabète pancréatique, 342, 354.
par embolie de l'artère sylvienne, 135, 267.
par hémorragie : trois atteintes en six mois, suite d'alcoolisme sans athérome, 163.
par hémorragie de l'artère sylvienne; aphasie sous-corticale, 371.
par hémorragie dans la substance blanche de la région pariétale de l'hémisphère droit, avec accès épileptiformes, 45.
par hémorragie et ramollissement cérébral; alcoolisme et athéromatose, 184.
par hémorragie du cervelet, 246.
par hémorragie intraventriculaire et sous-durale, par perforation d'un foyer hémorragique du lobe frontal droit, 495.
par rupture de l'hexagone et hémorragie pia-mérienne, 29.

Apoplexie séreuse (Syndrome de l') :
Généralités, 383.
OEdème cérébral dans la méningite chronique, 43.

Apoplexie séreuse (Syndrome de l') :
Urémie; aphasie motrice; à répétition, 208, 383.

Arsenic dans la tuberculose pulmonaire, 262.

Artères de la base du cerveau athéromateuses :
Sans athérome notable ailleurs, hémorragie du cervelet, 250.
Diabète pancréatique, 346.
Hémorragies multiples dans les centres nerveux, 255.
Pneumo-typhus à symptômes méningés, 331.
Sans athérome ailleurs, tuberculose pulmonaire et perforation intercardiaque, 413.
Tuberculose pleurale, 460.

Artères de la base du cerveau non athéromateuses :
Hémorragie cérébrale, 373.
Méningite et endocardite valvulaire ulcéreuse non infectieuse, 405.

Artère bronchique : sa circulation, 469.
— épaissie : anémie pernicieuse, 13.
— — : gangrène pulmonaire dans la fièvre typhoïde, 238.
— — : hypertrophie du cœur, 404.

Artères cérébrales :
moyenne droite, rupture, 257.
postérieure droite, alimentant la partie postérieure de la couche optique, 270.

Artères coronaires athéromateuses :
Diabète pancréatique, 345.
Hémorragie cérébrale, 254, 372.
Hémorragie du cervelet et du pédoncule cérébral droit, 201.
Hémorragie méningée, 30.
Sarcome pleural, 115.
Tuberculose pulmonaire, 452.

Artères coronaires non athéromateuses avec athérome de l'aorte, des valvules et de l'artère sylvienne : ramollissement cérébral alcoolique, 186.
Artères coronaires opacifiées :
mais souples : anévrisme de l'aorte, 195.
Myocardite alcoolique, 165.
Sclérose et athéromatose : myocardite scléreuse gauche, 306.
Artère pulmonaire :
Sa circulation ; obstruction, 468.
et atélectasie pulmonaire, 238.
Paroi épaissie : anémie progressive, 13.
Rétrécissement de l'orifice et tuberculose pulmonaire, 410, 415.
Artère rénale sclérosée : 178.
Diabète pancréatique, 346.
Myocardite scléreuse, 306.
Néphro-typhus, 330.
sans néphrite : tuberculose pulmonaire, 263.
Artère sylvienne :
Schéma de sa circulation, 107.
Ses branches et leur distribution, 271.
perméable : gliome cérébral, 360.
id. : hémorragie de la substance blanche du lobe frontal, 374.
Oblitération ; symptômes, 189.
Oblitération par thrombose ; athérome trés développé, 104, 107.
Oblitération ; athérome : ramollissement à gauche, 187.
Embolie et ramollissement cérébral, 131.
Hémorragie à droite, 187.
Artères terminales, 8.
Artério-sclérose des valvules aortiques et mitrales : hémorragie pia-mérienne, 30.
— de la coronaire gauche : myocardite scléreuse, 306.
Artério-sclérose : aorte sans athérome notable : cancer de l'estomac chez un buveur, 311.
Ascite :
Absence dans la cirrhose atrophique du foie, 47.
Absence : cancer de la vésicule biliaire, 450.
précoce : pyléphlébite, 151.
sans œdème des membres inférieurs : cancer de l'estomac et métastases multiples, 310.
Asphyxie prédominante : myocardite scléreuse, 337.
Asthme bronchique :
Anévrisme de l'aorte thoracique, 224.
Myocardite, alcoolisme, 167.
Atélectasie pulmonaire :
Sa cause, 7, 471.
Ses symptômes, 7.
Ses lésions, 149.
et carnification, 145.
et carnification : anévrisme de l'aorte thoracique, 195.
et compression ; distinction, 148, 467.
unilatérale ; embolie cérébrale et endopéricardite, 134.
unilatérale ; mort subite ; cancer de l'estomac, 311.
bilatérale ; ulcère simple du duodénum, 2.
Fièvre typhoïde, 239.
Hydropisie par obstruction de la veine porte et de la veine cave inférieure, 154.
Mort subite dans la pleurésie, 466.
Athéromatose vasculaire :
minime dans l'artério-sclérose d'un buveur : cancer de l'estomac, 311.
et alcoolisme : généralités, 463.
insignifiante : apoplexie et épilepsie chez un ivrogne, 46, 48.

Athéromatose vasculaire :
insignifiante : dans la myocardite et l'hémorragie cérébrale chez un buveur, 166.
Ramollissement cérébral chez un ivrogne, 184, 186.

Athéromatose vasculaire généralisée :
Diabète pancréatique, 342.
Hémorragie du cerveau postérieur, 201.
Hémorragies multiples dans les centres nerveux, 256, 260.
Méningite cérébrale chronique apoplectiforme, 43.
Pleurésie; mort subite, 464.
Pneumo-typhus à symptômes méningés, 335.
Urémie apoplectiforme, 208.

Athéromatose vasculaire parcellaire :
Fréquence de l'athérome isolé dans les lames mitrales, 108.
Aorte :
Myocardite scléreuse, 306.
Occlusion intestinale par fibrome du côlon transverse et bride péritonéale, 388.
Endothéliome primitif de la plèvre, 178.
Cause d'anévrisme de l'aorte, 195, 227, 229.
Degré modéré dans l'ulcération valvulaire, 405.
Nulle dans les artères de la base du cerveau : anévrisme de l'aorte, 227.
Aortique et mitrale :
Adéno-carcinome du côlon ascendant, 294.
Alcoolisme, hémorragie du cerveau antérieur droit, 496.
Nulle dans les artères cérébrales : embolie cérébrale, 131.

Athéromatose vasculaire parcellaire :
Aortique et mitrale :
Rien dans l'aorte descendante : tuberculose pulmonaire, 395.
Valvulaire mitrale et aortique sans endocardite dans l'hexagone : pneumo-typhus, 330.
Ulcère de l'estomac, 101.
Urémie, 382.
Artères du cerveau :
Artères de la base, insignifiante ailleurs : hémorragie du cervelet, 248.
Artères cérébrales, insignifiante ailleurs : thrombose sylvienne, 108.
Artères de la base, nulle ailleurs : tuberculose pulmonaire et perforation intercardiaque, 412.
Artères de la base, urémie apoplectiforme, 209.

Auscultation :
Rudesse respiratoire par adénopathie bronchique, 167.
Souffle amphorique sans caverne : anévrisme de l'aorte thoracique, 87, 94, 193.
Absence de râles crépitants pendant et après la thoracentèse, 262.

Autodigestion de la muqueuse gastrique : ulcère de l'estomac, 102.

Avant-mur : gliome, 360.

— : ramollissement par embolie sylvienne, 131, 166, 269.

Azoturie : signification, 289.

— dans le diabète, 347.

B

Babinski (*voir* Réflexes).

Bactériologie des crachats :
Anévrisme de l'aorte thoracique, 95, 224.
Catarrhe bronchique : myocardite, 164.

Bactériologie des crachats :
Catarrhe bronchique : hypertrophie du cœur, 403.
Catarrhe bronchique : endocardite aortique : saprophytes, 488.
Gangrène pulmonaire, 170.

Baillement incessant : gliome du cerveau antérieur, 356.

Bain chaud à 33° : hypothermie extrême, ulcère bronchique, 283.

Bilirubine (*voir* Ictère).

Blépharite unilatérale : anévrisme de l'aorte thoracique, 225.

Blépharoptose bilatérale :
Hémorragie du cerveau postérieur, 200.
Ictus de la paralysie générale progressive, 391.

Blépharoptose unilatérale :
droite : ramollissement cérébral gauche, 185.
gauche : hémiplégie faciale droite, anévrisme de l'aorte thoracique, 225.
gauche : thrombose de l'artère sylvienne droite, 106.

Botal (*voir* Membrane *et* Trou de Botal).

Bradycardie : hypothermie extrême dans l'ulcère bronchique, 282.
— intermittente : diabète pancréatique, 344.
— dans les communications interauriculaires avec tachycardie dans les crises d'oppression, 411.

Bromure de sodium :
dans l'épilepsie jacksonienne, 476.

Bronches épaissies :
Anévrisme de l'aorte thoracique, 196, 226.
Adéno-carcinome du côlon ascendant, 293.
Bronchite chronique par endocardite alcoolique, 165.

Bronches épaissies :
Catarrhe bronchique, insuffisance mitrale, 488.
Catarrhe bronchique habituel, endothéliome pleural, 177.
Catarrhe bronchique à répétition, susceptibilité catarrhale bronchique, 172.
Cancer de l'estomac, atélectasie terminale, 311.
Diabète pancréatique, 345.
Embolie cérébrale, 129.
Hémorragie cérébrale, 372, 496.
Hémorragie du cervelet, 247.
Hémorragie du cerveau postérieur, 201.
Hypertrophie du cœur, 404.
Myocardite scléreuse, 305, 337.
Pleurésie avec atélectasie et mort subite, 465.
Pneumonie lobulaire terminale d'une anémie pernicieuse, avec ulcère utérin simple, 13.
Ramollissement cérébral chez un ivrogne, 186.
Tuberculose pulmonaire, 263, 394, 441, 452.

Bronchite :
insignifiante dans la fièvre typhoïde abortive, 215.
ulcérations aortique et mitrale, 402.
: fétide, ses rapports avec la pneumonie, 286

Bronchophonie remplaçant la pectoriloquie dans l'hydrothorax par hypertrophie du cœur, 403.

Broncho-pneumonie :
en foyers multiples isolés dans le coma apoplectique par hémorragie pia-mérienne, 29.
limitée, ulcère utérin et pyosalpynx, 13.

Broussais : doctrines systématiques, 81.

C

Café : *passim*.
Hémorragie cérébrale, 45.
Hémorragie du cerveau postérieur, 200.
Urémie apoplectiforme, 208.
Caféine (Injection hypodermique de) :
Affection organique du cœur, 105.
Embryocardie, 225.
Fièvre typhoïde, 235.
Hémorragie aortique, 86.
Insolation, hémorragie cérébrale, 494.
Insuffisance aortique, 403.
Calculs biliaires :
Anévrisme de l'aorte thoracique, 196.
Cancer, 457.
Cancer de la vésicule biliaire, 445, 451.
Cancer du foie, 311, 313, 448.
Cirrhose atrophique du foie, 75.
Calomel et jalap :
Affection organique du cœur, 105.
Cirrhose hypertrophique du foie, 64.
Épilepsie jacksonienne, 474.
Myocardite, 304.
Ulcération endocardique aortique, 35.
Canal cystique : ectasie simulant une vésicule biliaire supplémentaire ; calcul biliaire fixé dans le canal cystique, 446.
Cancer :
durée, 58.
durée du cancer de l'estomac, 313.
et adénome, 438.
et calculs biliaires, 457.
et carcinome, 56, 81.
et inflammation, 440, 448-457.
et sarcome ; parallèle clinique, 122.
Vues systématiques, 81.
Cancer :
Arrière-cavité des épiploons, 52.
Estomac, petite courbure ; nombreuses métastases, 52.
Cancer :
Estomac, paroi, 52.
Estomac, métastases dans la muqueuse gastrique, le foie et le péritoine, 312.
Foie, 51, 55.
métastatique du foie, 115.
métastatique du foie et endothéliome pleural, 178.
métastatique ou par extension du cancer vésiculaire ; hyperplasie du tissu conjonctif, 451-456.
primitif du foie et adénome, 438.
primitif du foie et inflammation, 440, 448, 457.
primitif du foie, avec métastase dans le foie, 58.
Vésicule biliaire, 445, 450.
Vésicule biliaire et foyer abcédé voisin, 450.
Plèvre, endothéliome, 178.
Poumon, primitif, sans engorgement ganglionnaire susclaviculaire, 55.
Poumon, sarcome, 114.
Cannelle (Teinture de), 106 et *passim*.
Capsule externe :
Gliome, 360.
Ramollissement par embolie de l'artère sylvienne, 131, 169, 269.
Capsule extrême : ramollissement par embolie de l'artère sylvienne, 131.
Capsule interne :
Schéma, répartition de ses zones, 362.
Considérations générales, 138.
Séméiologie de ses lésions, 362.
Ramollissement du segment postérieur par embolie de l'artère sylvienne, 131.
Ramollissement des trois quarts antérieurs par embolie, 269.
Hémorragie du segment antérieur, 255.

Capsule interne :
Hémorragie à droite, ramollissement à gauche, 187. —
Ramollissement des segments moyen et antérieur gauches, avec hémiplégie faciale droite : gliome cérébral, 356-360.
Carcinome :
Définition, 56.
Adéno-carcinome du côlon ascendant, 293.
Cancer et carcinome, 56, 81.
colloïde; définition, 453.
endothélial des plèvres, 181.
muqueux; définition, 454.
Carnification pulmonaire :
Anévrisme de l'aorte ascendante, 195.
Aspect variable et trompeur par l'exposition à l'air, 145.
Pleurésie bilatérale, 145.
Carnigen, 419.
Carrefour sensitif de la capsule interne, 362.
Catarrhe bronchique habituel :
au début de l'anévrisme de l'aorte ascendante, 34, 191.
Endothéliome des plèvres, 182.
et alcoolisme, 304.
Cathétérisme vésical fréquent et cystite purulente, 133.
Centre idéogène, 321.
— intervenant dans les aphasies, 321.
— moteur phonétique, 213.
— psychomoteurs, 493.
— sensitif acoustique, 213.
Centres de coordination des mouvements des ventricules du cœur; myocardite scléreuse; mort subite, 341.
— sensitifs multiples, 321.
Céphalalgie atroce dans la tumeur de l'hypophyse avec méningite chronique et troubles de la vue, 73.
Céphalalgie persistante : insolation suivie d'hémorragie cérébrale, 493.
Cerveau antérieur :
à gauche : hémorragie et ramollissement, 373.
Gliome, 355.
Hémorragie à droite et ramollissement à gauche : alcoolisme et athérome, 184.
Hémorragie dans la substance blanche de la région pariétale droite, 47.
Hémorragie s'ouvrant par le corps calleux et la paroi latérale du ventricule droit sous la dure-mère, 255, 257.
Lésions des aphasies, 318.
Ramollissement à droite par embolie, 270.
Ramollissement à droite par embolie de l'artère sylvienne, 131.
Ramollissement à droite par thrombose de l'artère sylvienne, 107.
Cerveau postérieur :
Hémorragie de l'hémisphère cérébelleux droit, rompue dans la cavité cranienne et ayant fusé dans les ventricules du cerveau, 248.
Hémorragies du cervelet et d'un pédoncule cérébral, 202.
Hémorragies multiples, 260.
Hémorragies multiples : cervelet, pedoncules et protubérance, 255.
Cheyne-Stokes (Respiration de) :
Anévrisme de l'aorte ascendante, 225.
Hémorragie de la substance blanche de la région pariétale droite, 45.
Hémorragie cérébrale droite ancienne et ramollissement récent à gauche, 185.
Méningite chronique apoplectiforme; début par des accès espacés d'oppression régulière, suivis bientôt d'oppression continue, 42.

Chique de tabac : effet nuisible, 418-422.
Chlorhydrate d'ammoniaque :
dans la cirrhose du foie, 73.
dans la pyléphlébite, 151.
Chlorose : affection organique du cœur; mort par atélectasie, 142.
Chlorurie :
Importance dans le phagédénisme, 139.
Sarcome de la plèvre, 126.
Signification, 289.
Ulcère endocardique, 139.
Circonvolutions cérébrales :
de l'insula : gliome, perméabilité de l'artère sylvienne, 360.
de l'insula : ramollissement de la substance grise par embolie de l'artère sylvienne, 131.
frontales droites : hémorragie, 498.
frontales gauches : hémorragie cérébrale, 375.
rolandiques : schéma, 481.
Circulation sanguine :
Appareil respiratoire; schéma, 469.
de la veine cave inférieure : gêne dans le cancer gastrique avec engorgement ganglionnaire de l'arrière cavité des épiploons, 55.
intercardiaque. 8.
veineuse supplémentaire dans l'hémiplégie par embolie cérébrale, 128.
Cirrhoses du foie : généralités. 67, 77.
Parallèle des cirrhoses atrophique et hypertrophique, 69.
Parallèle de la cirrhose atrophique avec la pyléphlébite, 157, 159, 160.
Rapport avec l'obstruction porte, 153.
Cirrhose atrophique du foie :
Apoplexie et épilepsie; alcoolisme, 46.
avec hypermégalie splénique : tumeur de l'hypophyse, 73.
sans ascite, 47.
sans engorgement de la rate, 47.
Vues systématiques, 82, 158.
Cirrhose hypertrophique, 63.
— : état anatomique, 155.
— avec adénome, 436.
Clichés systématiques en médecine, 81.
Cloison interventriculaire cérébrale : ramollissement, 47.
Cœur (Maladies du) :
Endocardite insignifiante dans l'anévrisme de l'aorte, 195.
Hypertrophie dans l'ulcération des valvules aortiques, 36.
Hypertrophie; examen microscopique. 37.
Poids 800 grammes : anévrisme de l'aorte, 226.
Poids 680 grammes : insuffisance aortique et dilatation; insuffisance mitrale, 404.
Poids 660 grammes : myocardite par alcoolisme, 165.
Poids 500 grammes : hémorragie du cerveau postérieur, 201.
Syndrome, affection organique, 194.
Cœur en systole :
Atélectasie pulmonaire, 2.
Embolie cérébrale; atélectasie pulmonaire, 129.
Hémorragie du cervelet, 247.
Squirrhe du pylore, 421.
Urémie paralytique, 381.
Côlon : adéno-carcinome. 293.
— transverse; étranglement par fibrome, 387.
Colo-typhus, 239.
Coma : ses modalités dans l'hémorragie et dans le ramollissement du cerveau, 189.
Communications larges et nombreuses entre les deux cœurs sans cyanose avec pâleur, 413.
— entre les ventricule et oreillette gauches par perforation de la valvule mitrale, 408.

Compresses émollientes : cataplasme de thé de camomille, 2.
Conduction des impressions motrices et sensitives, 385.
Condurango : ulcère rond du duodénum, 1.
Constipation habituelle; signification variable, 293.
— : diabète pancréatique, 343.
Constriction rétro-sternale dans l'anévrisme de l'aorte, 191.
Contagion de la fièvre typhoïde de la nourrice à l'enfant; nulle, 241.
Contractions musculaires : effet utile dans l'empoisonnement par l'oxyde de carbone, 303.
— fibrillaires spasmodiques de la face gauche et hémiplégie faciale droite dans l'anévrisme de l'aorte ascendante, 224, 225.
Contractures habituelles dans les hémorragies du ventricule moyen; absentes ici, 32.
— des quatre membres, hémorragie et ramollissement cérébral, 184, 190.
— douloureuse du bras droit dans la méningite chronique apoplectiforme, 42.
— du membre supérieur droit dans le gliome du cerveau antérieur gauche, 358.
— du bras droit, relâchement du bras gauche dans l'hémorragie du cerveau antérieur droit ayant rompu le corps calleux, 253.
Convulsions cloniques de la jambe gauche dans le gliome du cerveau antérieur gauche, 359.
— de la paroi intestinale dans l'occlusion, 386.
— infantiles suivies d'atrophie d'un membre, 487.
Corps calleux :
Ramollissement par extension, 47.
Rupture par hémorragie du cerveau antérieur droit, 255.
Corps strié :
Hémorragie à droite, ramollissement à gauche, 187.
Hémorragie à gauche, ramollissement à droite ayant franchi la capsule externe et l'avant-mur, 166, 169.
Côtes : ostéite raréfiante par anévrisme de l'aorte ascendante, 90.
— et sternum : usure par anévrisme de l'aorte ascendante, 194.
Couche optique :
Hémorragie à droite, ramollissement à gauche, 187.
Hémorragie limitée à la moitié postérieure, 255.
Ramollissement embolique de la partie antérieure; la partie postérieure est respectée, 269.
Crachats :
Bronchite fétide par gangrène limitée de la paroi, 287.
Jus de pruneaux dans l'anévrisme aortique, 192.
Pleuro-typhus, 277, 279.
Pneumo-typhus, 328.
pneumoniques précédant les signes d'auscultation de la pneumonie, 176.
sanglants dans l'anévrisme de l'aorte thoracique, 95.
sanglants dans l'hémorragie bronchique par ouverture de l'aorte dans la bronche, 86, 87.
Crachats. Examen bactériologique :
Anévrisme de l'aorte thoracique, 224.
Bronchite dans l'hypertrophie du cœur, microcoques, 403.
Endocardite aortique, saprophytes, 488.
Tuberculose pulmonaire 262.

Créosote : ulcère rond du duodénum, 1.
Crépitation hydatique apparente dans le sarcome de la plèvre, 113.
Cri initial : absent dans l'épilepsie jacksonienne, 483.
Cyanose au huitième jour d'une fièvre typhoïde avec endocardite, 233.
— dans la fièvre typhoïde, 237.
— dans la myocardite scléreuse avec endocardite ulcéreuse, 307.
— dans le pleuro-typhus, 276.
— dominante dans les ulcérations aortique et mitrale, 402.
— : épilepsie jacksonienne, 476.
— : modalités dans les communications intercardiaques, 411.
(*Voir* Acrocyanose.)
Cylindres granuleux :
Anémie pernicieuse, 12.
Hémorragie cérébrale, 254.
Myocardite par alcoolisme, 163.
Ramollissement cérébral embolique, 268.
Cylindres hyalins : anémie pernicieuse, 12.
Cylindres hyalins et granuleux :
Récidive de fièvre typhoïde, 328.
Tuberculose pulmonaire sans néphrite, 410.
Cylindres rénaux absents dans l'hématurie : hypertrophie du cœur, 35.
Cystite purulente : endocardite ulcéreuse; cathétérisme fréquent, 132, 133.

D

Dédoublement systolique mitral : sans lésions mitrales; *dilatation du cœur*, 11.
Déformation des globules rouges, 11. Sa signification, 25.
Dégénérescence muqueuse des cellules épithéliales d'un adéno-carcinome gastrique, 53.
Déglutition difficile :
Gliome cérébral, 358.
Hémorragie ancienne du cerveau antérieur droit et ramollissement récent du cerveau antérieur gauche, 185.
Déglutition impossible : ramollissement cérébral par embolie, 267.
Délire agité avec embryocardie : anévrisme de l'aorte ascendante, 225.
— ambulatoire : hémorragie de la substance blanche du lobe frontal droit, 494.
— précédant l'accès jacksonien facial, 473.
— très agité, précédant une crise épileptiforme par hémorragie pia-mérienne, 495.
— furieux, consécutif à cette crise, 495.
Déviation conjuguée :
absente : hémorragie de la substance blanche, 48.
vers la droite : gliome du cerveau antérieur gauche, 358.
vers la gauche : hémorragie cérébrale gauche, 371.
vers la droite : thrombose de l'artère sylvienne droite, 109.
vers la droite : hémorragie du cerveau antérieur droit, 495.
Déviation de la langue :
à droite : anévrisme de l'aorte ascendante, 225.
à gauche : hémiplégie gauche, 127.
à gauche : hémorragie du cerveau postérieur, 200.
Diabète et embolie de l'artère sylvienne, 274.
— pancréatique; sa rapidité, 342, 348.
— pancréatique : traitement, 351.
Diabètes gras et maigre, 346, 347.
— sucrés : variétés, 352.
Diacéturie dans le diabète sucré, 348.

Diagnostic : précautions à observer dans l'interprétation des lésions constatées, 367.

Diagnostic (Difficulté du) :
Apoplexie cérébrale, 48.
Anévrisme de l'aorte, 98, 196.
Cancer, 117.
Cancer de l'estomac, 314.
Cirrhoses, 72
Hémoptysie et hématémèse, 102-103.
Hémorragie du cerveau postérieur, 204.
Hémorragie et ramollissement du cerveau, 189.
Méningite chronique, ramollissement ou tumeur, 74.
Sarcome de la plèvre, 117.

Diagnostic : pneumonie lobulaire diagnostiquée pendant la vie, non retrouvée à l'autopsie, 382.

Diarrhée avec coliques; seuls symptômes dans le cancer de la petite courbure de l'estomac, 50.

— persistante dans la cirrhose hypertrophique du foie, 63.

— précoce et persistante dans l'obstruction porte, 151, 153.

Diazo-réaction négative :
Adéno-carcinome du côlon ascendant, 293.
Albuminurie; alcoolisme, 163.
Anévrisme de l'aorte thoracique, 84, 223.
Apoplexie cérébrale, 267.
Cancer de l'estomac, 50, 310.
Cancer de la vésicule biliaire, 444.
Épilepsie jacksonienne, 474.
Gliome du cerveau antérieur, 355.
Hémorragie du cerveau postérieur, 200.
Hémorragie du lobe frontal droit, 494.
Hémorragie gastrique; ulcère de l'estomac, 398.

Diazo-réaction négative :
Hémorragie pia-mérienne, 29.
Hémorragie rénale; hypertrophie du cœur, 35.
Hémorragies multiples dans les centres nerveux, 254.
Myocardite scléreuse, 336.
Paralysie générale progressive, 391.
Récidive typhoïde, 334.
Squirrhe du pylore, 418.
Thrombose de l'artère sylvienne, 105.
Tuberculose pulmonaire et laryngée, 394.
Tuberculose pulmonaire, 262.
Tuberculose pulmonaire caverneuse, 410.
Ulcérations aortique et mitrale, 402.

Diazo-réaction positive :
au cinquième jour de la fièvre typhoïde, 215.
au huitième jour id., 233.
au dix-huitième jour : pleuro-typhus, 276-277.
faible : anévrisme de l'aorte thoracique, 192.
faible : myocardite scléreuse et alcoolisme, 304.
faible : pleurésie bilatérale, préagonie, 144; négative la première fois, 142.
Généralités : dans le pleuro-typhus, 280.
Sa signification dans la fièvre typhoïde, 222.
Tuberculose pulmonaire et cancer de la vésicule biliaire, 450.
Ulcère bronchique après la pneumonie, 283.

Digitale (Teinture) : anévrisme de l'aorte thoracique, 192.

Digitaline :
Action favorisée par les purgatifs, 110.
Variétés, 110.

Digitaline amorphe allemande :
Anévrisme de l'aorte thoracique, 225.
Dix jours : sans effet utile; affection organique du cœur, 104.
Digitaline Homolle et Quevenne :
Affection organique du cœur : bon effet; dix-sept jours, 105.
Sans effet utile, sauf bradycardie, lors d'une deuxième administration, 106.
Sa suppression ramène le calme, 106.
Dilatation du cœur :
Cirrhose hypertrophique du foie; alcoolisme, 63.
Facteur de modification des bruits du cœur, 16, 18.
générale : ulcérations valvulaires et insuffisances aortique et mitrale, 405.
générale : anémie pernicieuse, 13.
Insuffisance et rétrécissement aortiques par synéchie sigmoïdo-aortique, 488.
Myocardite; alcoolisme, 165.
500 grammes; myocardite, athérome, hémorragie dans le cerveau postérieur, 201.
Myocardite scléreuse, 305.
Rétrécissement aortique par ulcération sigmoïde, 34.
Docimasie hépatique :
négative : pleurésie bilatérale, 146.
positive : mort subite par hémorragie dans le cervelet, 247.
Peu de sucre, pas de glycogène : fièvre typhoïde, 236.
Douleurs très vives dans les membres, dans l'endopéricardite aiguë, avec hémiplégie gauche, 128.
— expliquées par l'irritation de la capsule interne par ramollissement, 137.
— en ceinture, non lithiasiques, précédant l'ictère de trois mois : adénome du foie, 433.
Douleurs atroces : anévrisme de l'aorte thoracique, 97.
Drap mouillé (*voir* Fièvre typhoïde, traitement).
Duodénum :
Adénomes; description, 5.
Ulcère simple, rond, 4, 6.
Ulcère rond retrouvé guéri quatre ans plus tard à l'autopsie, 112, 116, 118.
Dure-mère cérébrale :
épaissie : alcoolisme invétéré, 166.
épaissie et adhérente au crâne : athérome et hémorragie du cerveau postérieur, 202.
épaissie : athérome et hémorragie cérébrale, 373.
épaissie et adhérente au crâne : alcoolisme et ramollissement cérébral, 187.
épaissie : chez une femme sobre; endothéliome primitif des plèvres, 179.
épaissie : urémie, 382.
épaissie : urémie apoplectiforme, 209.
Hémorragie sous-durale par rupture de l'artère sylvienne; affection organique du cœur, 107.
(*Voir* Hématome.)
Dyspepsie des buveurs, 163.
— gastrique pendant vingt-deux ans : ulcère simple de l'estomac, 418.
— habituelle, précédant le sarcome de la plèvre, 112.
Dysphagie : anévrisme de l'aorte ascendante, 225.

E

Eau oxygénée : comme désodorisant; escarres, 344.
Eau de Pagliari :
Usage interne : anémie pernicieuse, 11.
Usage externe : épistaxis répétées au début de la pyléphlébite, 151.

Eau de laurier cerise : méningite apoplectiforme, 42.
Elixir des Jacobins :
Hémorragie du cerveau postérieur, 200.
Urémie apoplectiforme. 208.
Embolie de l'artère rénale : hypertrophie du myocarde, 41.
— de l'artère sylvienne : généralités, 134, 189, 273.
— de l'artère sylvienne à deux places : endocardite ulcéreuse, 269.
Embolies multiples : endocardite verruqueuse, ulcérée, 273.
Embryocardie :
Anévrisme de l'aorte ascendante; modalités diverses, 225-230.
Tumeur de l'hypophyse, 74.
Émotion suivie d'ictère et d'endocardite aortique ulcéreuse, 487.
Emphysème pulmonaire et anémie : alcoolisme et ramollissement du cerveau antérieur gauche, 186.
— : pneumo-typhus, 330.
— : tuberculose pulmonaire, 263.
Emphysème sous-pleural :
Deux lobes supérieurs droits, rien à la plèvre pariétale ; endothéliome primitif bilatéral de la plèvre, 177.
généralisé et extrême : myocardite, alcoolisme, 164.
Gliome cérébral, 359.
localisé aux lobes supérieur et moyen droits; hémorragie méningée, 29.
localisé : alcoolisme, 46.
Hémorragie cérébrale; alcoolisme, 496.
Hémorragie du cervelet, 247.
Ramollissement cérébral; œdème pulmonaire aigu à droite, 268.
Endocardite : rapports avec la sclérose du myocarde, 308, 340.
Endocardite bilatérale, exclusivement valvulaire, 382.
— pariétale et valvulaire : tuberculose pulmonaire, 395.
Endocardite exclusivement gauche :
Fièvre typhoïde au huitième jour, 233, 236.
Ulcère simple du duodénum, 3.
Cancer de l'estomac; alcoolisme, 311.
Hémorragie cérébrale, 372.
Endocardite pariétale et valvulaire avec épaississement du myocarde à droite : tuberculose pulmonaire et communications intercardiaques, 412.
— : cancer de la vésicule biliaire, 444.
— : ulcère utérin; pneumonie lobulaire; anémie pernicieuse, 13.
— : hémorragie pia-mérienne de l'hexagone, 30.
— : aortique ; synéchie sigmoïde ; suite de rhumatisme, 487.
Endocardite ulcéreuse : variétés, 308.
— valvulaire gauche, non infectieuse, 35, 402, 408.
— ulcéreuse et verruqueuse (végétante) aortique, 36.
— aortique, mitrale et verruqueuse : péricardite, pleurésie, chlorose, 145.
— valvulaire aortique, mitrale, ulcéreuse et verruqueuse, 405; sa cause, 407.
— ulcéreuse et verruqueuse mitrale, 268, 273.
— ulcéreuse et verruqueuse mitrale; embolie cérébrale, 130.
— pariétale ulcéreuse à gauche, 305; rien à droite.
Endocardite verruqueuse :
Action pathogénique, 273.
et atélectasie pulmonaire, 148.

Endothéliome primitif du feuillet viscéral des deux plèvres, 179.
Epilepsie :
jacksonienne, 473.
Description des crises, 474.
Données physiologiques, 480.
Processus, 482.
Traitement, 483.
Traitement chirurgical, 485.
Terminaison éloignée, 483.
Statistique, 486.
Épileptiforme (Syndrome) :
Embolie cérébrale, 135.
Hémorragie dans la substance blanche de la région pariétale droite, 45.
Hémorragie pia-mérienne par perforation d'un foyer hémorragique du lobe frontal droit suivi de délire furieux sans paralysie, 495.
Épiploon gastro-hépatique sclérosé, comprenant les veines porte et cave inférieure, 154, 161.
Épistaxis :
absente dans le pleuro-typhus, 276.
absente dans la récidive typhoïde, 332.
comme signe de diagnostic différentiel, 157.
et ictère, 443, 448.
précoce; obstruction de la veine porte, 151.
Embolie cérébrale, 128.
Épithélioma :
du côlon ascendant; origine, 297.
cylindrique du foie, 432.
Ergotinine :
à l'intérieur : hémiplégie gauche par embolie cérébrale, 128.
en injections hypodermiques : épilepsie jaksonienne, 476.
Éruption rosée typhoïde :
au septième jour, 215.
dans la récidive typhoïde, 329.
Éruption rosée typhoïde :
époque d'apparition, 279.
tardive au dix-huitième jour : pleuro-typhus, 277.
Escarres :
Diabète pancréatique ; persistance après disparition de la glycosurie, 344.
Pansement, 344.
Essence de térébenthine dans la gangrène pulmonaire, 170.
Estomac :
Adénome tubulé, 460.
Autodigestion : ulcère de l'estomac, 102.
Cancer de la petite courbure, 51.
Cancer non ulcéré de la petite courbure; non diagnostiqué, 312.
Épaississement de sa paroi par obstruction porte, 155.
Polype : cancer de la vésicule biliaire, 445.
Squirrhe pylorique, suite d'ulcère, 418, 421.
Ulcère par autodigestion : ulcère rond du duodénum, 3.
Ulcère rond latent, 399.
Ulcère rond latent; symptômes terminaux foudroyants, 54.
Ulcère rond guéri pendant quatre ans; mort par hémorragie foudroyante à la seconde atteinte, 100.
État apoplectique : hémorragie et ramollissement du cerveau, 189.
État épileptiforme : thrombose et embolie sylvienne, 189.
État fœtal du poumon, 468, 471.
Éther sulfurique : inhalations; insolation, 493.
Examen microscopique du lichen ruber, 358.
— — de la vésicule biliaire cancéreuse, 453.

Examen spectroscopique du sang dans l'intoxication par l'oxyde de carbone, 301.
Exercice musculaire nécessaire dans l'intoxication par l'oxyde de carbone, 303.
Exophtalmie :
bilatérale dans l'alcoolisme chronique, 45.
droite de naissance : anévrisme de l'aorte thoracique, 223.
gauche à la fin de l'anévrisme de l'aorte ascendante, 225.
Expectoration aqueuse : œdème pulmonaire par anévrisme de l'aorte, 193.

F

Facies non cirrhotique : obstruction du système porte, 152.
Fausse voie sous-muqueuse dans l'ulcère simple du duodénum, 6.
Fibrome du côlon transverse, 386.
— utérin sous-péritonéal; sans symptômes, 489.
Fièvres aiguës et aphasie motrice, 317.
Fièvre typhoïde. *Généralités :*
Chez un sujet atteint un an auparavant de forme typhoïde de pleuro-pneumonie et de néphrite, 215.
Contagion : nulle d'une nourrice typhoïde à son nourrisson, 241.
En foyers isolés, 233.
Origine non hydrique, 233.
Fièvre typhoïde. *Séméiologie :*
Albuminurie sans néphrite, 222, 233.
Anomalies, 218.
Atélectasie pulmonaire, 238.
Crachats : examen bactériologique dans la récidive, 328.
Éruption au huitième jour, 233.
Endocardite pariétale gauche, cyanose, 237.
Fièvre typhoïde *Séméiologie :*
Forme abortive, 215.
Forme ambulatoire, 331.
Gangrène pulmonaire centrale, 238.
Localisations vasculaires multiples, 239, 277.
Localisations viscérales variées, 278.
Mort au trente et unième jour par gangrène pulmonaire. 235.
Pleurésie, pleurotyphus, 281.
Pneumotyphus; syndrome méningé, 329.
Poids du malade, 216.
Urine : examen microscopique au douzième jour, 234.
Ventre rétracté comme dans la méningite après hémorragie intestinale, 234.
Vomissement au onzième jour, 234.
Fièvre typhoïde. *Hématologie :*
Après hémorragie intestinale, 241.
Fièvre typhoïde abortive, 219.
Hypoleucocytose ; son importance, 220.
Fièvre typhoïde *Diagnostic :*
Détermination de l'époque, 331, 332.
Éléments, 217.
Tableau comparatif, 219.
Fièvre typhoïde. *Complications :*
Colo-typhus, 237.
Endocardite pariétale gauche au huitième jour. 233, 242.
Hémorragie intestinale au dix-huitième jour, 234, 237.
Néphro-typhus, 328.
Pleuro-typhus, 276.
Pneumo-typhus, 328.
Fièvre typhoïde. *Récidive :*
Formes variées dans la récidive, 331.
Pneumo-typhus. 328.
Syndrome méningé dans le pneumotyphus, 329.

Fièvre typhoïde. *Traitement :*
Bains, 242.
Drap mouillé général : technique, 242.
Drap mouillé général : observations, 234, 242.
Drap mouillé local, 234.
Hémorragie intestinale, 234.
Indications générales, 216, 242.
Lotions générales, 216.

Foie. *Généralités :*
Diagnostic de son volume, 167.
Difficulté de sa délimitation, 314.
Poids excessif : 4450 gr. et 3600 gr. dans le cancer, 51, 115.
Poids : 1720 gr. dans le cancer, 59.
Poids : réduit à 800 gr. ; adéno-carcinome du côlon ascendant, 294.
Poids : réduit à 765 gr. ; urémie, 382.
Tumeur apparente par refoulement, 164. 167.
Volume variable dans l'obstruction porte, 153.

Foie et syphilis. 82.
— et alcoolisme. 82.
— non cirrhotique chez un alcoolique, 165.

Foie (Cancer du). *Voir* Cancer.
— (Cirrhoses du). *Voir* Cirrhoses.

Foie (Lésions du) :
Examen microscopique du foie carcinomateux 453.
Capsule épaissie :
Anémie pernicieuse, 13.
Endothéliome pleural, 178.
Adénome. 427.
Canaux sanguins et biliaires épaissis : anémie pernicieuse. 13.
Canaux sanguins et biliaires épaissis : cancer du foie. 59.
Canaux sanguins et biliaires ainsi que les travées conjonctives épaissis : myocardite scléreuse, 306.

Foie (Lésions du) :
Canaux biliaires dilatés : cancer de la vésicule biliaire, s'étendant au foie, 445.
Dégénérescence graisseuse : diabète pancréatique 348.
Fissures, 13.
Kystes biliaires par rétention : cancer, 457.

Foie ficelé : 75, 76.
Anévrisme de l'aorte thoracique, 196.
Tuberculose pulmonaire, 263.

Frémissement cataire :
absent dans l'anévrisme de l'aorte, 192.
absent dans l'hypertrophie du cœur gauche par ulcères aortique et mitral, 403.
dans les communications intercardiaques, 410.
Endopéricardite aiguë, 127.

Frissons : adénome hépatique et cirrhose hypertrophique du foie, 427.

Frottement péricardique, 128.

G

Ganglions bronchiques :
Anthracose. (*Voir* ce mot.)
engorgés : bronchite chronique ; endocardite, alcoolisme, 164.
modérément engorgés : bronchite chronique. alcoolisme, 496.
non engorgés dans l'anévrisme de l'aorte thoracique, 195.

Ganglions mésentériques :
engorgés dans l'arrière-cavité des épiploons, par extension (?) du cancer de l'estomac, 52.
engorgés : fièvre typhoïde, 237.
peu engorgés dans la récidive typhoïde, 330.

Ganglions mésentériques :
non engorgés :
Adénome tubulé de l'estomac, 460.
Cancer du foie, 59.
Cancer métastatique du foie, 116, 178.
Ganglions sous-claviculaires : non engorgés dans le cancer du poumon, 55.
Gangrène de la paroi bronchique :
Diagnostic avec la gangrène pulmonaire, 286.
Ses rapports avec la pneumonie, 292.
Gangrène de la paroi d'une caverne pulmonaire tuberculeuse, 450.
Gangrène pulmonaire :
et pneumonie grise consécutive, 173, 174.
Fièvre typhoïde, 238.
par pleurésie interlobaire, 170.
Gastrorrhée durant des années par lithiase biliaire; cancer vésiculaire, 449.
Genévrier (Infusion de baies de) : cirrhose hypertrophique du foie, 64.
Gliome cérébral : 355.
Artère sylvienne perméable, 360.
Description histologique, 360.
Sa nature, 368.
Globules blancs (*voir* Hématologie).
Globules rouges :
Anémie pernicieuse : déformation, 10, 24.
Diminution du nombre et de la richesse en hémoglobine, 26.
Diminution de leur nombre par hémorragie ou par non-formation, 24.
Maladies, 25, 26.
(*Voir* Hématologie.)
Glotte respiratoire : œdème, 397.
Glycérine : usage interne : cancer vésiculaire biliaire, 444.
— : diabète pancréatique, 343.
Glycosurie :
Précautions pour la constater, 455.
Diabète pancréatique, 342; disparaissant le 15 novembre; mort le 19 décembre, 342.
Gomme ammoniaque : susceptibilité catarrhale bronchique, 176.
Gommes du foie :
Vues systématiques sur leur genèse, 82.
à rapprocher des noyaux pleuraux, 83.
Gratia : ses opinions sur les cirrhoses, 161.

H

Haleine fétide dans l'ulcère bronchique, 284.
Hanot (Cirrhose hypertrophique de), 156.
Haycraft (Réaction de), 592.
Hématémèse :
Causes à l'état de santé apparente, 399.
sans prodromes et sans cause occasionnelle, 398.
par varices œsophagiennes, 161.
précoce dans la pyléphlébite, 151.
Ulcère de l'estomac, 100.
Hématologie. Examen microscopique :
Anémie pernicieuse, 10.
Déformation des globules rouges, 24.
Importance de la leucocytose, 220.
Pleurésie aiguë, 261.
Hématologie. Examen spectroscopique : intoxication par l'oxyde de carbone, 300.
Hématologie. Tableaux d'analyses :
Anémie pernicieuse progressive, 10, 23; tableau, 23.
Anévrisme de l'aorte thoracique, 96.
Cancer de l'estomac, 55.
Cancer primitif du foie, 60.
Cirrhose hypertrophique du foie, 66.
Fièvre typhoïde; hémorragie, 240.

Hématologie. Tableaux d'analyses :
Fièvre typhoïde, pleuro-typhus, 276-280.
Fièvre typhoïde, récidive, 334.
Gliome cérébral, 368.
Hématémèse abondante par ulcère gastrique, 398.
Intoxication par l'oxyde de carbone, 300.
Pleurésie; atélectasie, 144.
Squirrhe du pylore, 426.
Hématome sous-dural par rupture d'un foyer d'hémorragie cérébrale, 255.
— dans la loge cérébelleuse par rupture d'une hémorragie cérébelleuse, 248.
— sous-dural par rupture d'un foyer d'hémorragie cérébrale, 497.
Hémianopie : anévrisme de l'aorte ascendante, 230.
Hémiplégie faciale :
à droite : tumeur de l'hypophyse, 73.
à droite : urémie apoplectiforme, 208.
à droite : anévrisme de l'aorte ascendante, 224, 225, 229.
à droite : gliome du cerveau antérieur, 355.
à droite : hémorragie du cerveau antérieur gauche, 371.
à droite : œdème cérébral, 385.
à droite et paralysie généralisée : hémorragie dans le cervelet et le pédoncule cérébral, 200.
Localisations isolées dans la lésion du genou de la capsule interne, 363.
sans paralysie du muscle orbiculaire palpébral, 356.
Hémiplégie faciale gauche : thrombose de l'artère sylvienne droite; affection organique du cœur, 106.
Hémiplégie gauche et affaissement de la joue droite : endocardite, 127.
— gauche et aphasie motrice, 275, 321.
Hémiplégie tendant à la réparation : hémorragie du cervelet, 250.
— gauche par hémorragie cérébrale droite, 184.
Hémorragie : Examen du sang circulant après hémorragie : fièvre typhoïde, 241.
Hémorragie *aortique* dans la bronche : anévrisme de l'aorte ascendante, 86, 89.
— *capillaire*, 163, 169, 418.
— *cérébrale* : diagnostic d'avec le ramollissement, 189.
— du cerveau antérieur droit, 189.
— du cerveau antérieur : corps striés des deux côtés, 166.
— du cerveau antérieur s'ouvrant sous la dure-mère, 255.
— du cerveau antérieur : substance blanche du lobe frontal, s'ouvrant sous les méninges et dans les ventricules, 495.
— du cerveau antérieur droit : substance blanche du lobe frontal; aphasie sous-corticale, 373.
— du cerveau postérieur : cervelet et pédoncule cérébral droit, 200.
— du cervelet s'ouvrant sous la dure-mère par rupture des circonvolutions, 246.
Hémorragie gastrique :
abondante, sans prodromes et sans cause occasionnelle, 398.
abondante, sans lésions ulcéreuses apparentes, 418.
au début de l'obstruction porte, 151.
mortelle : ulcère rond de l'estomac, 100.
Hémorragie intestinale :
de 1 litre : dix huitième jour de fièvre typhoïde, 234.
Début d'adéno-carcinome du côlon ascendant, 293.

Hémorragie intestinale :
sans lésions apparentes à l'autopsie : alcoolisme, 163-169.
Ulcère rond du duodénum, 112.
Hémorragie méningée :
pia-mérienne : par rupture de l'hexagone, 31.
sous-durale ; différence d'avec l'hématome, 31, 109.
Hémorragie nasale (*voir* Épistaxis) : après hémorragie utérine; endopéricardite aiguë, 128.
Hémorragie dans les pédoncules cérébraux, 255.
— dans le pédoncule droit et le cervelet, 200.
— dans la protubérance annulaire, 255.
Hémorragie pleurale : anévrisme de l'aorte thoracique descendante, 89.
Hémorragie rénale :
dans l'ulcère de l'estomac, 100.
Hématurie dans la cirrhose hypertrophique du foie avec obstruction porte, 66.
Infarctus rénal dans l'ulcère endocardique aortique, 37.
Hémorragie utérine : début de la péricardite, 127.
Hémorragie dans les noyaux cancéreux du foie, 54.
Hépatite insulaire, 436.
Hoquet : ictère par cancer de la vésicule biliaire, 444.
— : tumeur de l'hypophyse, 74.
Hydropisie cérébrale : par apoplexie; généralités, 377.
Hydrothorax bilatéral survenu subitement à la naissance d'une insuffisance aortique, 403.
Hydrurie : squirrhe pylorique, 425.
Hyperazoturie :
Épilepsie jacksonienne, 480.
et hypothermie : sténose pylorique, 420, 424.
Hyperazoturie :
Sa signification dans le sarcome, 123.
Syndrome du cancer du foie, 125.
Hyperesthésie cutanée : gliome cérébral, 355.
Hypermégalie apparente et trompeuse du foie par refoulement, 167.
Hyperphosphaturie : hématémèse par ulcère gastrique, 401.
Hypertrophie du cœur :
— du cœur droit : rétrécissement de l'orifice pulmonaire, 412.
— du cœur gauche : 460 grammes; alcoolisme; hémorragie cérébrale, 496.
— du cœur gauche : 780 grammes : ulcération endocardique aortique, 36.
— 800 grammes : anévrisme de l'aorte ascendante, 226.
— du cœur gauche sans frémissement cataire ni soulèvement précordial, 403.
Hypochlorurie : hématémèse, 400.
— : squirrhe du pylore, 425.
Hypoleucocytose : cinquième jour de la fièvre typhoïde, 215. (*Voir* Fièvre typhoïde.)
Hypophyse : tumeur, 73.
Hypothermie :
à 34°4 après pneumonie croupale, dans l'ulcère bronchique, 282.
et hyperazoturie : sténose pylorique; mort par famine, 420.
Fièvre typhoïde et hémorragie intestinale, 234.
Hystérie : aphasie, 317.

I

Ictère :
absent dans le cancer du foie, 50.
absent dans l'obstruction porte, 155.
Adénome du foie, 427.

Ictère :
au début de la cirrhose hypertrophique du foie, 63, 70.
Calculs biliaires, deux ans et demi avant le cancer vésiculaire, 449.
Cancer du foie, 58.
Cirrhose atrophique du foie, 73.
Endocardite aortique ulcéreuse, 487.
et coloration brune des fèces; cause, 448.
par émotion: début du cancer, 443.
Ses facteurs, 432.

Ictus apoplectique : syndrome commun à beaucoup de lésions, 250.

Idiosyncrasies en thérapeutique, 242.

Imminence suppurative : signes de, 290.

Incontinence d'urine avec rétention :
Diabète pancréatique, 344.
Hémorragie du cerveau antérieur gauche, 371.
Hémorragie du cerveau postérieur, 200.

Incontinence d'urine sans rétention :
à la période ultime : anémie pernicieuse, 11.
Apoplexie par hémorragie cérébrale, 45.
Apoplexie par méningite cérébrale chronique, 42.
Épilepsie jacksonienne, 477.
Gliome du cerveau antérieur, 357.
Hématémèse par ulcère gastrique, 100.
Hémorragie cérébelleuse, 246.
Hémorragie cérébrale droite et ramollissement cérébral gauche, 185.
Hémorragie du cerveau antérieur gauche, 371.
Tuberculose pleurale, période ultime, 458.
Ulcère bronchique, 282; guérison par suggestion, 283.

Incontinence de matières fécales :
Apoplexie par hémorragie cérébrale, 45.
Occlusion intestinale, 387.
Pneumonie, 282.

Infarctus hémorragiques :
pulmonaires : endocardite ulcéreuse, 267,
rénaux : endocardite ulcéreuse, 269.

Infections par le canal cholédoque comme facteur de cirrhose, 68.

Inflammation : chlorurie, 291.
— et cancer, 440, 448, 457.

Injections hypodermiques :
Ergotinine : épilepsie jacksonienne, 476.
Éther sulfurique : intoxication par l'oxyde de carbone, 299.
Morphine : anémie pernicieuse, 12.
Morphine : anévrisme de l'aorte, 86.
Morphine : épilepsie jacksonienne, 475, 484.
Pilocarpine : hémorragie cérébrale, 45.

Insolation : généralités, 493-502.

Insomnie dans la fièvre typhoïde, calmée par le drap mouillé, 243.

Insuffisance :
aortique : par endocardite aortique, 487.
aortique et mitrale : endocardite ulcéreuse valvulaire non infectieuse, 404.
mitrale rhumatismale, puis thrombose de l'artère sylvienne, 104.
mitrale et tricuspide par dilatation du cœur, 166.

Insuffisance valvulaire :
révélée par le sphygmographe : anévrisme de l'aorte ascendante, 224.
sans hypertrophie, avec dilatation du cœur, 488.
Signe sphygmographique incertain, 17.

Insuffisance valvulaire :
Suite de perforation des valvules aortiques par ulcère simple, 40.
Symptômes d'auscultation et de palpation, 403.

Insula : ramollissement de la substance grise des circonvolutions de l'insula par embolie de l'artère sylvienne, 131.

Insula hépatique et adénome.

Intelligence conservée : embolie sylvienne, 267.

— : retour rapide après l'accès jacksonien, 474.

Intermittence du pouls : diabète sucré, 344.

Interprétations systématiques en clinique, 80.

— : dangers, 367.

Intestins :
Dans la récidive typhoïde comme pneumo-typhus, 331.
Intégrité dans la tuberculose pulmonaire, 264.
Occlusion par fibrome du côlon transverse, 386.
Paroi épaissie dans l'obstruction porte, 155.
Ulcérations tuberculeuses, 399.

Intestins (Longueur des) :
Cancer de l'estomac avec intégrité du péritoine, 52.
Cirrhose atrophique du foie, 47.
Diabète pancréatique, 346.
Myocardite scléreuse, 307.
Obstruction *porte*, 155, 161.
Opinion de Gratia, 161.

Intoxication par oxyde de carbone, 299.

Iodures : intolérance, 152.

Iris : convulsions cloniques irrégulières dans la récidive de la fièvre typhoïde, 329.

J

Jalap et calomel (*voir* Calomel).

K

Kussmaul : schéma pour l'aphasie 323.

Kyste rénal *simple* : cancer de l'estomac, 52.

— rénal simple : ulcère de l'estomac, 101.

— sous-méningé pia-mérien, reste d'hémorragie : tuberculose pleurale, 460.

L

Lactation par une nourrice atteinte de fièvre typhoïde : pas de contagion, 233.

Laënnec : cirrhose atrophique du foie, 68.

Langue tremblotante : paralysie générale progressive, 393.

— déviée (*voir* Déviations).

Laparotomie :
Adéno-carcinome du côlon ascendant, 295.
Indications dans l'obstruction intestinale, 390.

Laryngite tuberculeuse et œdème de la glotte; mort subite, 394.

Lavements :
d'huile de ricin : scyballes, 2.
nutritifs aux peptones, 419.
purgatif au séné : apoplexie par hémorragie, 45.
purgatif au séné : urémie apoplectiforme, 208.

Leucocytes :
Différenciation dans la fièvre typhoïde hémorragique, 240, 280.

Leucocytes :
Différenciation dans l'empoisonnement par l'oxyde de carbone, 300, 301.
(*Voir* Globules blancs.)
Lichen ruber : gliome cérébral, 357, 364.
Lichtheim (Expérience de), 210.
Lobe frontal droit : hémorragie; insolation, 497.
— frontal gauche : centre moteur phonétique, 213.
Lobe temporal gauche : centre acoustique, 213.
Localisations cérébrales, 320.
Lotions froides dans la fièvre typhoïde, 216.
Lycétol : dans le diabète pancréatique, 351.
— dans la sclérose pylorique, 419.
Lymphatiques : non entrepris dans l'extension du sarcome pleural à travers le diaphragme, 121.

M

Mâchonnement : gliome du cerveau antérieur, 356.
Maladie bleue : absence dans un cas de perforation du septum ventriculaire, 416.
Malignité morbide : absence dans le sarcome pleural, 119.
Matrice : ulcère simple, 14, 20.
— : fibrome et catarrhe : endocardite ulcéreuse, 269.
Méléna (*voir* Selles mélaniques) : ulcère du duodénum, 112.
— : sarcome du côlon transverse, 386.
Membrane de Botal : multiples perforations, 412,
(*Voir* Trou de Botal.)
Méninges :
Hémorragie par rupture de l'hexagone, 30.
Hémorragie par perforation d'un foyer du lobe frontal, 497.
Kyste sous-méningé aux circonvolutions frontale et sphénoïdale, 460.
Méningite :
Symptômes dans une récidive de fièvre typhoïde, à localisations pulmonaire et rénale, 329.
Symptômes dans la tumeur de l'hypophyse, 73.
Méningite cérébrale chronique :
apoplectiforme, 42.
chez les alcooliques, 189.
Métastase ou extension du cancer, 456.
Microcéphalie et dolichocéphalie à l'âge de 20 ans : rachitisme, 410.
Microcoques. (*Voir* Bactériologie.)
Microscopique Examen). *Voir* Examen.
Adéno-carcinome du côlon ascendant, 294.
Adénome du foie, 431.
Adénome tubulé de l'estomac, 460.
Cancer de l'estomac et du foie, 52.
du cœur : pleurésie bilatérale, 146.
du foie gras : diabète pancréatique, 348.
du nerf optique : hémianopie unioculaire intermittente, 231.
Gliome du cerveau antérieur, 360.
Pancréatite interstitielle, 349.
Sarcome globo-cellulaire de la plèvre, 117.
Son importance, 80.
Tuberculose pleurale, 460.
Mitral (Rétrécissement extrême de l'orifice), 268.
Moelle épinière : ramollissement dans le diabète pancréatique, 346.
Moelle osseuse : normale dans l'anémie pernicieuse, 14.

Mort subite :.
Par asphyxie aiguë :
Anévrisme de l'aorte descendante, 88.
Communications intercardiaques et mélange subit des deux sangs, 416.
Par atélectasie pulmonaire :
Cancer de l'estomac, 311.
Pleurésie gauche. 466, 471.
Par œdème cérébral aigu, 462.
Méningite chronique apoplectiforme. 44.
Par œdèmes cérébral et pulmonaire aigus :
Insuffisance aortique débutante, 408.
Par œdème pulmonaire aigu :
Myocardite aiguë; pneumonie lobulaire, 307.
Tuberculose pleurale, 459.
Tuberculose pulmonaire; adhérences pleurales, 264.
Par œdème de la glotte respiratoire :
Tuberculose pulmonaire et laryngée, 394.
Par syncope due à une lésion (?) du centre de coordination des ventricules du cœur; myocardite sclé-reuse, 341.
Mort en état d'asphyxie :
Adénome du foie, 428.
et œdème cérébral non ventriculaire; anévrisme de l'aorte ascendante, 228.
lente : cancer primitif du foie, 58.
Carcinome de la vésicule biliaire et tuberculose pulmonaire, 454.
Coma : cirrhose hypertrophique du foie et obstruction porte, 67.
Congestion pulmonaire : occlusion intestinale, 388.
Hémorragie cérébrale droite et ramollissement cérébral gauche, 184.
Tumeur de l'hypophyse, 74.
Mort par atélectasie pulmonaire :
Anévrisme de l'aorte ascendante, 191, 195.
Cancer de l'estomac; subite, 311.
Endocardite verruqueuse ulcérée et œdème pleural aigu. 131.
Fièvre typhoïde endocardique, 239.
Pleurésie bilatérale; subite, 147.
Ulcère rond du duodénum et catarrhe bronchique insignifiant, 2.
Mort par shock chirurgical : Laparotomie, 295.
Mort par famine : squirrhe pylorique, 419.
Mort par hémorragie :
Artère sylvienne, thrombose et embolie, 109.
Hémorragie du cervelet en deux heures, 246.
Mort par œdème cérébral non aigu :
Urémie, 209, 372, 383.
Mort par pneumonie lobulaire :
Anémie pernicieuse, 15.
Apoplexie cérébrale par hémorragie pia-mérienne. 32.
Cancer de l'estomac avec métastases dans les poumons et le foie, 54.
pseudolobaire : endothéliome des plèvres, 179.
Fièvre typhoïde, récidive, 328.
Gangrène pulmonaire par pleurésie interlobaire, 172.
Hémorragie cérébrale, alcoolisme, 47.
et œdème pulmonaire : hémorragie du cerveau postérieur, 203.
et œdème cérébral : hémorragie du cerveau antérieur, 373.
Hémorragie du cerveau antérieur droit, 497.
Hémorragies multiples du cerveau, 256.
Myocardite et ramollissement cérébral, 166.

Mort par pneumonie lobulaire et œdème pulmonaire aigu : myocardite scléreuse, 305.
Mort par septicémie :
Pneumonie lobulaire; escarres; diabète pancréatique, 346.
Mort par syncope :
Adénome de l'estomac, 459.
Lésion du centre de coordination de Kronecker, 341.
Endocardite ulcéreuse et insuffisance aortiques; mort subite quarante heures après constatation de l'insuffisance, 40.
Myocardite scléreuse, 336, 341.
(*Voir* Mort subite.)
Mouches volantes : tumeur de l'hypophyse, 73.
Muscles : exercice musculaire dans l'intoxication par l'oxyde de carbone, 303.
Mutisme : pleural dans l'endothéliome, 182. (*Voir* Séméiologie.)
Myocarde : examen microscopique dans l'hypertrophie, 37.
— dégénéré : susceptibilité catarrhale bronchique et gangrène pulmonaire, 172.
— dégénéré : alcoolisme et ramollissement cérébral. 186.
— dégénéré; poids 500 grammes; athérome et hémorragie du cerveau postérieur, 201.
— hypertrophié, anémié et friable : endocardite valvulaire non infectieuse, 404, 407.
Myocardite chronique dans l'alcoolisme, 163.
— chronique : son importance, 110.
— scléreuse : examen microscopique, 147, 338.
— scléreuse, 336.
— scléreuse en voie de formation : pleurésie, 147.
Myocardite scléreuse : ulcération endocardique, 307.
— scléreuse : description de la lésion, 337.
Myxo-adénome de l'estomac; définition, 460.
Myxo-carcinome : définition, 454.

N

Néphrite granuleuse :
Albuminurie sans néphrite; fièvre typhoïde, 221.
Sans albuminurie, 459.
Anévrisme de l'aorte ascendante, 196, 227.
Apoplexie et accès épileptiformes; alcoolisme sans athérome, 47.
Cirrhose lobulée du foie, 75.
Diabète pancréatique, 346.
Fièvre typhoïde récidivée, 330.
Hémorragie du cerveau postérieur; myocardite avec dilatation; athérome, 202.
Hémorragie du cervelet, 247, 250.
Myocardite scléreuse, 338.
Urémie, 209.
Urémie; petit rein blanc. 382.
Néphro-typhus :
Récidive de fièvre typhoïde, 328.
Modalité de la fièvre typhoïde, 328.
Nerfs moteurs cérébraux : siège dans la capsule interne, 362.
Nerf oculo-moteur commun : sa paralysie dans les hémorragies des pédoncules cérébraux, 260.
Nerfs sensitifs : leur siège dans la capsule interne, 362.
Névro-rétinite bilatérale : gliome du cerveau antérieur gauche. 365.
Nourrice atteinte de fièvre typhoïde; nourrisson indemne, 241.

Noyau caudé :
Hémorragie droite ; athéromatose ; alcoolisme, 187.
Ramollissement par embolie sylvienne, 269.
droit : ramollissement par extension, 497.
Noyau lenticulaire :
Gliome, 360.
Hémorragie, 255.
Hémorragie à droite, ramollissement à gauche, alcoolisme, 187.
Ramollissement par embolie sylvienne, 131, 269.
Nutrition organique :
Conservée dans l'adéno-carcinome du côlon ascendant, 296.
Dans le squirrhe pylorique, 425.
Nystagmus :
Généralités, 251.
Binoculaire latéral : hémorragie du cervelet, 246.
Unioculaire horizontal, 251.
Variable : accès d'épilepsie jacksonienne, 477.

O

Obstruction des branches intrahépatiques de la veine porte dans le carcinome du foie ; ascite tardive, 53.
Occlusion intestinale :
Ses causes, 389.
Adéno-carcinome du côlon ascendant, 294.
Insignifiance des symptômes, 296.
Fibrome du côlon transverse, 386.
Oculo-moteur commun : valeur pathognomonique dans l'hémorragie du pédoncule cérébral, 205, 260.
Odeur gangreneuse des crachats dans l'anévrisme de l'aorte thoracique descendante avant sa rupture dans la bronche, 87.
Odeur gangreneuse de l'haleine dans l'ulcère de la paroi bronchique, 284.
Œdème cérébral : aigu, cause de mort subite, 462.
Œdème cérébral *absent* : hémorragie dans le cervelet. 248.
Œdème cérébral *très abondant* :
Anémie pernicieuse, 14.
Anévrisme de l'aorte ascendante, 227.
Diabète pancréatique, 346.
Endothéliome pleural, 179.
Hémorragie cérébrale ; athérome, 373.
Œdème cérébral *abondant* :
Atélectasie pulmonaire ; ulcère simple du duodénum, 4.
Cancer de l'estomac ; atélectasie pulmonaire ; mort subite, 312.
Hémorragie du cerveau postérieur, 202.
Méningite chronique apoplectiforme ; alcoolisme, 44.
Ramollissement du cerveau antérieur par embolie, 269.
Œdème cérébral et ventriculaire :
Endocardite valvulaire ulcéreuse ; insuffisance aortique, 405.
Fièvre typhoïde récidivée, pneumotyphus, symptômes méningés, 331.
Hémorragie pia-mérienne, 31.
Ramollissement cérébral ; alcoolisme, 187.
Tuberculose pulmonaire et laryngée ; mort subite, 395.
Tuberculose pleurale, 460.
Urémie paralytique, 382.
Urémie apoplectiforme, 209.
Œdème de la glotte : tuberculose ; mort subite, 395.
Œdème de la plèvre (*voir* Plèvre).
Œdème pulmonaire aigu :
Insuffisance aortique au début ; mort subite, 404.
Tuberculose pulmonaire ; mort subite, 265.

Œdème pulmonaire :
Anémie pernicieuse, 12.
Cancer métastatique : œdème du poumon sain et pneumonie lobulaire du poumon cancéreux, 51.
Cancer du foie, 58.
Gliome du cerveau antérieur : œdème et congestion, 359.
Hémorragie du cerveau antérieur droit, 496.
Hémorragie du cerveau postérieur, 201.
Sarcome de la plèvre, 114.
Sténose pylorique, 420.
Tuberculose pleurale, 459.
Œsophage :
Ramollissement par autophagie : ulcère rond du duodénum, 3.
Varices : obstruction de la veine porte, 155.
Ophtalmoscopie :
Anévrisme de l'aorte ascendante et hémianopie unioculaire intermittente, 230.
Gliome du cerveau antérieur, 356, 365.
Tumeur de l'hypophyse, 73.
Opisthotonos : épilepsie jacksonienne, 476.
Opium :
Délire furieux; hémorragie pia-mérienne, alcoolisme, 495.
Fièvre typhoïde, 244.
Hémorragie intestinale dans la fièvre typhoïde, 234.
Squirrhe du pylore, 419.
Ulcère gastrique et hématémèse, 100.
Oppression par crises :
Anévrisme de l'aorte ascendante, 88.
Communications intercardiaques ; mort subite dans une crise, 410.
Insuffisance aortique, avec ulcérations sigmoïdes, 34.
Insuffisance aortique, avec ulcérations aortique et mitrale, 403.
Oppression par crises :
Méningite chronique apoplectiforme; plus tard, respiration de Cheyne-Stokes, 42.
Oppression extrême permanente :
Anévrisme de l'aorte thoracique dès le début, 191, 193, 223.
Gangrène pulmonaire, 170.
Pleurésie et péricardite; mort subite par atélectasie, 143.
Optique (Nerf) : examen microscopique dans l'hémianopie unioculaire intermittente, 231.
Ostéite vertébrale et costale, anévrisme de l'aorte ascendante, 90.
Ovaire scléreux :
Endocardite ulcéreuse, 269.
Tuberculose pulmonaire, 263.
Oxaphore : dans l'oppression extrême permanente de l'anévrisme de l'aorte ascendante, 224.
Oxyde de carbone : intoxication, 299.
Oxygène en inhalation dans l'intoxication par l'oxyde de carbone, 299.

P

Pachyméningite cérébrale :
Alcoolisme, 47.
Anémie pernicieuse, 14.
Anévrisme de l'aorte ascendante, 227.
Méningite chronique apoplectiforme, 44.
Absente : hématome par perforation d'un foyer hémorragique du cerveau antérieur droit, 497.
Pagliari (Eau de). [*Voir* Eau de Pagliari] :
Usage externe dans l'épistaxis, 151.
Usage interne dans l'hémoptysie, 100.
Pâleur de la face :
Sans cyanose : communication intercardiaque, 410.

Pâleur de la face :
Endocardite aortique avec détachement de la valvule sigmoïde, 488.
Palpation du cœur dans le rétrécissement aortique, 34.
Pancréas (Sclérose du) :
Diabète maigre, 347, 349.
Myocardite scléreuse, 307.
Paracentèse abdominale :
Cirrhose hypertrophique du foie et obstruction porte, 67.
répétée dans l'obstruction porte, 152.
Paralysie :
alterne : hémorragie du cerveau postérieur, 204.
complète de la motilité et incomplète de la sensibilité dans l'hémorragie du cervelet, 246.
des quatre membres et aphasie motrice : néphrite granuleuse atrophique, 380.
du droit interne droit : anévrisme de l'aorte ascendante, 232.
du droit interne gauche : fièvre typhoïde, 329.
du nerf oculo-moteur commun dans l'hémorragie du pédoncule cérébral, 260.
flasque : hémorragie pia-mérienne, 29.
limitée à la face dans le ramollissement cérébral, 109.
par lésions pédonculaires, 204, 260.
Paralysie générale progressive, 391.
Paraplégie :
Anévrisme de l'aorte ascendante, 225.
initiale par hémorragie pédonculaire, 253.
Parésie du membre supérieur gauche dans l'épilepsie jacksonienne faciale gauche, 478.
Parole (Troubles de la). *Voir* Aphasie :
Conservée : embolie sylvienne à la première période, 267.
Parole hésitante, hachée et coupée net dans la paralysie générale progressive, 393.
Peau : importance de ses fonctions, 292.
Pectoriloquie aphone, non haute dans l'hydrothorax bilatéral survenu brusquement à la naissance d'une insuffisance aortique, 403.
Pédoncules cérébraux :
Hémorragie du cervelet et du pédoncule cérébral droit, 200, 202.
Hémorragies multiples, 255.
Peptonate de fer : anémie pernicieuse, 10.
Peptones : lavements non tolérés, 419.
Perchlorure de fer :
Hématémèse, 419.
Hémorragie intestinale de la fièvre typhoïde, 234.
Perforation :
Cloison interventriculaire, 412.
Lame mitrale antérieure et sigmoïdes aortiques, 405, 406.
Perforations multiples de la membrane de Botal, 412.
Péricarde :
Épanchement de 200 centimètres cubes : anémie pernicieuse, 13.
Id. de 100 centimètres cubes : tuberculose pulmonaire, 395.
Id. de 60 centimètres cubes : myocardite scléreuse, 305.
Id. de 60 centimètres cubes : tuberculose pulmonaire et communications intercardiaques, 412.
Id. de 50 centimètres cubes : cancer de l'estomac, 311.
Synéchie ancienne en avant du ventricule gauche et épanchement : pleurésie bilatérale, 145.
Péricardite : frottement, 128.
Péritoine : brides péritonéales étranglant l'intestin, 386.

Péritoine: métastases cancéreuses, 312.
Péritonite : sclérose et longueur de l'intestin, 161.
Permanganate de potasse dans les escarres : diabète pancréatique, 351.
Pétrole : combustion imparfaite; intoxication par l'oxyde de carbone, 299.
Phagédénisme ulcéreux :
Sa définition, 139, 290.
Dans l'endocardite ulcéreuse; généralités, 139.
Phosphaturie :
Importance clinique : inflammation et ulcération. 285, 291.
Embolie cérébrale, 139.
Sarcome de la plèvre, 126.
Ulcère de l'estomac avec hématémèse; sa signification pour le pronostic, 400.
Phrénique : nerf englobé dans un anévrisme de l'aorte descendante, 90.
Physiologie pathologique :
Importance en clinique, 205.
Différence avec l'observation clinique, 324.
Pie-mère cérébrale :
opacifiée partout : tuberculose pleurale, 460.
— — : méningite apoplectiforme, 44.
— — : urémie, 382.
— — : grisâtre au chiasma, opacifiée à la convexité : ramollissement cérébral; alcoolisme, 187.
opaque à la convexité, transparente au chiasma : anévrisme de l'aorte ascendante, 227.
grisâtre et rétractée au chiasma : endocardite ulcéreuse non infectieuse et œdème cérébral, 405.
grisâtre et rétractée au chiasma et au cervelet : gliome du cerveau antérieur, 360.
Pie-mère cérébrale :
opaque par places : hémorragie cérébrale par athérome, 373.
Hémorragie, 30.
Hémorragie par rupture d'un foyer hémorragique du lobe frontal droit, 497.
Pie-mère spinale : hémorragie par extension, 31.
Pilocarpine : injection hypodermique : apoplexie cérébrale épileptiforme et albuminurie, 45, 49.
Pilules de Haen : *passim*. Affection organique du cœur, 104.
Pleurésie aiguë bilatérale : endocardite verruqueuse ulcérée et embolie sylvienne, 131.
— aiguë bilatérale : péricardite, chlorose; mort par atélectasie pulmonaire, 142, 145.
— aiguë unilatérale gauche : mort par atélectasie pulmonaire, 464.
— unilatérale gauche : anévrisme de l'aorte ascendante, 224.
— aiguë en 1896; tuberculose en 1900, 261.
— et fièvre typhoïde; pleuro-typhus, 281.
— examen bactériologique et microscopique du liquide, 264.
Pleurésie interlobaire :
à droite, 164
à gauche; gangrène pulmonaire, 171, 173.
par hémorragie aortique fusant dans l'espace interlobaire gauche, 93.
Pleurésie phtisiogène, 264.
Pleuro-typhus : Généralités, 276, 278.
Plèvre. *Séméiologie* :
Abondance de l'épanchement; son importance, 147.
Mutisme séméiologique dans des entreprises pleurales graves, 182.

Plèvre. *Adhérences généralisées :*
Bilatérales :
Anévrisme de l'aorte thoracique descendante, 88.
Apoplexie du cervelet, 247.
Myocardite scléreuse, 305.
Communications intercardiaques, 411.
Tuberculose pulmonaire et laryngée ; mort subite, 394.
Unilatérales :
Anémie pernicieuse, 12.
à gauche : méningite chronique apoplectiforme, 43.
à gauche : cancer métastatique des deux poumons, 51.
à droite, partielles à gauche : sarcome pleural, 114.
à gauche, épanchement à droite : embolie cérébrale, 129.
à gauche, partielles à droite : gangrène pulmonaire par pleurésie interlobaire, 171.
à gauche, partielles à la base droite : ramollissement cérébral par alcoolisme, 186.
à droite : hémorragie du cerveau postérieur, 201.
à droite : anévrisme de l'aorte ascendante, 226.
à gauche : limitées à droite au sommet : tuberculose pulmonaire cinq ans après une pleurésie aiguë, 263.
à gauche : limitée à droite au sommet et épanchement à droite : ramollissement des noyaux lenticulaires, 164.
Plèvre. *Adhérences isolées,* partielles :
Anévrisme de l'aorte thoracique, 195.
Diabète pancréatique, 345.
rares : endothéliome primitif de la plèvre, 177.
Plèvre. *Adhérences isolées,* partielles :
aux deux sommets : fièvre typhoïde et gangrène pulmonaire, 236.
Hémorragies multiples dans les centres nerveux, 254.
aux deux sommets : hémorragie du cerveau antérieur ; alcoolisme, 495.
Hémorragie cérébrale, 372.
Myocardite scléreuse, 337.
aux deux sommets : myocardite scléreuse, 311.
Sténose pylorique, 420.
Tuberculose pulmonaire, 452.
unilatérales : tumeur de l'hypophyse, 74.
rares et unilatérales : ulcère du duodénum et atélectasie pulmonaire, 2.
Ulcère de l'estomac, 101.
Urémie, 381.
aux deux sommets : urémie apoplectiforme, 209.
Plèvre : épanchement bilatéral : endocardite aortique ulcéreuse, rares adhérences à gauche, 35.
— : épanchement abondant, 1500 centimètres cubes : embolie cérébrale, 129.
— gauche : myocardite scléreuse, 304.
Plèvre (Œdème de la) :
Anémie pernicieuse, 12.
extrême de la plèvre adhérente, 129, 131.
Anévrisme de l'aorte ascendante, 226.
Myocardite scléreuse, 305.
Plèvre : endothéliome primitif limité aux feuillets viscéraux sans adhérences, 179.
— : cicatrices pleurales indurées : occlusion intestinale, 388.
— lardacée, 165.
— : sarcome primitif, 119.
— tuberculeuse, non adhérente, 459, 461.

Pneumocoques de Fränkel :
Bronchite; hypertrophie du cœur, 403.
Pleuro-typhus, 279.
Absents dans le pneumo-typhus lors d'une récidive de fièvre typhoïde, 328.
Pneumogastrique englobé dans un anévrisme de l'aorte thoracique descendante, 90
Pneumonie croupale et ulcère bronchique, 282.
Pneumonie grise :
pseudolobaire et gangrène pulmonaire, 171, 173.
pseudolobaire par confluence : gangrène pulmonaire, 171-174.
par confluence de foyers lobulaires, 177.
tuberculeuse lobulaire, 411.
Pneumonie lobulaire :
Sa production rapide dans les hémorragies cérébrales, 259, 503.
Apoplexie par hémorragie cérébrale, 46.
Anémie pernicieuse, 13.
Anévrisme de l'aorte thoracique, 195.
Cancer du poumon; unilatérale, malgré le cancer bilatéral, 51.
Diabète pancréatique; septicémie par escarres, 345.
Hémorragie du cerveau antérieur, 496.
et œdème : hémorragie du cerveau postérieur, 201.
bilatérale : hémorragie cérébrale, 372.
Hémorragie cérébrale; coma, 254.
Myocardite; alcoolisme, 164.
Myocardite scléreuse, 305.
Sa production rapide avec œdème à la fin de la tuberculose pulmonaire, 263, 498.
Pneumonie lobulaire, devenue lobaire par confluence :
Bronchite par myocardite; alcoolisme, 165.
Pneumonie lobulaire, devenue lobaire par confluence :
Endothéliome primitif de la plèvre, 177.
Pneumo-typhus, 330.
Pneumo-typhus : recidive de fièvre typhoïde, 328.
Poids du malade : fièvre typhoïde; ne reprend qu'après le cinquante-huitième jour dans une forme abortive, 216.
Poikilocytose. : anémie pernicieuse, 10, 24.
Pointe du cœur : soulèvement par reptation; hypertrophie du cœur gauche, 34.
Polype de l'estomac : cancer de la vésicule biliaire, 445.
Polyurie :
Anévrisme de l'aorte thoracique descendante, 99.
Diabète pancréatique, 342.
Squirrhe du pylore, 425.
Pouls :
radial identique des deux côtés dans l'anévrisme de l'aorte ascendante, 224.
insensible : ulcère endocardique avec insuffisance et rétrécissement aortiques, 34.
large et dicrote, puis très petit : anémie pernicieuse, 11-12.
Pouls veineux : anémie pernicieuse, 11.
Poumon. Poids :
1380 grammes : anévrisme de l'aorte thoracique descendante, 88.
1410 grammes : anévrisme de l'aorte ascendante, 226.
1250 grammes : cancer du poumon, 51.
1240 grammes : gangrène pulmonaire, 171.

Poumon. Poids :
1140 grammes : œdème et emphysème; hémorragie cérébrale, 495.
1210 grammes : myocardite scléreuse, 305.
870 et 790 grammes : tuberculose pulmonaire et œdème, 263.
Poumon :
Atélectasie :
Distribution sanguine dans le poumon; schéma, 470.
État anatomique, 149.
Endopéricardite et embolie cérébrale, 129.
Fièvre typhoïde; gangrène pulmonaire centrale, 236.
Pleurésie, 465.
Cancer :
métastatique des deux poumons; non reconnu pendant la vie, 51, 54, 55.
métastatique (?) : sarcome de la plèvre, 114.
Emphysème bilatéral extrême, 164.
Gangrène bilatérale, 171.
— centrale : fièvre typhoïde, 236.
Œdème aigu : tuberculose pulmonaire, 263.
Poumon gauche déprimé par anévrisme de l'aorte thoracique descendante; pas d'atélectasie, 93.
Processus cliniques :
Adénome du foie, 432, 437.
Apoplectique commun, 250.
Diabète pancréatique, 342.
Endocardite végétante ulcérée; embolie sylvienne droite; mort par œdème pulmonaire aigu et atélectasie pulmonaire, 131.
Endocardite verruqueuse passant à l'ulcération, 272.
Endothéliome primitif des plèvres, 179.
Processus cliniques :
Dans les communications intercardiaques, 415.
Épilepsie jacksonienne, 482.
Hémorragie dans la substance blanche du lobe frontal droit, avec ramollissement consécutif et perforation dans le ventricule latéral droit et dans les méninges, 497.
Hémorragies multiples dans les centres nerveux, 256, 259.
Hémorragie dans les pédoncules cérébraux; généralités, 259.
Hémorragie dans le cerveau postérieur, 203, 207.
Insuffisance mitrale au début, 407.
Insuffisance et rétrécissement aortiques par synéchie sigmoïde, 490.
Intoxication par l'oxyde de carbone, 302.
Myocardite scléreuse, 339.
Obstruction intestinale par adénome du côlon ascendant, 294.
Obstruction du système porte; son action sur le foie, 156.
Occlusion intestinale, 389.
Œdème de la glotte dans la tuberculose, 396.
Paralysie générale progressive, 392.
Pleurésie phtisiogène, 264.
Ramollissement cérébral par embolie sylvienne, 271, 272.
Ramollissement cérébral par athéromatose; alcoolisme, 189.
Récidive de fièvre typhoïde, 329, 331.
Sarcome primitif de la plèvre, 118, 126.
Squirrhe pylorique, suite de cicatrice d'ulcère simple de l'estomac, 422.
Tuberculose pulmonaire et cancer de la vésicule biliaire, 454.
Ulcère bronchique après une pneumonie croupale, 284.

Prolapsus palpébral unilatéral avec hémiplégie faciale ; anévrisme de l'aorte ascendante, 225.
Protubérance : hémorragie, 255, 257.
Psorentérie :
Cirrhose atrophique du foie, 75.
Pleurésie aiguë, 466.
Pupilles :
égales et dilatées : apoplexie cérébrale comateuse, 267.
égales et dilatées : hémorragie cérébrale gauche, 371.
égales et contractées : urémie cérébrale, 380.
égales et contractées : hémorragie du cervelet, 246.
Pupilles *inégales* :
Début de la paralysie générale progressive, 391.
Gliome du cerveau antérieur gauche, 358.
Pupilles variables par spasme clonique des muscles de l'iris : forme méningée de récidive typhoïde et pneumo-typhus, 329.
— variables par spasme clonique des muscles de l'iris : épilepsie jacksonienne, 473.
— variables : hémorragie dans la substance blanche du lobe frontal droit, 494.
Purgatifs (*voir* Calomel) :
Affection organique du cœur, 105, 109.
Cirrhose hypertrophique du foie, 64.
Étranglement intestinal, 387.
Ulcère simple du duodénum, 112.
Purpura simple : cirrhose hypertrophique du foie et pyléphlébite, 64.
Pyléphlébite :
Pathogénie, 156.
Son influence sur le foie, 156,
Ses rapports avec les cirrhoses, 160.
Pylore rétréci par ulcère simple du duodénum, 4.
— par squirrhe du pylore, suite de cicatrices d'ulcère, 418.
Pyosalpingite : Ulcère de la matrice, 14.

R

Rachitisme guéri, 1, 410.
Radiographie :
Anévrisme de l'aorte thoracique, 96.
Communications intercardiaques, 415.
Ramollissement cérébral :
Causes, 137.
Diagnostic d'avec l'hémorragie, 189.
Processus, 108, 273.
Cerveau antérieur droit, par oblitération de la sylvienne, 107.
Cerveau antérieur droit, par embolie de la sylvienne, 269.
Cerveau antérieur, par gliome : artère sylvienne perméable, 360.
Processus clinique dans l'embolie sylvienne, 135.
Consécutif à une hémorragie dans le lobe frontal droit, 497.
Rapport phosphaturique : *passim*.
Gliome cérébral, 370.
Rate : engorgement précoce dans la pyléphlébite, 152.
Rate hypermégalique non infectieuse :
Anémie pernicieuse, 13.
190 grammes : anévrisme de l'aorte ascendante, 227.
350 grammes : à capsule épaissie : cancer de la vésicule biliaire, 444.
210 grammes : à périsplénite : cancer de la vésicule biliaire, 451.
390 grammes : cirrhose atrophique du foie, 75.
100 grammes et scléreuse : diabète pancréatique, 346.

Rate hypermégalique non infectieuse :
250 grammes et indurée : endocardite valvulaire ulcéreuse non infectieuse, 405.
125 grammes et scléreuse : myocardite scléreuse, 306.
100 grammes et scléreuse : hémorragie cérébrale par athérome, 373.
115 grammes et scléreuse : néphrite granuleuse, 382.
480 grammes et précoce : dans l'obstruction de la veine porte par pyléphlébite, 152, 155.
130 grammes : gangrène pulmonaire, 172.
180 grammes : pneumo-typhus, récidive de fièvre typhoïde, 330.
63 grammes et sclérosée : ramollissement cérébral ; alcoolisme, 186.
Capsule à plaques cartilagineuses : hémorragie des centres nerveux, 254.
260 grammes : tuberculose pulmonaire et communications intercardiaques, 412.
450 grammes : ulcère endocardique aortique, 37.
Rate infectieuse :
400 grammes : endocardite mitrale végétante et ulcérée, 130.
au septième jour de la fièvre typhoïde; engorgement; guérison, 215.
231 grammes : en régression ; fièvre typhoïde au trente et unième jour, 236.
240 grammes : aspect infectieux ; gliome du cerveau antérieur, 359.
Rates supplémentaires : endocardite sigmoïde ulcéreuse, 37.
Réaction de Haycraft, 592.
Rechute ou récidive typhoïde, 332.
Récidive de fièvre typhoïde :
au vingt-neuvième jour par pneumo-typhus et néphro-typhus, 328.
Formes variées, 278, 335.
Récurrent laryngé (Nerf) : englobé dans un anévrisme de l'aorte thoracique descendante, 90.
Réflexe de Babinski *positif :*
variable : hémorragie cérébrale gauche ; présent à droite, absent à gauche ; disparu à droite le lendemain, 371.
présent à gauche, absent à droite urémie apoplectiforme, 208.
Urémie paralytique, 381.
Réflexe de Babinski *absent :*
Embolie sylvienne, 267.
Épilepsie jacksonienne, 474.
Gliome du cerveau antérieur, 355.
Hémorragie du cerveau antérieur droit, 253.
Hémorragie du cerveau postérieur, 200.
Hémorragie pia-mérienne, 29.
Réflexe patellaire *aboli :*
Apoplexie cérébrale comateuse par ramollissement, suite d'embolie sylvienne, 267.
Gliome cérébral, 355.
Hémorragie du cerveau antérieur droit et ramollissement du cerveau antérieur gauche, 185.
Hémorragie du cerveau antérieur droit : exagéré à droite, aboli à gauche, 253.
Hémorragie du cerveau, 371.
Hémorragie intraventriculaire et pia-mérienne, 495.
Hémorragie du cerveau postérieur, 200.
Hémorragie pia-mérienne, 29.
bilatéralement : urémie apoplectiforme, 208.
très affaibli : urémie paralytique, 381.
Réflexe patellaire *exagéré :*
Endopéricardite et embolie cérébrale, 127.
Épilepsie jacksonienne, 474, 475.

Réflexe patellaire *normal* :
Diabète pancréatique, 343.
Hémorragie dans la substance blanche du lobe frontal droit, 494.
Paralysie générale progressive, 391.

Réflexe plantaire :
conservé : hémorragie dans la substance blanche du lobe frontal droit, 494.
conservé dans un pied : paraplégie urémique, 381.

Réflexe pupillaire (*voir* Pupille) :
capricieux par convulsions cloniques des muscles de l'iris ; récidive typhoïde, 329.
capricieux par convulsions cloniques des muscles de l'iris ; épilepsie jacksonienne, 473.

Réflexe du tendon d'Achille ou phénomène du pied :
aboli : endopéricardite et embolie cérébrale, 127.
conservé : gliome cérébral, 355.
id. : urémie cérébrale, 381.
normal à droite, supprimé à gauche ; épilepsie jacksonienne, 475.

Réflexe du voile du palais : diminué ; gliome du cerveau antérieur, 355.

Rein :
Adénome du rein : pleurésie aiguë, 466.
Adénome et granuleux : myocardite, alcoolisme, 165.
Infarctus interstitiels : hypertrophie du cœur gauche, 37.
Infarctus multiples : endocardite ulcéreuse, embolie sylvienne, 269.
Kystes séreux : ulcère de l'estomac, 101.
Kystes séreux : obstruction porte, 155.
Transformation kystique de tout le rein gauche : sarcome pleural, 115.

Reptation de l'espace intercostal simulant la rétraction de la pointe du cœur, 143.

Respiration artificielle : intoxication par l'oxyde de carbone, 299.

Rétention d'urine :
Endopéricardite aiguë, 127.
Fièvre typhoïde ; récidive, 329.
Avec incontinence :
Coma ; ramollissement cérébral par embolie sylvienne, 267.
Hémorragie du cerveau antérieur, 253.
Hémorragie du cerveau postérieur, 200.
Hémorragie pia-mérienne, 29.

Rétraction apparente de l'espace intercostal par le cœur (*voir* Reptation), 143.

Rétrécissement aortique et sous-aortique, 36.
— et insuffisance par synéchie sigmoïde, 490.

Rétrécissement mitral :
extrême, sans bruit présystolique, 268, 273.
Anévrisme de l'aorte ascendante, 226.

Rétrécissement de l'orifice pulmonaire :
Deux valvules sigmoïdes, 412.
Rapports avec la tuberculose pulmonaire, 415.

Rhumatisme articulaire suivi d'endocardite aortique, 487.
— : douleurs provoquées par l'anévrisme de l'aorte thoracique descendante, 84.

Rythme fœtal à l'auscultation du ventre sans grossesse, mais retard des règles ; cirrhose hypertrophique du foie, ascite, 65.

S

Salicylate de soude :
Anévrisme de l'aorte thoracique et souffrances générales, 84.
Diabète pancréatique, 343.
en gargarisme, 357.

Salivation : épilepsie jacksonienne, 476.

Salpingite : ulcère utérin, 14.

Sang (*voir* Hématologie).

Sarcome et cancer : parallèle clinique, 122.
— globo-cellulaire de la plèvre, 117.
— : détermination de la localisation primitive, 119.
— : extension par métastase, ou par continuité, 120.

Saturnisme : deux ans avant les ulcérations aortique et mitrale, 402.
— : ulcère rond de l'estomac, 100.

Schémas :
Leur appréciation, 323.
Leurs lacunes, 325.
Adénome tubulé de l'estomac, 462.
Anévrisme de l'aorte thoracique : schéma de Rindfleisch, 92.
Anévrisme de l'aorte thoracique descendante, 94.
Anévrisme de l'aorte thoracique ascendante, 197, 228-229.
Aphasie : schéma de Kussmaul, 323.
Aphasie : schéma de Wernicke, 213.
Artère cérébrale postérieure, 270.
Artère sylvienne, 107, 271.
Cancer de la vésicule biliaire, 446.
Capsule interne, 362.
Centres psycho-moteurs, 481.
Circulation sanguine dans l'appareil respiratoire, 470.
Gliome du cerveau antérieur, 361.
Hémorragie dans les deux corps striés, 168.

Schémas :
Hémorragie dans le cerveau antérieur droit et ramollissement du cerveau antérieur gauche, 188.
Hémorragie dans le cerveau antérieur; lobe frontal, 374, 375.
Quatre schémas : hémorragie dans la substance blanche du lobe frontal droit, ayant perforé la paroi du ventricule latéral droit et les méninges, 498, 499, 500.
Hémorragie dans le cervelet, avec perforation du cervelet et fusée dans les ventricules, 249.
Hémorragie dans le cervelet, 257.
Hémorragie dans la protubérance, 257.
Hémorragies multiples dans les centres nerveux : cervelet, pédoncules, protubérance et cerveau antérieur; rupture du cerveau antérieur à deux points, 256.
Hémorragie dans le cerveau postérieur : cervelet et pédoncule droit, 203.
Hypophyse : tumeur, 79.
Lésions vertébrales et costales dans l'anévrisme de l'aorte thoracique, 93.
Pleurésie interlobaire et gangrène pulmonaire, 173, 174.
Ramollissement : zone ramollie par embolie de l'artère sylvienne, 187.
Ramollissement du cerveau antérieur par embolie sylvienne, 138.
Ramollissement du cerveau antérieur droit par embolie, 270, 271.
Rétrécissement de l'orifice pulmonaire à deux valvules, 414.
Sarcome de la plèvre, avec extension dans le poumon et le foie, 116.
Septum de Botal; multiples perforations, 413.
Septum interventriculaire : perforation, 414.

Schémas :
Ulcère simple du duodénum, 6.
Ulcération endocardique valvulaire et perforation, 407.
Ulcération de l'endocarde sigmoïde, 39.
Ulcère de l'estomac, 102.
Valvules sigmoïdes et paroi aortique, 490, 491.

Sclérose artérielle, sans athérome : cancer de l'estomac, alcoolisme, 311.
— du myocarde, 307, 339.
— du poumon : hypertrophie du cœur, 404.
— du poumon : tuberculose, 411.
— de la rate : ramollissement cérébral, alcoolisme, 186.
— du rein : ramollissement cérébral, alcoolisme, 186.

Scybalies : dans le rectum, 2.

Selles involontaires : accès d'épilepsie jackonienne, 477.

Selles mélaniques (*voir* Méléna) :
Adéno-carcinome du côlon ascendant, 293.
par hémorragie intestinale : fièvre typhoïde, 234.
Ulcère du duodénum guéri, 112.

Séméiologie de l'appareil circulatoire :
Affections du cœur; ses variations, 16.
Anémie pernicieuse, 16.
Anévrisme de l'aorte ascendante, 191, 193, 196, 223.
Endopéricardite latente, 127, 133, 136.
Influence de la dilatation sur les bruits, 18.
Insuffisance aortique à sa naissance, 403, 408.
Insuffisance et rétrécissement aortiques par synéchie sigmoïde, 492.

Séméiologie de l'appareil respiratoire :
Mutisme pleural : affections graves de la plèvre, 120, 122, 182.
Mutisme pleural : tuberculose pleurale, 461.
trompeuse : affections pneumoniques, 177.

Séméiologie des centres nerveux :
Aphasie sous-corticale, 375. 379.
Capsule interne : lésions, 362, 364.
Comparée de l'hémorragie et du ramollissement du cerveau, 189.
Hémorragie du cerveau postérieur, 207.
Hémorragie du cervelet, 250.
Hydropisie cérébrale, 377.

Sensibilité *conservée :*
Hémorragie pia-mérienne et paralysie flasque, 29.
Hémorragie du cervelet et des ventricules du cerveau, 246.
Hémorragie du cerveau antérieur gauche et hémiplégie droite, 371.
Paralysie des quatre membres et aphasie motrice; néphrite granuleuse, 381, 585.

Sensibilité *pervertie :*
Gliome du cerveau antérieur, 355-356.

Sensibilité *abolie :*
Hémorragie du cerveau postérieur, 200.
sauf à la plante des pieds : ramollissement par embolie sylvienne, 267.

Séro-réaction *positive :*
Fièvre typhoïde au huitième jour, 233.
Fièvre typhoïde, pleuro-typhus : négative au dix-huitième jour, 277; positive au vingt-deuxième jour, 277, 279, et au trente-huitième jour, 280.
Fièvre typhoïde aux neuvième et seizième jours, 215.
Récidive typhoïde, 329.

Séro-réaction *négative :*
Amygdalite : gliome du cerveau antérieur, 257.
Anémie pernicieuse, 12.
Anévrisme de l'aorte thoracique, 87.
Épilepsie jacksonienne, 477.
Hématémèse; ulcère gastrique, 398.
Hémorragie cérébrale; insolation, 494.
Squirrhe du pylore, 426.

Séro-réaction négative au dix-huitième jour du pleuro-typhus; positive au vingt-deuxième jour, 277.

Somnolence et agitation alternantes : gliome du cerveau antérieur, 356.

Soubresauts tendineux : fièvre typhoïde, 329.

Souffle systolique aortique : anémie pernicieuse, 11.

Souffles cardiaques sans lésions valvulaires :
par dilatation du cœur, 18.
par anévrisme de l'aorte thoracique, 94, 196.

Souffles caverneux, sans caverne, dans l'anévrisme de l'aorte thoracique, 196.

Soulèvement de la région précordiale :
absent dans une hypertrophie du cœur gauche, 403.
dans l'hypertrophie du cœur, 34.
dans l'anévrisme de l'aorte thoracique, 196.
dans la communication intercardiaque sans hypertrophie du myocarde, 410.

Spectroscope de Sorby : examen du sang dans l'intoxication par l'oxyde de carbone, 300.

Sphygmographe :
Anémie pernicieuse, 12.
Athérome vasculaire; généralités, 496.
Crochet de l'insuffisance aortique, 403.
Indications incertaines, 16, 17.

Sphygmographe :
Signe d'insuffisance dans l'anévrisme de l'aorte ascendante, 224.
Tracé à ascension saccadée, 17.

Squirrhe pylorique : suite de cicatrices de l'ulcère de l'estomac, 418, 421.

Staphylocoques dans les crachats :
Anévrisme de l'aorte thoracique, 192.
Pneumo-typhus, 328.

Sternum : ostéite raréfiante par usure dans l'anévrisme de l'aorte thoracique, 194, 228.

Streptocoques : gangrène pulmonaire, 170.

Strophantus hispidus :
Anévrisme de l'aorte thoracique, 86.
Ulcération endocardique avec hypertrophie du myocarde, 35.

Substance blanche du cerveau :
Hémorragie dans le lobe frontal droit, 497.
Ramollissement à gauche, 187.

Suffocation permanente dans l'endocardite aortique, 488.

Sulfate de soude : *passim.*
Dans la dyspepsie, 1.
Fièvre typhoïde, 234, 242.

Surdité verbale de Kussmaul, 211, 316.

Susceptibilité catarrhale bronchique :
Myocardite; alcoolisme, 167.
Myocardite scléreuse : 336, 338.
Terminaison par gangrène pulmonaire et pleurésie, 170, 175.
Terminaison par endothéliome pleural et pneumonie grise pseudolobaire, 176.

Syncope (*voir* Mort par syncope) :
Sa cause d'après Huchard, 341.

Syndrome apoplectiforme :
Généralités, 383.
Hémorragie et ramollissement du cerveau, 189.

Syndrome épileptiforme : hémorragie et ramollissement du cerveau, 189.
Syndrome méningé : dans la reprise typhoïde, 335.
Syndrome paralytique avec conservation de l'intelligence et de la parole dans l'hémorragie du cerveau postérieur, 200.
Syphilis :
Interprétation systématique dans certaines lésions, 80-82.
et foie ficelé, 75-81.
et tabes, 82.
aortique (?), 90.
Systèmes en médecine ; leur danger, 81.
Systèmes en thérapeutique ; leur danger, 242.

T

Tabac : effet nuisible de la chique, 418, 422.
Tabes et syphilis, 80, 82.
Tachycardie :
à 144 : ulcération sigmoïde aortique, 314.
à 124, après bradycardie : communications intercardiaques, 411.
Teint : jaune verdâtre, puis cire blanche : anémie pernicieuse, 9, 11.
— extrêmement pâle : hémorragie piamérienne, 29.
— pâle de l'atélectasie pulmonaire, 143.
Température :
Anévrisme de l'aorte thoracique avec perforation dans la bronche, 88.
Embolie cérébrale, hémiplégie, 129.
Endocardite ulcéreuse non infectieuse, 404.
Épilepsie jacksonienne, 478.
Fièvre typhoïde abortive, hyperthermie exceptionnelle à la fin, 216.
Température :
Fièvre typhoïde, endocardite et hémorragie intestinale, 235.
Fièvre typhoïde, effets du drap mouillé, 244.
Fièvre typhoïde abortive, 215.
Gangrène pulmonaire, hypothermie, 171.
Hémorragie cérébrale apoplectiforme et épileptiforme, 46.
Hémorragie dans le cerveau postérieur, 201.
Hémorragie cérébrale, 254.
Méningite cérébrale chronique apoplectiforme, 42.
Pleurésie, péricardite, atélectasie pulmonaire, 144.
Pleuro-typhus, 278.
Pneumonie suivie d'ulcère bronchique ; hypothermie extrême, 283.
Pneumo-typhus et néphro-typhus, 329.
Ramollissement cérébral, 185.
Squirrhe du pylore, mort par famine, 420.
Tuberculose pulmonaire, 262.
Térébenthine : gangrène pulmonaire par pleurésie interlobaire, 170.
Termo-bacille : absent dans la gangrène pulmonaire, 170.
Tête de Méduse :
Peu marquée :
Cancer de l'estomac avec métastases dans le foie et le péritoine, 310, 313.
Cancer métastatique du foie, 50.
Cirrhose hypertrophique du foie, 63.
Cancer métastatique du foie, 114.
Précoce : dans la pyléphlébite, 151.
Absente : dans la sclérose de l'épiploon gastro-hépatique, 162.
Thérapeutique : notions générales proscrivant le traitement systématique, 242.

Thoracentèse : pleurésie aiguë, 261.

Transpiration profuse :
Cystite, embolie cérébrale, cathétérisme fréquent, 128.
Épilepsie jacksonienne, 476.
Gangrène pulmonaire, 171.
Hémorragie cérébrale épileptiforme, néphrite, alcoolisme, 45.
Récidive typhoïde, pneumo-typhus et néphro-typhus, 329
Tuberculose pulmonaire, 262.

Tremblement général par le mouvement dans le gliome du cerveau antérieur, 358.
— de la langue dans la paralysie générale progressive, 393.

Trional : cirrhose hypertrophique du foie, 66.

Trou de Botal persistant :
transformé en cul-de-sac : anémie pernicieuse, 13.
Cancer de la vésicule biliaire, 444.
Communications intercardiaques ventriculaires, 412.
Endocardite ulcéreuse non infectieuse, 405.
large : hémorragie cérébrale, 496.
Myocardite, athérome, hémorragie du cerveau postérieur, 201.
Myocardite scléreuse, 338.

Tuberculose ancienne anthracosée, 337.

Tuberculose crétacée :
Cancer, 58.
Tuberculose pleurale, 459, 461.
Sarcome de la plèvre, 114.

Tuberculose pulmonaire :
Carcinome de la vésicule biliaire, 449.
caverneuse et caséeuse : communications intercardiaques et foyer lobulaire gris, 411.

Tuberculose pulmonaire :
caverneuse, exclusivement pulmonaire : rétrécissement de l'orifice pulmonaire et persistance du trou de Botal, 412.
cinq ans après une pleurésie, 262.

Tuberculose :
Rapports avec le rétrécissement de l'orifice pulmonaire, 410, 415.
Rapports avec le sarcome, 121.
Rapports avec la pleurésie, 264.

Tuberculose laryngée : mort subite par œdème, 394.

Tumeur apparente du foie, par refoulement de celui-ci, 167.
— de l'hypophyse, 73, 76, 78.

Tympanisme pulmonaire : anévrisme de l'aorte thoracique, 192, 196.

U

Ulcère simple :
Azoturie et chlorurie, 18.
Importance de l'urologie, 18, 289.
Processus général, 21.
Sièges multiples, 21.
Ulcère du duodénum, 4, 6.
— du duodénum ; reconnu par des cicatrices à l'autopsie, 112, 116, 118.
— bronchique, 284, 286 ; diagnostic, 287.
— de l'endocarde aortique, 40.
— de l'endocarde mitral, 134.
Ulcère de l'estomac :
Description, 101 ; schéma, 102.
Deux atteintes à quatre ans d'intervalle, 401.
État latent, 399.
et dyspepsie, 418.
Petite courbure, 54.
Traces d'anciens ulcères, 421, 423.
Ulcère de la matrice, 20.

Urémie apoplectiforme, 209.
— : forme paralytique et aphasie motrice, 380.
Urine. Examen microscopique :
Anévrisme de l'aorte, 192, 223.
Embolie cérébrale et cathétérisme ; pus, 128, 133.
Endopéricardite et pleurésie, 142, 144.
Fièvre typhoïde, 234.
Hématurie : hypertrophie du cœur gauche et ulcération sigmoïde, 35.
Hémorragie cérébrale, 254.
Myocardite, alcoolisme : leucocytes et cylindres granuleux, 163.
Myocardite ; alcoolisme : acide urique, 304.
Pleuro-typhus, 276.
Pneumo-typhus. 328.
Ramollissement cérébral ; embolie sylvienne, 268.
Ramollissement cérébral ; embolie sylvienne ; cylindres granuleux, cellules rénales et vésicales, leucocytes, urates, 268.
Urine alcaline :.
purulente : embolie cérébrale, 128.
— gliome cérébral, 370.
Pleuro-typhus, 276.
Ulcère bronchique, 282.
Urologie chimique :
Généralités : cancer, 56, 61.
Importance pour le diagnostic de l'ulcère, 18, 289.
Absence de bile : cancer métastatique du foie, 310.
Réaction de Haycraft, 592.
Recherche de la glucose, 455.
Urologie. Tableaux d'analyse chimique :
Adénome du foie, 429.
Anémie pernicieuse, 19.
Anévrisme de l'aorte thoracique, 99, 194.
Urologie. Tableaux d'analyse chimique :
Cancer de l'estomac, 56.
Cancer de la vésicule biliaire, 448.
Diabète pancréatique, 350.
Embolie cérébrale, ulcération endocardique, 139.
Épilepsie jacksonienne, 480.
Gliome du cerveau antérieur, 369.
Hématémèse par ulcère gastrique, 399.
Pleuro-typhus, 281.
Sarcome de la plèvre, 123.
Squirrhe du pylore sans malignité, 424.
Ulcère bronchique, 288.

V

Valvulaires gauches (Lésions) :
Anévrisme de l'aorte thoracique, 226.
Hémorragie cérébrale, 46.
Ulcérations aortique et mitrale, 405, 406.
Valvule aortique gauche antérieure verruqueuse, valvule droite adhérente à la paroi aortique, 489.
Valvules :
Anomalies : deux valvules sigmoïdes pulmonaires, 412.
Insignifiance biologique des lésions valvulaires du cœur, 110.
Valvules du cœur gauche seules atteintes, sans endocardite pariétale :
Anémie pernicieuse, 13.
Valvules aortiques perforées, 406.
Valvules aortiques perforées par ulcération ; une valve mitrale adhérente à l'espace mitro-sigmoïdien, 36.
Végétations anciennes aortiques, 75.
Végétation à une sigmoïde aortique : endocardite aortique. 488.
Sigmoïde droite adhérente à la paroi aortique ; détachement, 489 ; interprétation, 489.

Valvules aortiques et mitrales, *passim :*
Athérome : ulcère de l'estomac, 101.
Athérome : hémorragie cérébrale, 254.
Athérome : pneumo-typhus, 330.
Sans athérome : gliome cérébral, 359.
Endocardite ulcéreuse non infectieuse, 404.
Athérome et sclérose : alcoolisme, hémorragie cérébrale, 496.

Valvules des deux cœurs atteintes sans endocardite pariétale :
Anévrisme de l'aorte thoracique, 89.
Athérome, hémorragie du cerveau postérieur, 201.
Athérome, hémorragie du cervelet, 247.
Cancer de l'estomac, 51.
Cancer primitif du foie, 58.
Diabète pancréatique, athérome, 345.
Endocardite ulcéreuse végétante mitrale, embolie cérébrale, 130.
Endothéliome primitif des plèvres, 178.
Myocardite, ramollissement cérébral, alcoolisme, 186.
Myocardite scléreuse, athérome, 337.
Tumeur de l'hypophyse, 75.
Urémie, 382.
Valvules grisâtres, 488.
Valvule mitrale fortement épaissie, verruqueuse, ulcérée ; tricuspide grisâtre : ramollissement cérébral par embolie sylvienne, 268.

Valvule mitrale seule atteinte :
Indurée : gangrène pulmonaire, 172.
Opacifiée, 145 ; verruqueuse, 404.
Perforation guérie, 404.
Athérome de l'aorte : sarcome de la plèvre, 115.
Athérome : thrombose sylvienne, 107.
Tuberculose pulmonaire, 263.
Athérome : tuberculose pleurale, 459.

Variations des symptômes d'auscultation du cœur :
Interprétation, 94, 95.
Anémie pernicieuse, 16.
Anévrisme de l'aorte thoracique, 94, 224.
Ulcérations sigmoïdiennes aortiques, 35.

Varices du cardia : cancer de la vésicule biliaire, 445.
— œsophagiennes, 161.
— sous-cutanées abdominales (*voir* Tête de Méduse).
— sous-cutanées de la paroi thoracique : myocardite scléreuse, 336, 339.
— id. : rétrécissement de l'orifice pulmonaire et communications intercardiaques, 416.

Veine cave inférieure : compression par l'épiploon gastro-hépatique, 154.

Veine porte :
Obstruction, 71, 151.
Obstruction intrahépatique : cancer, 54.
Son état dans la compression par l'épiploon gastro-hépatique, 155.

Ventouses sèches : *passim.*
Ulcérations sigmoïdes aortiques, 35.
Embolie cérébrale et hydrothorax, 128.

Ventre rétracté dans la sténose pylorique, 419.

Ventricule de la cloison : détruit par hémorragie, 255.

Ventricules cérébraux : inondation hémorragique par lésions de leurs parois, 255.
— cérébraux inondés sans lésions de la paroi par extension d'hémorragie du cervelet, 249.
— inondés par rupture d'un foyer hémorragique du lobe frontal droit, 497.

Vertèbres : ostéite raréfiante par anévrisme de l'aorte thoracique ; douleurs atroces et continues, 90, 97.
Vertiges :
Épilepsie jacksonienne, 473.
Paralysie générale progressive, 393.
Vésicule biliaire :
Cancer, 445, 450.
Examen microscopique de la paroi cancéreuse, 453.
Voies motrices et sensitives : leur siège dans la capsule interne, 362.
Vomique : par gangrène pulmonaire et pleurésie interlobaire, 173.
— apparente et trompeuse : perforation de l'anévrisme de l'aorte thoracique, 192.
Vomissements fécaloïdes : adéno-carcinome du côlon ascendant, 293.
Vomissements : absents dans le cancer de la petite courbure de l'estomac, 50.
— alimentaires intermittents dans l'ulcère rond du duodénum, causes, 1.
— mélaniques : occlusion intestinale, 386.
Vomissements mélaniques : squirrhe non ulcéré de l'estomac, 418.
Vomissements sanguins par épistaxis, 443, 446.
— par régurgitation immédiatement après l'ingestion : sténose pylorique, 419.
— aqueux au onzième jour de la fièvre typhoïde, 234.
— muqueux au vingtième jour de la fièvre typhoïde après hémorragie intestinale, 234.
— et hoquet : tumeur de l'hypophyse, méningite chronique, 74.
— sans acides chlorhydrique ni lactique libres : squirrhe du pylore, 422, 424.

W

Wernicke : classification des aphasies, 211.

Z

Zone latente du cerveau, 481.
— de la capsule interne encore silencieuse à l'époque actuelle, 363.

ULB UNIVERSITÉ LIBRE DE BRUXELLES

Règles d'utilisation de copies numériques d'oeuvres littéraires, réalisées par les Archives & Bibliothèques de l'ULB

L'usage des copies numériques réalisées par les Archives & Bibliothèques de l'ULB, ci-après A&B,, d'œuvres littéraires qu'elles détiennent, ci-après dénommées « documents numérisés », implique un certain nombre de règles de bonne conduite, précisées dans le présent texte. Celui-ci est accessible sur le site web des A&B et reproduit sur la dernière page de chaque document numérisé ; il s'articule selon les trois axes protection, utilisation et reproduction.

Protection

1. Droits d'auteur

La première page de chaque document numérisé indique les droits d'auteur d'application sur l'œuvre littéraire.
Les œuvres littéraires numérisées par les A&B appartiennent majoritairement au domaine public.
Pour les oeuvres soumises aux droits d'auteur, les A&B auront pris le soin de conclure un accord avec leurs ayant droits afin de permettre leurs numérisation et mise à disposition. Les conditions particulières d'utilisation, de reproduction et de communication de la copie numérique sont précisées sur la dernière page du document protégé.
Dans tous les cas, la reproduction de documents frappés d'interdiction par la législation est exclue.

2. Responsabilité

Malgré les efforts consentis pour garantir les meilleures qualité et accessibilité des documents numérisés, certaines défectuosités peuvent y subsister – telles, mais non limitées à, des incomplétudes, des erreurs dans les fichiers, un défaut empêchant l'accès au document, etc. -.
Les A&B déclinent toute responsabilité concernant les dommages, coûts et dépenses, y compris des honoraires légaux, entraînés par l'accès et/ou l'utilisation des documents numérisés. De plus, les A&B ne pourront être mises en cause dans l'exploitation subséquente des documents numérisés ; et la dénomination 'Archives & Bibliothèques de l'ULB', ne pourra être ni utilisée, ni ternie, au prétexte d'utiliser des documents numérisés mis à disposition par elles.

3. Localisation

Chaque document numérisé dispose d'un URL (uniform resource locator) stable de la forme <http://digistore.bib.ulb.ac.be/*annee*/*nom_du_fichier*.pdf> qui permet d'accéder au document ; l'adresse physique ou logique des fichiers étant elle sujette à modifications sans préavis. Les A&B encouragent les utilisateurs à utiliser cet URL lorsqu'ils souhaitent faire référence à un document numérisé.

Utilisation

4. Gratuité

Les A&B mettent gratuitement à la disposition du public les copies numériques d'œuvres littéraires appartenant au domaine public : aucune rémunération ne peut être réclamée par des tiers ni pour leur consultation, ni au prétexte du droit d'auteur.
Pour les œuvres protégées par le droit d'auteur, l'usager se référera aux conditions particulières d'utilisation précisées sur la dernière page du document numérisé.

5. Buts poursuivis

Les documents numérisés peuvent être utilisés à des fins de recherche, d'enseignement ou à usage privé. Quiconque souhaitant utiliser les documents numérisés à d'autres fins et/ou les distribuer contre rémunération est tenu d'en demander l'autorisation aux A&B, en joignant à sa requête, l'auteur, le titre, et l'éditeur du (ou des) document(s) concerné(s).
Demande à adresser au Directeur des Archives & Bibliothèques, Université Libre de Bruxelles, Avenue Franklin Roosevelt 50, CP180, B-1050 Bruxelles. Courriel : bibdir@ulb.ac.be.

6. Citation

Pour toutes les utilisations autorisées, l'usager s'engage à citer dans son travail, les documents utilisés, par la mention « Université Libre de Bruxelles - Archives & Bibliothèques » accompagnée des précisions indispensables à l'identification des documents (auteur, titre, date et lieu d'édition, cote).

7. Exemplaire de publication

Par ailleurs, quiconque publie un travail – dans les limites des utilisations autorisées - basé sur une partie substantielle d'un ou plusieurs document(s) numérisé(s), s'engage à remettre ou à envoyer gratuitement aux A&B un exemplaire (ou, à défaut, un extrait) justificatif de cette publication.
Exemplaire à adresser au Directeur des Archives & Bibliothèques, Université Libre de Bruxelles, Avenue Franklin Roosevelt 50, CP 180, B-1050 Bruxelles. Courriel : bibdir@ulb.ac.be.

8. Liens profonds

Les liens profonds, donnant directement accès à un document numérisé particulier, sont autorisés si les conditions suivantes sont respectées :

a) les sites pointant vers ces documents doivent clairement informer leurs utilisateurs qu'ils y ont accès via le site web des A&B ;
b) l'utilisateur, cliquant un de ces liens profonds, devra voir le document s'ouvrir dans une nouvelle fenêtre ; cette action pourra être accompagnée de l'avertissement 'Vous accédez à un document du site web des Archives et Bibliothèques de l'ULB'.

Reproduction

9. Sous format électronique

Pour toutes les utilisations autorisées mentionnées dans ce règlement le téléchargement, la copie et le stockage des copies numériques sont permis. Toutefois les copies numériques ne peuvent être stockées dans une autre base de données dans le but d'y donner accès ; l'URL permanent (voir Article 3) doit toujours être utilisé pour donner accès à la copie numérique mise à disposition par les Archives & Bibliothèques.

10. Sur support papier

Pour toutes les utilisations autorisées mentionnées dans le présent texte les fac-similés exacts, les impressions et les photocopies, ainsi que le copié/collé (lorsque le document est au format texte) sont permis.

11. Références

Quel que soit le support de reproduction, la suppression des références aux Archives & Bibliothèques dans les documents numérisés est interdite.